

В. П. Новак, А. П. Мельниченко

ЦИТОЛОГІЯ, ГІСТОЛОГІЯ, ЕМБРІОЛОГІЯ

Затверджено Міністерством аграрної політики України
як навчальний посібник для студентів вищих навчальних
аграрних закладів III–IV рівнів акредитації
(Лист № 18-2-1-13/197 від 11.02.2004 р.)

Біла Церква
Білоцерківський державний аграрний університет
2005

ББК 28.05
УДК 636:611.013/.018(075.8)
Н72

Автори: д-р біол. наук **В. П. Новак**, канд. біол. наук **А. П. Мельниченко**

Рецензент: **Дєдх Н. В.**, д-р біол. наук, професор, керівник лабораторії патогістоморфології та експериментальної патології (Харківський науково-дослідний інститут ортопедії та травматології ім. проф. М. І. Ситенка)

Н72 Новак В. П., Мельниченко А. П.

Цитологія, гістологія, ембріологія: Навч. посібник. — Біла Церква, 2005. — 256 стор. — 136 іл. (мікрофото — 85, електронограм — 24, оптичних приладів — 10, кольорових табл. — 17).

У навчальному посібнику викладено закономірності організації живої матерії на світлооптичному та електронно-мікроскопічному рівнях, основи загальних цитології, гістології, ембріології та спеціальної гістології, порядок виконання лабораторно-практичних робіт з цих розділів, даються мікрофото та опис гістологічних препаратів. Навчальний посібник допоможе самостійно діагностувати препарати, що важливо при підготовці як наукових, так і практичних працівників.

Рекомендований як навчальний посібник для студентів вищих навчальних аграрних закладів III–IV рівнів акредитації з напрямів 1305 — ветеринарна медицина та 1302 — зооінженерія.

ISBN 966-7192-80-6

ББК 28.05

ISBN 966-7192-80-6

©Новак В. П., Мельниченко А. П., 2005

ВСТУП

Зусиллями багатьох учених різних країн були виявлені найтонші деталі будови клітин і тканин, основні ознаки їх життєдіяльності, розроблено класифікацію (Й. Мюллер, Я. Пуркінє, М. Шлейден, Р. Ремак, А. Кьоллікер, Р. Вірхов).

Значний вплив на розвиток наукової мікроскопії мала клітинна теорія Т. Швана (1838—1839), яка містила три головних узагальнення: теорію утворення клітин, доказ клітинної будови усіх органів і частин організму й поширення цих принципів на ріст та розвиток тварин та рослин.

Створення клітинної теорії — важливе явище в біології, одне з вирішальних стверджень єдності всієї живої природи.

Клітинна теорія значно вплинула на розвиток біології, послужила основним фундаментом для розвитку гістології, фізіології, ембріології, медицини та інших наук. Вона створила основи для матеріалістичного розуміння життя, індивідуального розвитку, еволюційного взаємозв'язку організмів.

Основні положення клітинної теорії мають велике значення і донині. В 50-х роках ХХ ст. інтенсивний розвиток отримала електронна мікроскопія, яка стала початком третього ультрамікроскопічного періоду розвитку.

Навчальний посібник складено відповідно до навчальної програми курсу лабораторно-практичних занять у лабораторії гістології Білоцерківського державного аграрного університету. Основна його мета — організація виконання лабораторних робіт, підготовка до вивчення гістологічних препаратів студентами самостійно. Коротке пояснення цих препаратів подається викладачем після опитування студентів з нового матеріалу. Таким чином, працюючи в лабораторії гістології, студент повинен користуватись цим науковим посібником, оскільки в ньому подано повне роз'яснення завдання, методика його виконання, вказівки на те, за якими ознаками потрібно знайти, при якому збільшенні розглянути та перенести вивчені структури у свій робочий альбом, зробивши певні позначення.

Отже, навчальний посібник допоможе студенту самостійно діагностувати препарати, що дуже важливо при підготовці як наукових, так і практичних працівників.

Значення лабораторних занять в курсі цитології, гістології і ембріології та загальні вказівки до їх виконання

Цитологія, гістологія і ембріологія належать до наук, які неможливо вивчати теоретично. Об'ємний фактичний зміст, накопичений цими науками, отримано безпосереднім вивченням мікроскопічних препаратів. Тільки шляхом самостійного вивчення таких препаратів студент зможе ґрунтовно засвоїти цитологію, гістологію і ембріологію, які разом з анатомією, фізіологією та біохімією складають фундамент теоретичної освіти лікаря ветеринарної медицини.

Вивчення мікроскопічних препаратів повинно супроводжуватись обов'язковим замалюванням. Для цього студент повинен мати робочий зошит (альбом) та м'який чорний олівець. Малювати гістологічні малюнки кульковими ручками не дозволяється. Рекомендується застосовувати кольорові олівці, але тільки відповідно до дійсних кольорів деталей препарату. Олівці для замалювання препаратів повинні бути гостро заточені. При замалюванні препарату потрібно дотримуватись правильного масштабу; ні в якому разі не дозволяється зменшувати малюнок, оскільки на маленькому малюнку не можна ясно показати деталі препарату. Малюнок потрібно розміщувати на сторінці альбома так, щоб залишались поля для позначень. Деталі препарату, які помічаємо, краще всього вказувати цифрами, а під ними у стовпчик виписувати позначення.

Кожний малюнок повинен мати чіткий заголовок, де вказується назва препарату, вид тварини, з якої взято матеріал, спосіб виготовлення та пофарбування препарату, а також збільшення, при якому зроблено малюнок.

При виготовленні малюнка спочатку потрібно розмітити розміри його частин, потім зробити загальні контури і тільки тоді приступати до замалювання деталей препарату. Зробити

напівсхематичний малюнок гістологічного препарату може кожен студент. Для цього не потрібно особливих художніх здібностей, тому посилання на невміння малювати є недоречними. Потрібні тільки бажання і старанність. Але малюнок може бути виконаним добре тільки в тому випадку, якщо студент розібрався в препараті, розуміє його або, образно кажучи, уважно прочитав препарат. Тому до кожного лабораторного заняття потрібно підготуватись: попередньо прочитати підручник і лекційні записи для того, щоб знати, що можна і потрібно знайти на препараті. Разом з тим, потрібно зрозуміти, що замалювання гістологічних препаратів є необхідним. Це покращує закріплення зорового враження, допомагає краще розібратись у деталях будови клітин, тканин, органів і запам'ятати їх.

Вивчення кожного препарату обов'язково розпочинають з малого збільшення мікроскопа. Майже на кожному препараті зустрічаються такі місця, де типові особливості будови певних клітин, тканин чи органів помітні нечітко, тоді як в інших місцях вони є більш чіткими. Потрібно постаратись знайти найбільш зручне для вивчення і замалювання місце, а не зупинятись зразу на місцях зрізу, які помічені першими. Досить важливо враховувати при цьому направлення зрізу, в більшості випадків необхідно знайти в препараті таке місце, де тканини чи органи розрізані вертикально, оскільки при цьому їх структура є чіткішою. Тому не потрібно квапитись, переходити до вивчення препарату при великому збільшенні, а спочатку уважно розглянути його при малому збільшенні.

У тих випадках, коли основне вивчення і замалювання препарату здійснюється при малому збільшенні мікроскопа, необхідно по ходу вивчення і замалювання препаратів використовувати велике збільшення для вивчення окремих деталей, роблячи невеликі замалювання, а потім знову повертатись до малого збільшення. В інших випадках при малому збільшенні вибирається тільки потрібне і зручне для детального вивчення місце, яке встановлюється в центрі поля зору мікроскопа для подальшого вивчення і замалювання при великому збільшенні. В зв'язку з розвитком електронної мікроскопії, в курс лабора-

торних занять входить також вивчення електронограм, на ознайомлення з якими відведено спеціальне заняття.

Виконавши курс лабораторних занять з гістології, студент повинен навчитися визначати на будь-якому препараті всі тканини, розуміти їх структуру і функції, вміти визначати орган і його функціональне значення, а в деяких випадках — і називати вид тварини (якщо препарат відрізняється характерними видовими особливостями). Ці знання перевіряються на заліках та іспитах, які проводяться за діагностикою препаратів.

Техніка та методика виготовлення гістологічних препаратів

Відбір матеріалу для дослідження та його фіксація

При мікроскопічному дослідженні тканин і органів велике значення має техніка взяття матеріалу. Для цього необхідно дотримуватися таких правил:

1. Перш за все, слід враховувати мікроскопічну будову того чи іншого органа або тканини.

Наприклад, нирка має кіркову та мозкову речовини. З органів, що мають однакову будову у всіх частинах, шматочки тканин можна вирізати з будь-якої ділянки, але бажано разом із капсулою. Стінки трубкоподібних органів (сечовий міхур, кишечник та інші) досліджують на поперечному зрізі.

2. Ділянки з патологічно змінених тканин (пухлини, виразки) вирізують на межі з нормальними.

3. Для попередження небажаного розм'якшування тканин вирізати шматочки необхідно гострими інструментами.

Першим етапом в обробці шматочків, вирізаних із різних органів і тканин для мікроскопічного дослідження, є фіксація. Метою фіксації є закріплення тканинних структур у такому стані, який вони мали на момент вирізання шматочка тканини. Це закріплення гістологічних деталей досягається в результаті коагуляції білка та переходу лабільних білкових сполук у стійкі незмінні модифікації.

Усі фіксуючі речовини поділяються на прості і складні, залежно від того, чи входить до їхнього складу одна речовина, дві чи більше. При роботі з фіксуючими речовинами необхідно дотримуватись деяких загальних правил:

1. Не можна обмивати шматочки органа водою перед тим, як класти їх у фіксуюче середовище. Особливо це необхідно враховувати при фіксації нервової тканини. Об'єм фіксуючої рідини повинен у 20–40 разів перевищувати об'єм усіх разом узятих фіксованих шматочків. Кожен фіксований шматочок за товщиною не повинен перевищувати 0,5–1 см.

2. За наявності великої кількості шматочків на дно склянки з фіксуючою рідиною потрібно покласти марлю або вату, щоб запобігти прилипанню окремих шматочків до стінки склянки та один до одного.

3. Шматочки із тонкостінних органів (кишечник, жовчний міхур та інші) перед фіксацією повинні бути розтягнуті та закріплені нитками на картоні чи дощечці.

4. Використану фіксуючу рідину не слід використовувати повторно.

5. Фіксація краще проходить у термостаті за температури 37–40°C. Більш високе нагрівання тканин супроводжується порушенням їх структури. Слід також пам'ятати, що матеріал, який узяли під час операції, чи трупний матеріал потрібно негайно помістити в приготовлену завчасно фіксуючу рідину.

Декальцинація

Кістки фіксують за загальноприйнятими правилами, їх необхідно спеціально обробити, перш ніж різати й заливати. Цей процес називається *декальцинацією*, її проводять відразу ж після фіксації. Для декальцинації використовують мінеральні (азотна, соляна) та органічні (трихлороцтова, мурашина) кислоти. При використанні кислот слід постійно дотримуватися загальних правил техніки безпеки:

1. Декальцинації підлягають тоненькі й невеликі шматочки тканин (товщиною близько 0,5 см), охайно випиляні з фіксова-

них шматочків. Невеликі шматочки декальцинуються швидше, що крім економії часу дає можливість краще зберігати здатність тканин до фарбування, яке погіршується під впливом кислоти, і тим більше, чим тривалішою була декальцинація.

2. Об'єм декальцинуючої рідини повинен у 25—50 разів перевищувати об'єм шматочків, які декальцинуються.

3. Тканини, що декальцинуються, повинні з усіх сторін омиватися декальцинуючою рідиною. Для цього їх підвішують на нитці, закріплюючи останню корком (якщо шматочків багато, їх зав'язують у марлю або ж на дно склянки з розчином кислоти кладуть марлю чи вату і вже на них — шматочки зневапнених тканин).

4. Декальцинуючу рідину міняють через кожні 24—48 годин і одночасно перевіряють стан декальцинації шматочків. Чим частіше міняють рідину, тим швидше проходить декальцинація. Якщо шматочок стає еластичним і м'яким, а препарувальна голка легко проходить через тканину, то декальцинація вважається закінченою.

5. Після декальцинації шматочки тканин, з метою попередження набухання та часткової нейтралізації, на 12—24 години переносять у 5%-ний розчин калійних галунів.

6. Після цього шматочки протягом 24—48 годин старанно промивають у проточній воді. Зрізи шматочків тканин, не відмитих від кислоти, не будуть фарбуватись, а при різанні їх на заморожувальному мікротомі можна зіпсувати мікротомний ніж. Об'єкти, багаті на жир, перед декальцинацією бажано знежирити, витримати кілька днів у 96%-ному та абсолютному спиртах (краще в термостаті при температурі 37°C). Дуже важливо перед декальцинацією провести якісну фіксацію шматочків у 20%-ному формаліні.

Головною і найбільш поширеною декальцинуючою рідиною є азотна кислота, яка найчастіше застосовується у 3—5 та 10%-ній концентрації. Зуби, компактні кістки декальцинуються міцними розчинами — 10 і 15%-ним. Більш слабкі розчини азотної кислоти уповільнюють декальцинацію, що може зашкодити здатності тканин сприймати фарби. Менш міцні об'єкти (губ-

часті кістки) підлягають дії слабших розчинів — 3—5%. Розчин готують тільки на водопровідній воді.

Ознайомлення з будовою та роботою мікротомів різних типів

Різання на заморожувальному мікромомі

Мікромоми дають товщину зрізу від 5 до 25 мкм. Якщо гістозрізи є товщими, то вони будуть дуже щільними і не пропускати світлової хвилі. Мікромоми бувають: заморожувальні та санні.

До *саних мікромомів* належать ті, в яких об'єктотримач вільно рухається в санках. Головними складовими частинами санного мікромому є станина (корпус), мікрометричний гвинт, об'єктотримач з основою, повзун із затискачем для бритви.

Заморожувальні мікромоми із селеновим випрямлячем працюють за типом біметалевої пластинки, яка нагрівається, а система при цьому охолоджується (див. додаток рис. 1).

Основним елементом мікромому є ріжуча частина леза. Якщо на ній є зазубрини, гістопрепарати будуть неякісними. Підготовка леза проходить шляхом правки бритви на матеріалі, який має коефіцієнт вищої міцності. Він залежить від металу, з якого зроблено лезо (сталь високого гатунку). Спочатку лезо правлять на мармурових і гранітних дисках. Така правка називається грубою. Після точіння на камені виконують правку ножа на ремені. Для правки користуються ременем із повстяною підкладкою, натягнутим на дерев'яній колодці.

Ремінь змащують спеціальною абразивною маззю (суміш вазеліну з дрібним абразивом). Ніж при правці ведеться спинкою вперед, починаючи від ручки, і таким же рухом, як і при точінні ножа. Поворот в інший бік роблять обов'язково через спинку ножа. Після цього використовують різні абразивні паси для тонкої правки.

Заморожувальний мікромом щільно фіксують до краю стола. Перед роботою кожного разу необхідно перевіряти якість

прикріплення мікротома до столу. Балон із вуглекислим газом встановлюють зліва від мікротома.

На заморожувальному мікротомі найчастіше ріжуть тканини, зафіксовані у формаліні (зразу ж після фіксації та промивки у воді), рідше — після спиртової фіксації (після промивки у воді), а також ті, які заливають у желатину.

Із фіксованого шматочка вирізають тоненьку пластинку (не тонше 2—3 мм), змочують її достатньою кількістю води і кладуть на заморожувальний столик мікротома. За допомогою мікрометричного гвинта (від руки) заморожувальний столик разом із шматочком підводять якомога ближче до ножа, ніж відводять назад і, злегка притискуючи пальцем шматочок до столика, починають заморожувати об'єкт дослідження. Для цього відкривають кран (біля столика) і випускають вуглекислоту з перервами, поперемінно відкриваючи та закриваючи кран.

Про заморожування об'єкта свідчить його побіління, яке починається від основи. Як тільки це проявиться, палець від шматочка тканини забирають. У подальшому, з метою більш рівномірного і швидкого заморожування об'єкта, а також економної витрати вуглекислоти, столик мікротома рекомендується прикривати металевим ковпачком, який додається до мікротома, перевернутою склянкою або ж м'якою серветкою, складеною в кілька шарів. При цьому серветку добре притискують рукою.

Коли весь шматочок побіліє, приводять у рух ніж, якому попередньо надають необхідний кут нахилу. Спочатку відшліфовується поверхня шматочка, для чого найкраще використовувати кінчик ножа. Столик із шматочком подають за допомогою мікрогвинта знову від руки, але дуже обережно, оскільки під час зрізування товстих пластинок можна легко зірвати об'єкт. Як тільки поверхня шматочка стає рівною, ніж зміщують з таким розрахунком, щоб об'єкт різався його середньою частиною, і переходять на автоматичну подачу. Попередньо потрібно перевірити показник товщини зрізів.

Ніж обов'язково рухають до кінця в один і другий бік, інакше подача буде неповною. На заморожуючому мікротомі зви-

чайно одержують зрізи товщиною 10–15, а якщо об'єкт не дозволяє, то товщиною 20–25 мкм. Дуже міцні тканини, наприклад, декальциновані кістки чи тверді фіброми, рекомендується приморожувати до столика зі шматочком змоченого фільтрувального паперу, підкладаючи його під об'єкт. Цей технічний прийом забезпечує краще примерзання шматочка тканини. Зрізи знімають з ножа щіточкою і переносять у чашку з водопровідною водою.

Якісні зрізи отримують лише при правильному заморожуванні шматочків тканин. При перемерзанні об'єкта зрізи кришаться, а недостатнє заморожування замість зрізів дає зскрібок. Якщо шматочок перемерзає, різання потрібно припинити і почекати поки він розморозиться. Заморожені зрізи можна тривалий час зберігати у 5–10%-ному розчині формаліну.

Спосіб заморожування шматочків вуглекислотою є ідеальним, але, на жаль, не завжди доступним (див. додаток рис. 2). У зв'язку з цим, слід використовувати новий метод заморожування об'єктів — за допомогою простої охолодженої суміші льоду і солі, запропонований П. П. Поповичем, яку зберігають у спеціальному столику, сконструйованому автором.

Заливка тканин та виготовлення зрізів

Зневоднення. Якщо матеріал після фіксації підлягає заливці (крім желатинової), то наступним етапом є зневоднення його у спиртах зростаючої концентрації. Шматочки тканин зневоднюються одразу (якщо проводилася фіксація формаліном) чи після 24–48-годинної промивки у проточній воді. Зневоднення у спиртах проводиться з метою підготовки тканини до просочення целоїдином і парафіном. Щоб одержати високий ступінь зневоднення, необхідно мати не 2, а 3 чи 4 склянки з якісними спиртами зростаючої міцності, в яких шматочки слід витримувати по 24 години в кожній. Краще і швидше процеси зневоднення та знежирювання проходять у термостаті при температурі 37–40°C.

Методика заливки в целоїдин

Виготовлення розчинів целоїдину. Целоїдин є одним із різновидів чистої колоїдної нітроклітковини. Його випускають у вигляді желатиноподібних напівпрозорих пластин, які упаковують у залізні коробки. Таку пластинку потрібно виїняти з коробки, порізати на дрібненькі шматочки і висушити між листами фільтрувального паперу в термостаті з температурою 37°C або при кімнатній температурі. З висушеного целоїдину готують два розчини абсолютного спирту, розведеного наполовину ефіром: один — густий, з консистенцією меду (8–10 %-ний), другий — рідкий, з консистенцією гліцерину (4–5 %-ний). Розчиняється сухий целоїдин у суміші абсолютного спирту з ефіром протягом кількох днів, тому краще готувати розчин більше і мати його про запас. Зберігають целоїдин у широкогорлих склянках із притертими корками.

Шматочки тканин після зневоднення у спиртах з метою кращого знежирювання протягом 6–24 годин обробляють такою сумішшю спирту (99 чи 100°) з ефіром (наполовину). При фіксації в ацетоні об'єкти можна зразу ж переносити в розчин целоїдину, який є надзвичайно чутливим до жиру, тому може міститись у шматочках навіть після якісного зневоднення. Із суміші спирту з ефіром (іноді навіть із 96°-ного чи абсолютно-го спирту) шматочки тканин переносять у рідкий розчин целоїдину на 2–3 дні, а потім у густий на 1–2 дні. Більш тривале перебування в будь-якому розчині целоїдину не шкодить шматочкам: вони тільки краще ним просочуються. Після просочення в целоїдині проводять ущільнення шматочків. З цією метою їх переносять у маленьку чашечку (бюкса), де їх акуратно розкладають, а потім заливають свіжою порцією густого целоїдину з таким розрахунком, щоб над шматочками був шар целоїдину товщиною 0,5 см. Чашечку накривають кришкою і підкладають під кришку смужку паперу, складену вже у 2–3 шари. Протягом 2–3-х днів (залежно від густоти целоїдину та швидкості випаровування спирту й ефіру) целоїдин поступово висихає й ущільнюється. При цьому його поверхня в чашечці знижується до рівня шматочків. Процес ущільнення проводиться під ковпа-

ком. Добре ущільнений целоїдин має хрящову консистенцію і є зовсім прозорим. В умовах значної вологості повітря, щоб запобігти помутнінню целоїдину, шматочки доцільно ущільнювати, використовуючи сірчану кислоту, яку ставлять у стаканчику під ковпак. Важливо, щоб затвердіння целоїдину проходило поступово і повільно, щоб він рівномірно ущільнювався по всій товщині шматочка, що є дуже важливим для отримання якісних зрізів.

Методика заливки у парафін

Техніка включення в парафін є такою. Фіксовані шматочки після зневоднення у спиртах (96 та 100°-ному або у двох 96°-них спиртах) переносять спочатку в суміш спирту (96°-ного чи абсолютного), розведеного наполовину хлороформом, на такий же час. В обох середовищах шматочки можна залишати на ніч. Крім хлороформу, часто користуються ксиолом. Після спирту об'єкти на 1—3 години переносять у спирт із ксиолом, а потім у чистий ксиол. З останнім працюють у двох порціях, витримуючи в кожній по 1—3 год, але не більше. Матеріал у ксиолі не слід перетримувати, оскільки він робить об'єкти крихкими і деформує тканини. Хлороформ має м'якшу дію, у ньому шматочки можна витримувати до 48 годин без шкідливого впливу. Використовуючи метод А. В. Русакова, у хлороформ (ксиол) додавають кристалічну карболову кислоту з розрахунку 5 г на 100 мл хлороформу (ксиолу). Для поступового і кращого просочування шматочків із хлороформу, їх переносять у суміш хлороформу з парафіном і залишають у ній при температурі 35—40°C у термостаті на 2—3 години (можна залишити і на ніч). При роботі з ксиолом шматочки переносять у його суміш із парафіном на 2—3 години, але не більше. Суміш хлороформу з парафіном (і ксиолу з парафіном) готують з однакових частин, для чого парафін попередньо розплавляють.

Із суміші хлороформу з парафіном (чи ксиолу з парафіном) шматочки перекладають у попередньо приготовлений розплавлений парафін, який повинен зберігатись у термостаті, встановленому на 2—3°C вище точки плавлення парафіну (при-

близко на 54–55°C). Просочування в парафіні проходить у двох порціях (чашечках), які нумерують.

Спочатку шматочки на 1,5–2,5 години поміщають у першу чашечку, а звідти перекладають теплим пінцетом у другу на 0,5–1,5 години. У цілому в обох порціях парафіну шматочки витримують від 2-х до 4-х годин. Після того, як шматочки пробули у 2-й чашці з парафіном достатній час, друга чашечка виймається з термостата. Шматочки теплим пінцетом швидко розкладають, а чашечку охолоджують в іншій (більшій) чашечці з холодною водою або в снігу. Щоб вода не потрапила у парафін, спочатку охолоджують дно чашечки, чекаючи коли з'явиться на поверхні парафіну плівка, потім обережно опускають чашечку одним краєм у воду і перевіряють, чи витримує плівка воду. Тільки після цього всю чашечку занурюють у воду і разом з великою чашкою ставлять під кран на 5–10 хв. Швидке охолодження парафіну робить його пластичним. Коли парафін затвердіє, його виймають із чашечки, для чого підрізають по краю і вирізають скальпелем блоки відповідно до розміру занурених у нього шматочків. Якщо парафін не відстає від чашечки, то її дно рекомендується підігріти чи просто вирізати блоки безпосередньо з чашечки. Охолоджений парафін легко виймається із формочки — для цього достатньо підрізати його тільки по краю. Формочками можуть бути і коробочки із щільного паперу.

Зручніше всього працювати з дрібними фарфоровими чашечками, які мають діаметр 5–6 см.

Різання целоїдинових блоків

Наклеєний на стабіліт чи дерев'яну колодочку целоїдиновий блок виймають із 70°-ного спирту, де він постійно зберігається, і щільно закріплюють в об'єктотримачі мікротома. Дерев'яну колодочку затискають таким чином, щоб шматочок був розміщений перпендикулярно до мікротома. Ніж закріплюють у затискач і встановлюють під гострим кутом до лінії санок. У зв'язку з таким косим положенням ножа, ріжучою є більша частина леза, тому на ньому не можна допускати зазубрин. Після того, як ніж встановили, до нього обережно підводять об'єкто-

тримач із закріпленим у ньому шматочком. Спочатку зрізують зайвий целоїдин, поки не оголиться тканина шматочка, а вже потім починають отримувати зрізи потрібної товщини.

Ніж і об'єкт під час різання за допомогою м'якої щіточки постійно змочують 70°-ним спиртом. Практично досить змастити спиртом тільки один ніж у той момент, коли з нього буде знято наступний зріз. У цьому випадку при зворотному русі ножа він обов'язково змаже і поверхню шматочка.

Змочування ножа під час зрізування зайвого целоїдину не є обов'язковим. Ніж вводять повільно, не тиснучи на нього. Неякісні зрізи забирають із ножа щіточкою. Коли виходять якісні зрізи, їх тут же, на ножі, акуратно розправляють щіточкою (тією, що змочували ніж) і цією ж щіточкою знімають зріз із ножа, переносячи його в чашечку (склянку) із 70°-ним спиртом.

Щоб запобігти згортанню зрізу, його край під час зрізування притримують щіточкою. Знімаючи зріз, потрібно намагатися трохи навертати його на щіточку, а не тягнути донизу через лезо ножа. Якщо це не вдається, зріз обережно опускають до ріжучого краю ножа і тут же обережно підкочують його пальцем. Опускаючи зріз у чашечку зі спиртом, натискають його щіточкою до дна, чим ще більше розправляють складки та зморшки, які залишилися.

Отримані зрізи можна довго зберігати в спирті. Перед фарбуванням їх перекладають у воду. Товщина целоїдинових зрізів коливається від 5—6 до 20 мкм, залежно від якості заливки і гостроти ножа. Зрізи товщиною 10—12 мкм вважаються досить тонкими.

Під час різання целоїдинових блоків слід враховувати два моменти:

1. Оскільки у різанні целоїдинового блоку бере участь більша частина ножа і він порівняно легко тупиться, бажано правити його зразу ж після грубого різання (видалення зайвого целоїдину). Після правки ніж вставляють на попереднє місце.

2. При різанні целоїдинових блоків на мікротомах з підйомом по похилій товщині, потрібно слідкувати за тим, щоб

об'єктотримач із блоком не обмежував рухів ножа і знаходився ближче до середньої частини мікротома.

Целоїдиновий блок можна різати і на заморожуючому мікротомі (коли немає санного). У такому випадку блок спочатку промивають у проточній воді 20—30 хвилин, а потім заморозжують. З метою кращого примерзання блоку до столика доцільно заморожувати його зі шматочком фільтрувального паперу, змоченого у воді, який підкладають під блок.

Наклеювання парафінових блоків

Парафінові блоки гарячим шпателем наклеюють на дерев'яні колодки тією стороною, на якій більше парафіну. Блоки за своїми розмірами, по можливості, повинні відповідати розмірам колодок і не виходити за їхні краї. Заливка об'єктів у парафін при застосуванні високої температури є менш досконалою, ніж заливка в целоїдин, і завжди супроводжується певним пошкодженням клітинних структур. Чим ніжнішою є тканина, тим менше часу необхідно для її просочування.

Методика швидкої заливки в парафін

Як і целоїдин, парафін допускає швидку заливку. Дуже тоненькі шматочки товщиною 1—2 мкм фіксують і зневоднюють у 2-х порціях спирту (абсолютного, карболового чи навіть простого 96°) по 3—4 години в кожній порції. Замість першої порції спирту, для фіксації можна взяти й рідину Карнуа. Потім шматочки перекладають у хлороформ на 1—2 години за температури 35—40°C, а потім у хлороформ із парафіном на 0,5—1 годину з температурою 35—40°C: у першу порцію парафіну — на 1 годину, у другу — на 0,5—1 годину з температурою 54—55°C (для задовільного просочування тканин).

Наклеювання целоїдинових блоків

Коли целоїдин стає досить твердим, його вирізають скальпелем із чашечки і розрізають на окремі шматочки. Ці шматочки називають блоками. Целоїдинові блоки наклеюють густим целоїдином на дерев'яні колодки.

Техніка наклеювання

Після одноденного підсушування блоків на повітрі (15–20 хв), їх беруть пінцетом, занурюють на 1–2 хв у целоїдин і переносять на дерев'яні колодки. Після підсихання колодки залишають на повітрі на 15–20–25 хв із наклеєними целоїдиновими блоками, а далі переносять у склянку з 70°-ним спиртом, де через 3–6 годин целоїдин повністю твердіє і щільно фіксується на колодці. Блоки ріжуться на мікротомі наступного дня, але не раніше, ніж через 3 години після наклеювання.

Для термінового дослідження свіжонаклеєні та підсохлі на повітрі блоки занурюють у чистий хлороформ, у якому вони набувають необхідної твердості вже через 20–30 хв.

Добре залиті целоїдинові блоки дають зрізи товщиною 6–8 мкм. Помутнілий целоїдин ріжеться погано, кришиться, а зрізи його мають товщину 20–25 мкм. Целоїдинові блоки з колодками після використання зберігаються в 70°-ному спирті.

Міцніші спирти для зберігання целоїдинових блоків є непридатними, тому що розм'якшують целоїдин, що впливає на якість зрізів.

Чим м'якший целоїдин, тим тонші виходять зрізи. Для виготовлення блоків найкраще використовувати березову колодку. Сосну та ялину не слід використовувати, оскільки вони містять велику кількість смолистих речовин.

Дерев'яні колодки потребують спеціальної обробки, яка полягає в тому, що їх виварюють у 2%-ному розчині соди (протягом декількох годин), потім витримують кілька тижнів чи місяць у 80–96°-ному спирті, часто змінюючи його, поки він не перестане фарбуватись, а потім висушують.

Можна користуватись і необробленими колодками, але лише для отримання зрізів.

Необхідно пам'ятати, що якість целоїдинової заливки визначається виключно попередньою спиртовою обробкою, ступенем зневоднення та знежирення.

Виготовлення препаратів із заморожених зрізів

Попередньо зафіксовані в 10%-ному розчині формаліну і промиті в проточній воді шматочки органів кладуть на столик заморожувального мікротома. Щоб шматочок рівномірно промерзав, на нього наносять кілька краплин води, і столик мікротома разом із цим шматочком накривають ковпачком. Заморожування можна проводити за допомогою вуглекислоти, підведеної шлангом до заморожувального столика від балона, або ж за допомогою спеціального приладу — випрямляча, який працює на напівпровідниках (мікротоми МЗ-2, ТОЗ-2).

Пропускаючи малими порціями вуглекислоту або ж включивши в електричну мережу випрямляч з охолоджуваною системою, шматочки органа заморожують.

Мікротомним ножем, у якого попередньо відрегульований кут нахилу, готують зрізи товщиною 15–20 мкм.

Декілька перших зрізів викидають, а всі наступні збирають у чашечку з проточною водою для подальшої обробки.

Обробка зрізів проводиться за такою схемою:

1. Фарбування в гематоксиліні — 2 хв.
2. Промивка в проточній воді — 1 хв.
3. Промивка в дистильованій воді — 1 хв.
4. Фарбування в еозині — 5 хв.
5. Промивка в дистильованій воді — 1 хв.
6. Зневоднення в спиртах (96° і 100°) — по 2 хв у кожному.
7. Освітлення у ксилолі — 3 хв.
8. Заливка у бальзам і монтаж препарату.

Виготовлення препаратів із целоїдинових зрізів

Невеликі шматочки органів від щойно забитої тварини кладуть у фіксуючу рідину, яка повинна мати властивість швидко проникнення в тканини, не викликаючи в них змін.

Рецептів виготовлення фіксаторів дуже багато і використовуються вони залежно від характеру об'єкта та мети дослідження.

Здебільшого зафіксовані шматочки органів промивають спершу в проточній, а потім у дистильованій воді. Потім їх ущільнюють у спиртах зростаючої концентрації — 70°, 90°, 100°.

Для заливки органів користуються тим целоїдином, що є у продажу. Частіше для цього використовують кіноплівку. При цьому емульсію заливають гарячою водою, плівку висушують, дрібно нарізають, потім заливають на 1 добу хлороформом — для відокремлення домішок спирту та ефіру. Для кращого проникнення у тканини готують кілька розчинів целоїдину різної концентрації — 8, 10 та 12%-ний. У цих розчинах попередньо зневоднені шматочки органів витримують від 2-х до 7-ми діб, залежно від щільності та величини шматочка. Потім шматочки органів заливають густим целоїдином і залишають їх під ковпачком на 2-3 доби. Коли целоїдин стає твердим, шматочки органів нарізають разом із целоїдином і наклеюють їх на дерев'яний кубик.

Шматочки органів, наклеєні на дерев'яних кубиках-блоках, зберігають у 70°-ному спирті.

При виготовленні гістологічних зрізів блоки закріплюють на спеціальному столику мікротома. Мікротомний ніж встановлюють у косому положенні (35°). Блок і ніж змочують 70°-ним спиртом і готують зрізи.

Оптичні прилади

Лабораторія мікроскопічного аналізу

1. Мікроскопи люмінесцентні серії "Люам" застосовуються для дослідження мікробіологічних, гістологічних та деяких інших об'єктів у світлі їх видимої люмінесценції, що збуджується зелено-синьо-фіолетовою ділянкою спектра, а також ультрафіолетовим промінням із довжиною хвилі більше 360 нм. Існують різні модифікації в серії "Люам": робочі моделі — "Люам Р-1", "Люам Р-2", "Люам Р-3" та три дослідні моделі — "Люам І-1", "Люам І-2", "Люам І-3". Моделі "Люам" дозволяють спостерігати та фотографувати об'єкти у світлі люмінесценції за допомогою різноманітних засобів. Кожна модель має свою технічну характеристику та збільшення від 10 разів до 30. До їх складу входять: набір об'єктивів, окулярів, фотоокулярів, світлофільтрів та інших пристосувань. Принцип

дії мікроскопів серії "Люам" базується на використанні явища люмінесценції об'єктів, яка виникає під дією проміння певного спектрального складу (див. додаток рис. 3).

У "Люам-ІК" досліджуються об'єкти з природною люмінесценцією. При проходженні UV-проміння тканини здатні висвічуватись. Штучна люмінесценція — це люмінофори, які широко використовуються в гістологічних дослідженнях. Досліджуються живі бактеріальні структури, визначаються тканини, які не здатні адсорбувати інші фарби і культури тканин, здатні культивуватись *in vitro*.

UV-спектр — це ртутно-кварцові лампи, заповнені ксеноном. Коли вони нагріваються, при струсі є небезпечними. У них розглядають об'єкти у верхньому освітленні. Нижнє підсвічування через систему конденсорів потребує фільтрації. Конденсори нейтральні. Для фільтрації світлового проміння використовують рідинні конденсори, дистильовану воду, розчин CuSO_4 різної концентрації. Залежно від того, яка частина спектра більше поглинається, штучно підбираються фільтри. На них є градація, де позначається довжина хвилі. Джерелом світла є підсилювач з напругою 2500—3000 вольт, який стоїть збоку. Сила струму невелика, її подають у момент запуску на лампу, протягом 20—30 хв для розігріву. За такої напруги нитка накалу в ксеноні запалюється, а далі лампа працює на звичайному струмі з напругою 220 вольт.

2. ЛОМО-прилад для загострення лез мікротомних ножів має два електричні приводи, які містять ніші, куди вставлені диски з абразивними пастами. Паста — це дрібнодисперсні домішки (відходи від алмазного виробництва). Спочатку фіксується ніж, кут атаки якого змінюється відносно до леза. Кут можна змінювати поворотом ручки, що розташована зверху. Кут повинен бути однаковим. Якщо кути різні, то одна сторона буде гострою, а друга — тупою. Для того, щоб гострити лезо по всій довжині, потрібно часто крутити ручкою, що приведе лезо в рух (див. додаток рис. 4).

3. "НЕОФОТ-32" — це прилад виробництва Німеччини (фірма Цейса). Прилад має мінімальну сферичну та ахроматич-

ну аберацию. Фірма визнана у світі і виготовляє оптичні системи мікроскопів, лінзи, окуляри, об'єктиви, конденсори. Механічна система мікроскопа виготовляється на інших заводах. Використовують у металографії в точних приладах; титанові поверхні його ідеально відпрацьовані. Підсвічування йде знизу. Можна розглядати препарати, що не пропускають промінь світла, за рахунок їх відбиття. Промінь йде зверху, відбивається і потім йде на окуляр. Зверху, на предметному столику, розміщена шкала градації (кругла). Товщина покриття і поверхневий натяг матеріалу вимірюються за допомогою мікроЕОМ. Прилад має фіксуючий предметний столик, на якому виставлені показники шкали. У приладі використовуються високомолекулярні ксенонові лампи, які працюють за принципом дії світлооптичних приладів. Промінь світла складний і має всі спектри. НЕОФОТ має персональний автоматичний пульт і мікрофотонасадки. У НЕОФОТ вставляються фотопластинки з вузькою плівкою. Прилад має малий бортовий комп'ютер, на якому вимірюється поверхневий натяг та коефіцієнт пружності, фотоелементи, якими регулюють тривалість експозиції в секундах. Прилад виставляє час експозиції, експонує зображення на фотопластинці. За ходом променя стоять два комплекти польових діафрагм. Змінює місце польових діафрагм польовий отвір. Для відфільтрування променів є системи світлофільтрів (круглі ручки). Об'єктиви — до 150. Револьвер розміщений під столиком. Макрокрамальєра має автоматичну наводку на фокус. Мікрокрамальєра схожий на ручку з чорною кулькою (див. додаток рис. 5).

4. МБІ-13-Б, МБІ-15 — це комбіновані прилади, які можуть працювати в режимі темного поля, фазового контрасту, проходного світла, поляризації, люмінесценції.

Джерелом світла є ртутно-кварцова лампа. Нижнє джерело освітлення проходить постійно. Поляризаційне світло подає спеціальний конденсор. Нервові волокна в режимі поляризації можна розглядати не фарбуючи. Нервова тканина не потребує фазового контрасту. Проходить розклад світлової хвилі по фазах. Залежно від того, яка фаза світлової хвилі поглинається

препаратом, таку й видно структуру. Фотографування здійснюється системою звичайних фотоелементів. Діаграма спрацьовує від сили освітлення. Фотоапарат розміщений зверху.

Світло надходить через випрямляч до 6 ампер. МБІ-15 має рухомий предметний столик та різні конденсори (поляризаційні, фазоконтрастні). У конденсор вмонтовується фільтр (див. додаток рис. 6, 7).

5. МІКРОТОМ-КРІОСТАТ МК-25 використовується для отримання зрізів свіжозамороженої тканини для діагностики біопсій, а також для науково-дослідних робіт, пов'язаних із вивченням ферментних, антигенних та інших білкових систем тканин і досліджень, пов'язаних із медичною тематикою. У комплект мікротома-кріостата входять холодильник і мікромом. Холодильник складається з двох головних частин: камери та машинного відділення. Камера являє собою корпус із подвійними стінками, між якими знаходиться теплоізоляційний матеріал. Дверцята камери мають оглядове вікно, ручку і два люки для рук із діафрагмами. Діаметр отвору діафрагми регулюється за розмірами рук поворотом кільця за часовою чи проти часової стрілки. У робочій камері на столику закріплений мікромом.

Мікромом призначений для отримання зрізів. Нефіксовані частини органа поміщають у камеру, яка працює за принципом холодильника. Компресор — це звичайний хлорагент фреон. У кріостат вмонтовано мікромом. Вирізається кубик-циліндр розміром 0,5х0,5 см, у який кладуть об'єкт. Лезо рухається на заморожений об'єкт — циліндр із предметом. Проходить швидке заморожування. Якщо об'єкт перемерзне, то лезо ковзає і зриває препарат. Мікромом має градаційну шкалу, яка дозволяє одержувати зрізи товщиною 10—15 мкм. Щоб підтримувати постійно температуру леза, підключають вуглекислоту, оскільки коефіцієнт теплоємності об'єкта в леза мікротомного ножа різний. Якщо лезо торкається об'єкта, він ледь тане. У результаті цього отримують препарати низької якості (див. додаток рис. 8).

6. МСТ-2 — це мікроскоп стереоскопічний з універсальним штативом. Він є моделлю стереоскопічного мікроскопа, що дає

пряме й об'ємне зображення предмета, який розглядається як у прохідному світлі, так і у відображеному.

Мікроскоп в основному використовується при препаруванні, а також для спостереження об'єктів. Застосовується в медицині, ботаніці, зоології та інших галузях науки. Працювати з мікроскопом можна як при штучному, так і при денному освітленні. Мікроскоп МСТ-2 забезпечує спостереження об'єктів при збільшенні їх від 3,5–88 і в полі зору відповідно від 39 мм до 2,6 мм (див. додаток рис. 9).

7. Мікрофотографічна установка являє собою фотоапарат, у якого видалений об'єктив і заміщений мікроскопом, оптична система якого виконує роль об'єктива. Мікрофотографування є важливою частиною гістологічних досліджень. Увесь процес мікрофотографування може бути умовно поділений на такі основні етапи:

- а) підготовка до фотографування;
- б) безпосередня зйомка препарату (експонування);
- в) негативний і позитивний процеси пов'язані з отриманням мікрофотограм.

Фотокамера разом із мікроскопом складає мікрофотографічну установку. Найбільш зручним для мікрофотографії є застосування мікрофотонасадки МФН-1.

Фотонасадка одягається на тубус мікроскопа з боку окуляра і її положення фіксується затискним кільцем. З мікрофотонасадкою застосовується мікрофотокамера МФК-2.

Важливою умовою для отримання якісної фотографії є правильна збірка установки, при якій оптична вісь мікроскопа і фотокамери повинні збігатись.

8. "ЄНАВАЛ" — це дослідницький мікроскоп прохідного світла через об'єкт дослідження (див. додаток рис. 10). Дослідницькі мікроскопи цієї серії дозволяють:

- досліджувати об'єкти в режимі звичайного світлового мікроскопа;
- проводити дослідження за допомогою фазового контрасту;
- запровадити методику вивчення об'єктів у темному полі;

- проводити дослідження в поляризованому світлі;
- здійснювати фотозйомку мікроскопічних об'єктів (див. додаток рис. 11).

Будова мікроскопа та правила роботи з ним

Вивчення гістологічних препаратів здійснюється за допомогою оптичного приладу — мікроскопа, якого налічується декілька типів, але працюють студенти із МБР — мікроскопом серії "Biolar" (рис. 1).

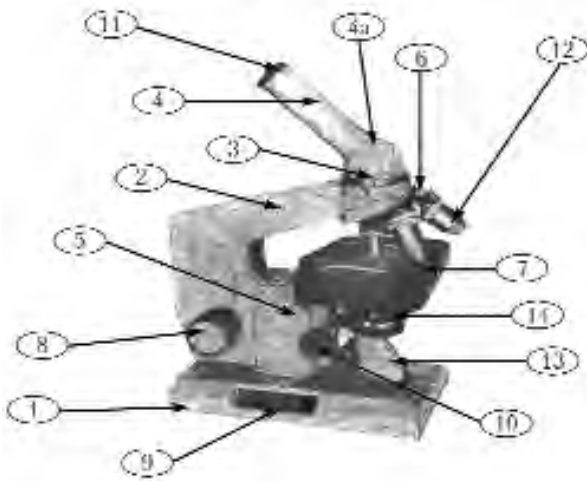


Рис. 1. Загальний вигляд світлового біологічного мікроскопа серії "Biolar":

1 — основа штативу; 2 — колонка штативу; 3 — головка тубусотримача; 4 — похилий тубус; 4а — розширена частина похилого тубуса; 5 — коробка мікромеханізму; 6 — коробка мікромеханізму й револьверна система; 7 — столик мікроскопа; 8 — макрометричний гвинт; 9 — мікрометричний гвинт; 10 — гвинт конденсора; 11 — окуляр; 12 — об'єктиви; 13 — дзеркало; 14 — конденсор з ірисовою діафрагмою.

Враховуючи те, що детальне ознайомлення з будовою мікроскопа здійснюється на інших кафедрах, обмежимося короткою характеристикою цього оптичного приладу. Мікроскоп

складається з оптичної та механічної систем. До оптичної системи входять:

1. Об'єктиви ахроматичні (знищують хроматичну та сферичну аберації). У мікроскопі є чотири об'єктиви різної сили збільшення. Вони мають відповідні надписи на стінці циліндра. Об'єktiv малого збільшення — "8" або "10". Об'єktiv великого збільшення — "20", "40". Майже ніколи не використовується на навчальних заняттях з гістології імерсійний об'єktiv, що збільшує в 90 разів.

Розрізняються об'єктиви не лише за цифровими відмітками, але й за довжиною оправы (об'єктиви великого збільшення довші), а також за діаметром фронтальної лінзи (чим більше збільшення, тим менший діаметр фронтальної лінзи).

2. Окуляри — система лінз, вставлених в оправу разом з діафрагмою, що являє собою металевий диск з отвором у центрі. Як правило, до мікроскопа додається два або три окуляри з цифрами "7", "10" та "15", що означають кратність збільшення.

3. Дзеркало — збирає та спрямовує світлові промені для освітлення препарату. Розташовується під предметним столиком, легко повертається завдяки оправі в будь-якому напрямі. Має дві поверхні — плоску та ввігнуту. У гістологічній практиці користуються ввігнутим дзеркалом.

4. Конденсор — система лінз в оправі з гвинтом переміщення, що є пристосуванням для концентрації світлового потоку з метою кращого освітлення препарату. Як правило, разом з конденсором вмонтована діафрагма. Найпоширеніший тип діафрагми — ірисова, що складається з великої кількості пластинок своєрідної форми, якими регулюється величина отвору в системі лінз конденсора, внаслідок чого збільшується або зменшується отвір діафрагми, що змінює кількість променів, які потрапляють в об'єktiv.

До механічної системи входять:

1. Штатив з основою та колонкою. Основа має підковоподібну форму, завдяки чому мікроскоп надійно стоїть на столі.

2. Предметний столик — пристосування, на якому розташовують гістологічний препарат під час дослідження. У центрі

столика є отвір для проходження світлових променів, а на поверхні можуть розташовуватись затискачі для фіксації препарату. В деяких мікроскопах предметний столик є рухомим завдяки спеціальним гвинтам, що дозволяє легко розглядати будь-які ділянки препарату.

3. Тубус — трубка, в яку вставлений окуляр. Інколи (особливо в старих моделях мікроскопів) тубус складається з двох трубок, вставлених одна в одну. Трубки можуть розсуватися, збільшуючи або зменшуючи відстань між окуляром та об'єктивом. На поверхні внутрішньої трубки є поділки, що показують довжину тубуса в міліметрах. Нормальною довжиною, з якої вираховують збільшення, є 160 мм. Розтягування тубуса посилює збільшення.

4. Револьвер являє собою два з'єднаних випуклих диски. Служить для швидкої зміни об'єктива під час роботи. Зовнішній диск рухомий, внутрішній — нерухомий. У зовнішньому диску є, як правило, чотири гнізда з різьбою, в які вгвинчуються об'єктиви. На головній оптичній осі мікроскопа завжди знаходиться одне з гнізд. У цьому положенні воно фіксується за допомогою спеціальної пружини.

5. Гвинти: макрометричний (макрокремальєра) та мікрометричний (мікрокремальєра) — служать для переміщення тубуса відносно до колонки штатива. Макрометричний гвинт служить для приблизного наведення мікроскопа на різкість. Для точного наведення при великому збільшенні користуються мікрометричним гвинтом, що є значно меншим за своїми розмірами (діаметром) від кремальєри. В деяких моделях мікроскопів він являє собою диск чорного кольору, розташований на основі мікроскопа (під колонкою штативу).

У деяких системах мікроскопів (у комплекті) використовуються спеціальні освітлювальні пристрої, які часто повністю замінюють дзеркало, а також пристрої механічного чи оптичного типу, що використовуються для спеціальних досліджень.

Використовуючи будь-який мікроскоп для роботи, необхідно однією рукою тримати його за колонку штатива, а другою обов'язково підтримувати під основу. Мікроскоп потрібно

поставити перед собою так, щоб він стояв прямо перед дослідником, недалеко від джерела освітлення. Перед початком роботи необхідно перевірити наявність та стан всіх механізмів і, особливо, оптичних частин. Після цього при малому збільшенні за допомогою дзеркала та конденсора досягають найкращої освітленості поля зору.

Одержуючи препарат, потрібно впевнитись у тому, що він не пошкоджений, визначити, де знаходиться покривне скельце. Зважаючи на те, що при великому збільшенні фокусна відстань між об'єктивом та препаратом завжди є меншою від товщини предметного скла, препарат потрібно класти завжди покривним скельцем уверх, щоб уникнути пошкодження гістологічних препаратів або руйнування фронтальної лінзи об'єктива. У ряді випадків мікроскопічному дослідженню передують вивчення гістологічного препарату неозброєним оком. Коли препарат розташований на предметному столику, навести мікроскоп на фокус при малому збільшенні. Для цього необхідно за допомогою макрокремальєри підняти тубус на таку висоту, щоб відстань між препаратом та об'єктивом дорівнювала 1-1,5 см. Після цього, розглядаючи препарат під мікроскопом, потрібно повертати кремальєру в тому чи іншому напрямі доти, поки зображення не буде найбільш чітким. Розглядаючи всю площину препарату, завжди потрібно пам'ятати про те, що мікроскоп дає не тільки збільшене та явне, але й обернене зображення. Тому для того, щоб повернути зображення вверх, потрібно препарат розмістити внизу і, навпаки, якщо потрібно переставити в центр поля зору праву частину, то препарат потрібно переміщати в ліву сторону. При роботі з великим збільшенням спочатку за допомогою малого збільшення знаходять найбільш типову ділянку на препараті та її якісне зображення. Не міняючи фокус, повернути револьвер на об'єktiv більшого збільшення, перевіривши його замикання засічкою револьвера. Однак, в умовах студентської аудиторії при масовому користуванні мікроскопом можуть виникнути відхилення від звичайного стану (наприклад, недогвинчений до кінця об'єktiv). Деякі мікроскопи можуть бути збірними з частин різних мікроскопів, що

призводить до зміщення об'єктива і разом з ним фронтальної лінзи, а при обертанні об'єктива роздавлюється гістологічний препарат або ж пошкоджується фронтальна лінза. Під час роботи як при малому, так і при великому збільшенні потрібно регулювати силу освітлення. Надмірне освітлення погіршує чіткість зображення, тому завжди потрібно регулювати силу освітлення діафрагмою або ж конденсором, піднімаючи чи опускаючи їх. Категорично забороняється користуватись для освітлення прямими сонячними променями. Потрібно впродовж декількох перших занять набути певного навичку — дивитися у мікроскоп одним оком, не затуляючи друге (як правило — лівим оком, не затуляючи праве). У протилежному випадку стоїть зір, збільшується навантаження на очні м'язи. Швидко розвивається втома, з'являється головний біль. Одну руку завжди потрібно тримати на гвинті (ліву). Це має особливо важливе значення при роботі з великим збільшенням, адже повертаючи мікрометричний гвинт мікроскопа, ми розглядаємо препарат углибину.

ЦИТОЛОГІЯ

В основі будови та життєдіяльності всього живого лежить клітина. Цитологія (*citos* — клітина, *logos* — слово, навчання) як наука існує після робіт Т. Швана, що створив клітинну теорію, в якій були встановлені загальні закономірності морфології, фізіології і життєдіяльності клітини. Клітинам притаманні всі загальні властивості живої речовини — обмін речовин, ріст, дихання, розмноження тощо. *Клітину* багатоклітинного організму визначають як саморегульовану елементарну живу систему біополімерів, що обмежена в просторі біологічною мембраною та входить до складу тканин і органів систем цілісного організму (рис. 2).

Клітини різних тканин однієї тварини значно відрізняються одна від одної хімічним складом, характером обміну речовин, величиною, будовою і зовнішньою формою. Однак це не означає, що не можна говорити про загальні риси будови клітин. Клітинна теорія дозволила узагальнити невичерпну розмаїтість клітинних форм, розкрити загальні закономірності клітинної будови організмів. У сучасній **клітинній теорії** відображено все краще, що було досягнуто вченими минулого, поглиблені уявлення про клітину і критично переглянуті ті положення, що не витримали іспиту часом. Сучасна цитологія розвивається у співдружності з молекулярною біологією і це дозволяє глибше розібратися в життєдіяльності клітини:

1. Клітина є елементарною одиницею живого та лежить в основі будови всіх багатоклітинних організмів.

2. Клітини різних організмів — гомологічні за своєю будовою, тобто вони мають ядро, цитоплазму, основні органели.

3. Розмноження клітин відбувається поділом початкової материнської клітини — *Omnis cellula et cellula* (кожна клітина від клітини).

4. Багатоклітинні організми — це складні системи тканин та органів, підпорядкованих і пов'язаних між собою міжклітинними, гуморальними й нервовими формами регуляції.

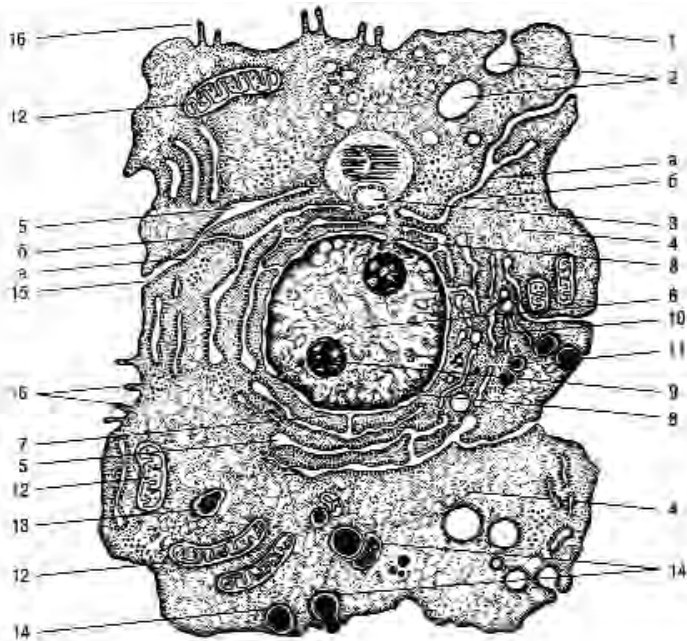


Рис. 2. Ультраструктурна організація клітини:

1 — оболонка клітини (плазмолема); 2 — піноцитозні пухирці; 3 — центросома (клітинний центр); 4 — гіалоплазма; 5 — гранулярна ендоплазматична сітка; 5а — рибосоми; 6 — ядро; 7 — зв'язок перинуклеарного простору з порожнинами, утвореними альфа-цитомембранами; 8 — ядерні пори; 9 — ядерце; 10 — комплекс Гольджі; 11 — секреторні вакуолі; 12 — мітохондрії; 13 — лізосоми; 14 — послідовні стадії фагоцитозу; 15 — зв'язок плазмолеми з альфа-цитомембранами; 16 — мікроворсинки

Вивчаючи окремі клітини, вдалося знайти їхні загальні властивості, а знання останніх, у свою чергу, допомагають пояснити особливості кожної клітини.

Препарат 1. Рослинна клітина (зріз півки цибулини)
(рис. 3).

Препарат являє собою тоненьку півку цибулини, зафарбовану гематоксиліном. Гематоксилін — фарбник, що має властивість забарвлювати у фіолетовий колір структури, що мають кислу реакцію, головним чином, каріоплазму. При малому

збільшенні мікроскопа легко виявити, що плівка цибулини складається з клітин, які щільно прилягають одна до одної та обмежені дуже добре помітною оболонкою. Чітка видимість клітинної оболонки є основною морфологічною ознакою, що відрізняє рослинну клітину від тваринної. В середині кожної тканини знаходиться ядро або каріоплазма, розташована в центрі або ближче до оболонки. Цитоплазма клітини — світлого або світло-блакитного кольору і значно світліша від ядер.

При великому збільшенні потрібно звернути увагу на те, що у рослинної клітини є добре виражена оболонка, яка складається із целюлози. Ядро округлої або овальної форми, має одне чи два ядерця, а також зернисті утворення — хроматин. Замалювати при великому збільшенні декілька клітин — об. 40. ок. 7; спочатку показати контури клітин, потім замалювати цитоплазму. Показати двоконтурну оболонку клітини і каріоплазму з ядерцями та ядерним хроматином (рис. 3).

Препарат 2. Тваринна клітина — одношаровий плоский епітелій шкіри жаби (рис. 4).

Препарат являє собою плівку шкіри жаби, відшаровану під час линьки та зафарбовану гематоксиліном та еозином. Оскільки відшаровується лише один ряд епітеліальних клітин, то й препарат є одношаровим плоским епітелієм.

При малому збільшенні видно клітини полігональної форми із заокругленими кутами та ледь овальними ядрами. У великій кількості видно дрібненькі світлі отвори — стоми.

При великому збільшенні відразу видно першу ознаку епітеліальних тканин — щільне розташування клітин. Границі між клітинами являють собою тоненькі міжклітинні щілини, заповнені рідиною, яка забарвлюється інтенсивніше, ніж цитоплазма клітин. Отвори або стоми завжди розташовуються між клітинами і бувають різної величини. У шкірі жаби вони є отворами вивідних проток шкірних залоз.

Замалювати препарат при великому збільшенні — об. 40, ок. 15; спочатку необхідно показати контури клітин, потім ядра та стоми, а після цього замалювати цитоплазму та ядра (рис. 4).

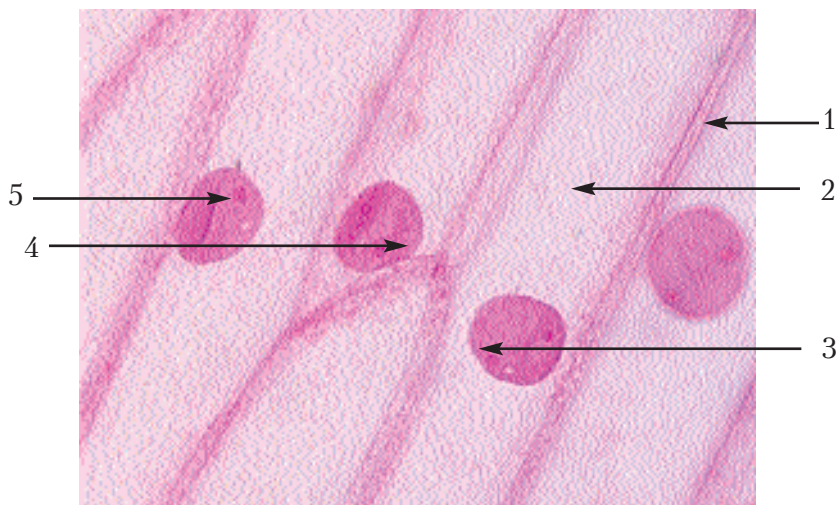


Рис. 3. **Рослинна клітина (зріз півки цибулини).**
 Позначення: 1. Оболонка. 2. Цитоплазма. 3. Каріоплазма.
 4. Хроматин. 5. Ядерце.

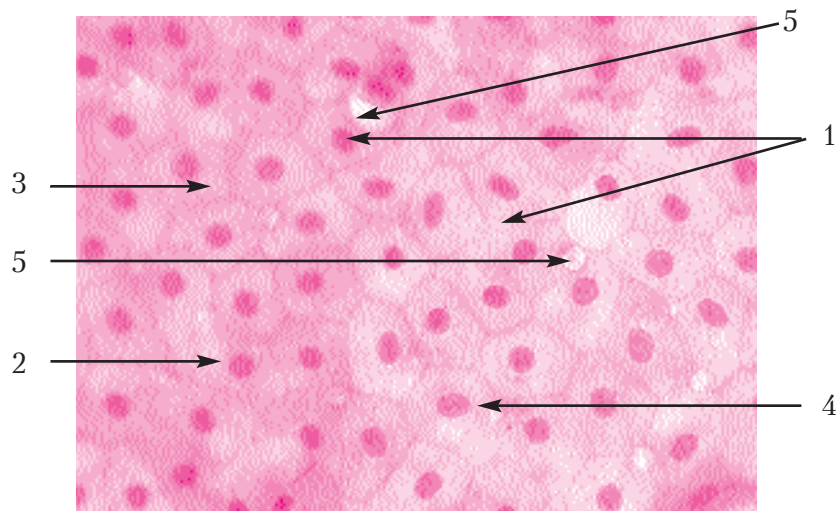


Рис. 4. **Тваринна клітина — одношаровий плоский епітелій шкіри жаби.**
 Позначення: 1. Епітеліоцити. 2. Границі між клітинами.
 3. Цитоплазма. 4. Ядро. 5. Стома.

Включення цитоплазми

Включення — це непостійні компоненти цитоплазми, що з'являються в клітинах у процесі їхньої життєдіяльності. Включення бувають: трофічні (білкові, вуглеводні, жирові) і нетрофічні (пігментні, вітамінні, мінеральні, секреторні, екскреторні). За цими включеннями можна судити про функціональний стан клітини. Включення на відміну від органел — не обов'язкова складова частина клітини. Включення бувають тверді і рідкі. За хімічною природою вони дуже різноманітні.

Білкові включення

У нормі зустрічаються тільки в яйцеклітинах і клітинах раннього ембріонального періоду. Це запаси необхідних поживних речовин для розвитку зародка чи вироблені клітиною секрету. За різних ушкоджень у клітині з'являються включення білка, що свідчить про порушення функції клітини, її обмінних процесів і призводить до білкової дистрофії. Ці ознаки характерні для паранекрозу.

Жирові включення

Запасний поживний матеріал у вигляді жиру відкладається, в основному, в клітинах жирової тканини. При цьому змінюється форма клітини в залежності від кількості жиру, що з'являється в цитоплазмі у вигляді дрібних крапельок, потім вони зливаються в одну велику краплю, яка займає центральне положення в клітині, а цитоплазма і ядро відтісняються до периферії.

Включення вітамінів

За кількістю цих включень у клітинах можна судити про запас вітамінів в організмі. У клітинах вітаміни знаходяться у вигляді мікроскопічно помітних дрібних крапельок. Виявлено включення вітамінів А, В, С. Відсутність цих вітамінів у кормі призводить до важких захворювань — авітамінозу з глибокими дистрофічними змінами клітин.

Вуглеводні включення

В організмі тваринні вуглеводи відкладаються у вигляді полісахариду — глікогену (тваринний крохмаль). Особливо багаті на нього клітини печінки і м'язова тканина. При спеціальній обробці препарату глікоген виявляється у вигляді кульок, що складаються з дрібних субмікроскопічних гранул. Кількість глікогену в клітинах печінки свідчить про інтенсивність годівлі тварини кормами, багатими чи бідними вуглеводами.

Препарат 3. Включення глікогену в клітинах печінки собаки (рис. 5). Препарат являє собою зріз багатої глікогеном печінки собаки, пофарбований гематоксиліном і еозином з додатковим зафарбуванням карміном, який є специфічним реактивом на глікоген.

При малому збільшенні на звичайному фоні клітин печінки з рожевою цитоплазмою та синіми ядрами видно скупчення червоних зерняток глікогену різної величини всередині клітини. Зернятка розташовані у препараті нерівномірно — в деяких місцях вони утворюють суцільну масу.

При великому збільшенні — об. 40, ок. 15 — потрібно замальовувати ділянку з середньою кількістю глікогену та показати клітини полігональної форми (рис. 5).

Пігментні включення

До них відносяться різні речовини, що мають природне фарбування і додають клітинам і тканинам визначеного кольору. У клітинах ссавців особливо розповсюджений бурий пігмент меланін, що відкладається в цитоплазмі у вигляді зернистих включень — меланосом. Від кількості цього пігменту залежить колір шкіри і волосся, він захищає організм від шкідливої дії ультрафіолетових променів сонячного спектра, виконує важливу роль у функціонуванні органа зору. Меланін синтезується з амінокислоти — тирозину.

Клітинам притаманні всі ознаки живого — обмін речовин, ріст, дихання, розмноження. Клітини різних тканин одного й того ж організму відрізняються між собою хімічним складом,

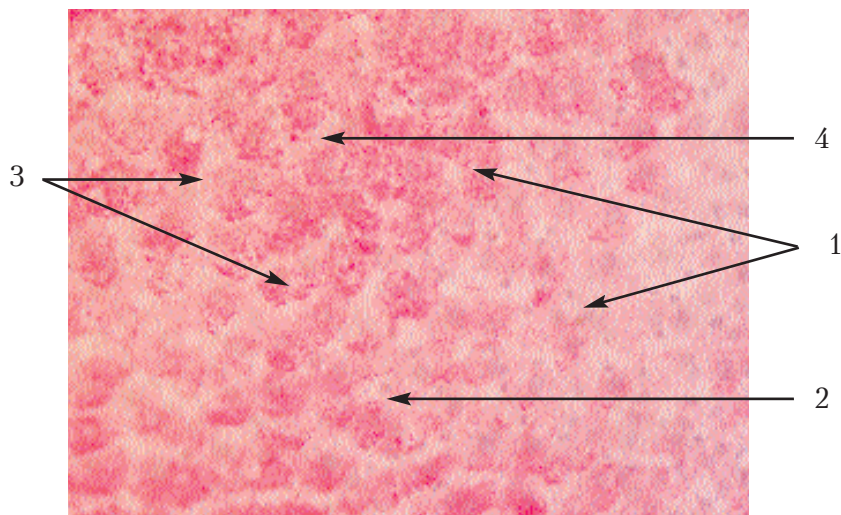


Рис. 5. Включення глікогену в клітинах печінки собаки.

Позначення: 1. Цитоплазма. 2. Каріоплазма.

3. Включення глікогену. 4. Границі між клітинами.

характером обміну речовин, величиною, будовою та зовнішньою формою.

Препарат 4. Включення пігменту в пігментocyтах судинної оболонки ока теляти (рис. 6).

Препарат являє собою плівку з незафарбованої судинної оболонки ока теляти. При малому збільшенні видно незафарбовані з відростками клітини пігментної тканини. Вони мають у цитоплазмі дуже велику кількість включень пігменту у вигляді зерен темно-коричневого або майже чорного кольору. Оскільки в ядрі включень пігменту немає, то вони спостерігаються у вигляді світлої плями. Потрібно вибрати таку ділянку, де було б видно окремі клітини.

На великому збільшенні — об. 40, ок. 7 — потрібно замалювати декілька пігментних клітин, маючи на увазі, що пігмент представлений окремими зернятками. Тому на рисунку його потрібно відобразити у вигляді дуже дрібних та густорозташованих крапочок (рис. 6).

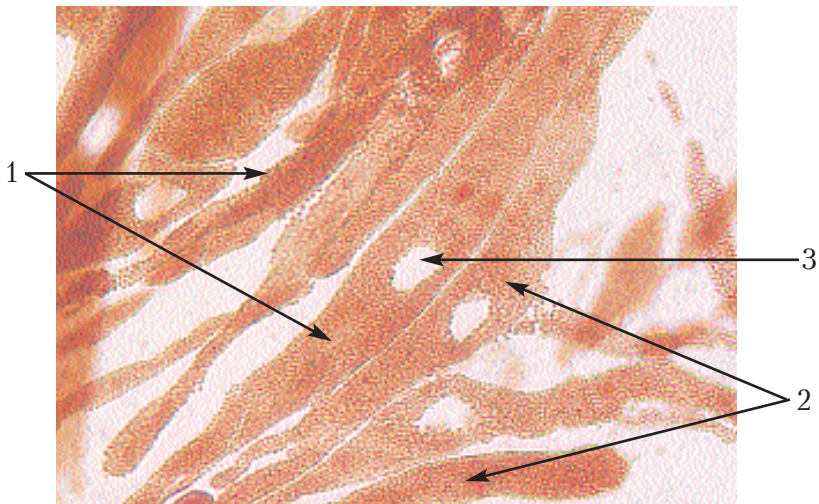


Рис. 6. Включення пігменту меланіну в пігментоцитах судинної оболонки ока теляти.

Позначення: 1. Пігментні клітини. 2. Зернятка пігменту.
3. Каріоплазма.

Органели

Органели — це постійні ультраструктурні компоненти цитоплазми клітини, що забезпечують життєдіяльність та обмін речовин. Вони притаманні як рослинним, так і тваринним клітинам і є їх постійною складовою частиною. Ці морфологічні утворення можна порівняти з органами тіла тварин, що відображено в їхній назві (органели). Органели клітини класифікують за **загальним призначенням** (мембранного та немембранного походження) та **спеціальним призначенням**. До органел загального призначення **мембранного походження** відносять плазмолему, каріолему, цитоплазматичну сітку, пластинчастий комплекс, лізосоми, мітохондрії. До органел **немембранного походження** відносять: центросому (клітинний центр), рибосоми. До органел **спеціального призначення** належать: війки, джгутики, міофібрили, тонофібрили, нейрофібрили.

Плазмолема

Плазмолема відокремлює клітину від навколишнього середовища й у той же час забезпечує обмін речовин між середовищем і клітиною. Вона — напівпроникна для іонізованих часток, тому на її поверхні створюється різниця потенціалів, що сприяє проходженню прямого і зворотного піноцитозу. Складається вона з **надмембранного, мембранного та субмембранного комплексів**. **Мембранний комплекс** представлений типовою елементарною мембраною, яка складається з двох мономолекулярних *білкових шарів*, розділених *бімолекулярним ліпідним прошарком*. Надмембранний комплекс утворений гліколіпідами та глікопротеїнами. Вони формують на поверхні плазмолеми глікокалікс. Субмембранний комплекс — цитоскелет утворюють білки тубуліни.

Лізосоми

Пухирці, оточені мембраною, містять до 60 різних гідролізованих ферментів, що діють у кислому середовищі. Вони здатні розщеплювати білки, вуглеводи і нуклеїнові кислоти. Утворюються лізосоми в пластинчастому комплексі. В міру їхнього старіння розрізняють чотири типи лізосом: 1) **первинні лізосоми**, чи гранули, що запасують, які ще не беруть участі у розщепленні; 2) **вторинні лізосоми**, чи травні вакуолі, утворені злиттям первинної лізосоми з фагосомою чи з піноцитозним пухирцем; 3) **залишкові тільця**; 4) **цитолізосоми**, тобто лізосоми-санітари, які автолізує клітину, що гине, чи звільняють клітину від структур, що відмирають.

Мітохондрії

Форма цієї органели є дуже різноманітною не тільки у різних клітин, але й у межах однієї клітини, що характеризує фізіологічний стан останньої. Мітохондрії надзвичайно поширені і є силовою станцією клітини, що дає необхідну для життя енергію. Особливо їх багато в м'язовій і нервовій тканинах, які відрізняються високою активністю обміну речовин і багатим кровопостачанням. Мітохондрії мають форму ниток, паличок

чи дрібних зерен. Електронна мікроскопія показує, що вони складаються з двох **мітохондріальних мембран**, вставлених одна в одну, а проміжок між ними заповнений рідким вмістом — **мітохондріальним матриксом**. Внутрішня мітохондріальна мембрана утворює численні **гребені (кристи)**, чи трубчасті вирости, що вдавлюються в порожнину мітохондрій.

Основна функція мітохондрій — це **клітинне дихання**, тобто окислення вуглеводів чи жирів, пов'язаних з фосфорилуванням, у результаті якого створюються запаси АТФ макроергічної речовини, що є **джерелом енергії**, необхідної для клітини. Близько 90% енергії, яку споживає клітина, утворюють мітохондрії, а також вони беруть участь у переносі іонів і води.

Клітинний центр чи центросома

Ця органела притаманна тваринним і багатьом рослинним клітинам. Основна і постійна її частина — **центріолі**, які побудовані з дев'яти триплетів мікротрубочок та функціонально зв'язані з рухом клітини, що особливо видно на прикладі розподілу клітини. Навколо центріолей розташована **центросфера** — скупчення безструктурної цитоплазми, часто оточене цистернами пластинчастого комплексу. Іноді навколо центріолей утворюються трубчасті нитки, що розходяться радіально в усі сторони — **промениста сфера** (стан клітини при мітотичному розподілі).

Цитоплазматична (ендоплазматична) сітка

Представлена ця органела трубками і пухирцями, не зв'язаними між собою. Вона дуже мінлива, що пов'язано з регулюванням площі активних поверхонь, на яких відбуваються важливі біологічні процеси. Цитоплазматична сітка — транспортна система клітини, на мембранах якої адсорбуються різні речовини, що вступають у хімічну взаємодію.

Розрізняють два типи цитоплазматичної сітки: **гранулярну** й **агранулярну**. Перша на своїй поверхні містить особливі гранули РНК — рибосоми, а інша їх не має. **Гранулярна сітка** бере участь у синтезі білків, **агранулярна** — у синтезі вуглеводів.

Рибосоми — складова частина гранулярної цитоплазматичної сітки, мають неправильно округлу форму і складаються з двох нерівних частин — **субодиниць**. Попарне з'єднання їх залежить від наявності в цитоплазмі достатньої кількості іонів магнію. Рибосоми звичайно розташовуються групами — полісомами чи полірибосомами. Їхню функцію пов'язують із синтезом білків клітини.

Пластинчастий комплекс

Внутрішньоклітинний сітчастий апарат, особливо виражений у залозистих клітинах і взагалі в клітинах з інтенсивним синтезом речовин (нервові, яйцеві клітини). Розташований він навколо ядра чи між ядром і полюсом клітини, що виділяє секрет.

Пластинчастий комплекс складається з цистерн, мікропухирців і вакуолей. За допомогою мікропухирців, вкритих мембраною, здійснюється зв'язок цієї органели з цитоплазматичною сіткою. Пластинчастий комплекс — активна органела, тісно зв'язана із синтезом речовин, особливо в тих випадках, коли вони синтезуються у великих кількостях.

Препарат 5. Пластинчастий комплекс в нервових клітинах спинального ганглія (рис. 7).

У підручниках існує декілька назв цієї органели: зона Гольджі, апарат Гольджі, сітчастий апарат та ін. Препарат являє собою гістологічний зріз через спинальний ганглій, оброблений складним методом імпрегнації азотнокислим сріблом.

При малому збільшенні потрібно відшукати нервові клітини між нервовими волокнами. Клітини найчастіше круглої, овальної або ж багатогранної форми, досить великих розмірів. Потрібно в центрі поля зору поставити декілька клітин. Вивчаючи різні клітини при великому збільшенні, можна впевнитись у наявності в цитоплазмі дуже ніжної сітки навколо ядра. Вона має вигляд малих паличок, ком та ін. Це і є пластинчастий комплекс. У різних клітинах вигляд цієї органели не зовсім однаковий, що залежить від функціонального стану клітини.

Замалювати при великому збільшенні — об. 40, ок. 15 — декілька нервових клітин з пластинчастим комплексом. У деяких клітинах каріоплазма може бути відсутньою тому, що зріз пройшов нижче або вище ядра (рис. 7).

Цитоплазматичний ретикулум (ендоплазматична сітка)

Препарат 6. Тигроїдна речовина в нервових клітинах спинального ганглія (рис. 8).

Препарат являє собою зріз спинального ганглія, зафарбований толуїдиною синькою.

При малому збільшенні добре спостерігаються нервові клітини, які мають різні розміри та круглу, овальну або ж полігональну форми. Каріоплазма клітини має вигляд світлого пухирця, а цитоплазма зафарбована у світлий колір.

При великому збільшенні в ядрі видно кругле темне ядро, оточене світлою каріоплазмою. Цитоплазма клітин заповнена невеличкими брилками, зафарбованими в синій колір. Ці брилки і є тигроїдною речовиною або субстанцією (речовиною) Ніссля. Як виявилось при субмікроскопічному дослідженні, тигроїдна речовина — це скупчення рибосом на мембранах ендоплазматичної сітки (тобто гранулярний ендоплазматичний ретикулум). Звичайно, при світловій мікроскопії цієї сітки не видно.

Замалювати при великому збільшенні — об. 40, ок. 15 — декілька нервових клітин з тигроїдною речовиною в цитоплазмі (рис. 8).

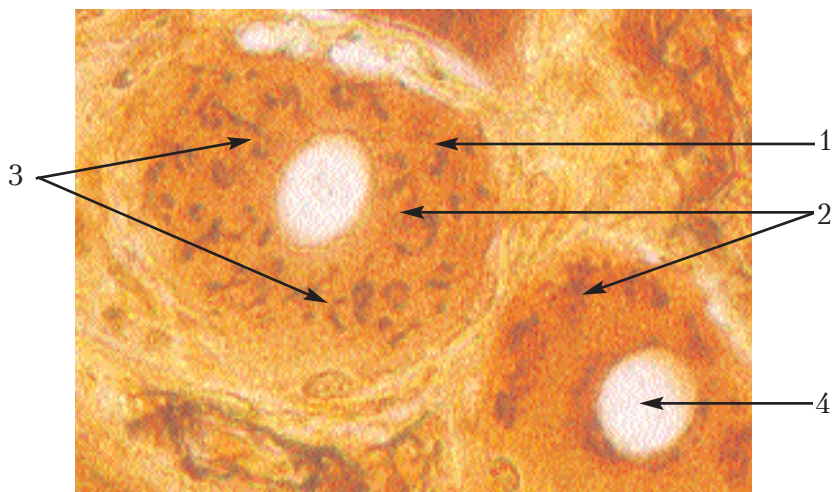


Рис. 7. Пластинчастий комплекс в нервових клітинах спинального ганглія.

Позначення: 1. Оболонка клітини. 2. Цитоплазма.
3. Пластинчастий комплекс. 4. Каріоплазма

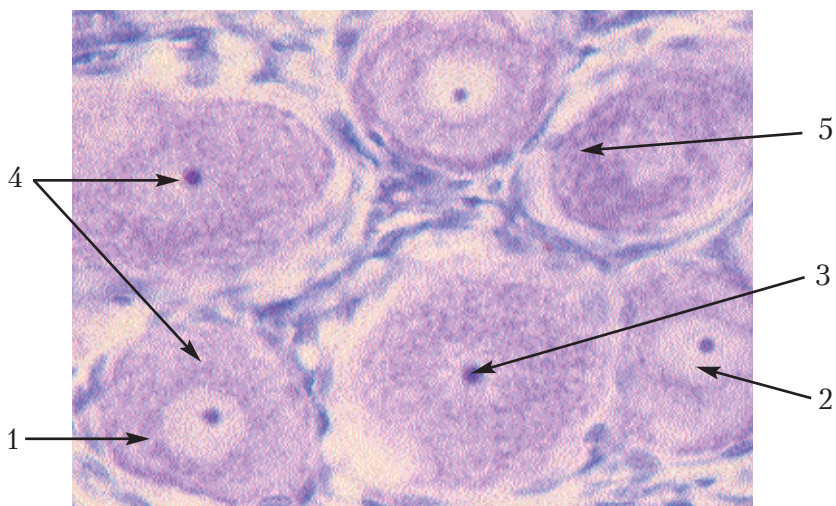


Рис. 8. Цитоплазматичний ретикулум у нервових клітинах спинального ганглія.

Позначення: 1. Нервова клітина. 2. Каріоплазма. 3. Ядерце.
4. Цитоплазма. 5. Тигроїдна речовина

Репродукція клітини

Функція самовідтворення клітини здійснюється шляхом ділення, що є наслідком розвитку клітини. З репродукцією клітин зв'язаний ріст організму, заміщення старіючих частин, що відмирають, регенерація ушкоджених тканин і відновлення поступово старіючих структур клітини, які втрачають здатність до біосинтезу. У процесі життєдіяльності, в силу переваги асиміляції, відбувається ріст клітин, збільшення маси й обсягу клітин призводить до ускладнення і навіть припинення асиміляції. Виходом із цього положення є поділ клітини на дві дочірні. Розрізняють такі види репродукції клітин: *мітоз* (непрямий поділ клітин), *амітоз* (прямий поділ клітин), *ендомітоз*, *мейоз*.

Мітоз

Мітоз — це основний непрямий вид репродукції клітин, що характеризується перебудовою хромосомного апарата та деструктуризацією органел. Його біологічний зміст полягає в тому, що відбувається процес точного поділу парних хромосом по дочірніх клітинах, завдяки чому молоді клітини одержують зовсім однакову спадкову інформацію.

У ході мітозу відбувається глибока біохімічна і морфологічна перебудова. Вона ніби відновлюється, тому життєвий потенціал двох нових клітин зростає. В життєвому циклі клітин розрізняють два періоди: *інтерфазу* і власне *мітоз*.

Підготовчий період чи **інтерфазу** можна розділити на три періоди:

1. **Постмітотичний** — безпосередньо відбувається за мітозом, відбувається активний ріст, функціонування клітини, процес подвоєння центріолей.

2. **Синтетичний** — процес дуплікації ДНК і зв'язаного з нею білка гістона (у цей період відбувається подвоєння молекул ДНК).

3. **Премітотичний** — йде нагромадження енергії і синтез спеціальних білкових макромолекул, необхідних для утворення мітотичного апарата. Після завершення цього періоду починається мітоз, що відбувається в чотири фази.

Препарат 7. Мітотичне ділення рослинних клітин у корінці цибулини (рис. 9).

Найбільш чітко мітоз можна спостерігати на поздовжньому зрізі корінця цибулини в зоні точки росту, зафарбованого залізним гематоксиліном.

При малому збільшенні зріз корінця має вигляд смужки, дещо звуженої в нижній частині. Тканина корінця побудована з клітин прямокутної форми, що тісно прилягають одна до одної. Добре виявляються ядра.

Початок корінця є кореневим чохликом, за яким знаходиться зона розмноження. При малому збільшенні зону розмноження необхідно поставити в центрі поля зору і перевести мікроскоп на велике збільшення.

При великому збільшенні потрібно знайти клітини на різних фазах мітозу. Найчастіше зустрічаються клітини, що мають ядра з нитчастими структурами, характерними для мітотичного поділу. Між клітинами з нормальною будовою (тобто клітини в інтерфазі) можна побачити клітини, в яких спостерігаються клубки хроматинових ниток в ядрі. Це — профаза, причому, клубок хроматинових ниток в ядрі може бути щільним (стадія щільного клубка), або ж рихлим (стадія рихлого клубка). Зустрічаються клітини, де хроматинова нитка розпадається (розділяється) на окремі хромосоми, які у вигляді купки розташовані в центрі. Така картина характерна для метафази. В деяких клітинах помітно розходження хромосом по полюсах, тобто клітина знаходиться у стані анафази. Нарешті, спостерігаються і клітини невеликих розмірів, що тісно прилягають одна до одної, мають ядра. Це — телофаза, новоутворені клітини. При великому збільшенні — об. 40, ок. 15 — замальовати клітини в різних фазах мітотичного поділу.

Амітоз

Амітоз — це прямий вид репродукції клітин, що проходить без перебудови хромосомного апарата та без деструктуризації органел. У ході амітозу, на відміну від мітозу, майже не змінюються фізико-хімічні властивості цитоплазми, і функція

клітини не виключається. Цей процес проходить без утворення ниток веретена, не відбувається також спіралізації хромосом, тому ДНК може розподілятися в дочірніх клітинах нерівномірно. Амітоз буває: *генеративний, дегенеративний і реактивний*.

Генеративний амітоз відбувається в найпростіших організмах, **дегенеративний** — спостерігається в диференційованих клітинах, що втратили здатність до мітотичного поділу; **реактивний амітоз** зв'язаний з різкою активізацією клітини, викликану походженням тканини (характерний для клітин епітелію).

Препарат 8. Амітотичне ділення в клітинах епітелію сечового міхура (рис. 10).

Препарат являє собою відбиток слизової оболонки сечового міхура, зафарбований залізним гематоксиліном або гематоксиліном та еозином. На ньому видно при малому збільшенні в деяких місцях однорідний фон, що являє собою слиз та накопичення відшарованих клітин. Останні мають досить різноманітну форму, але взагалі вони круглі. Необхідно вибрати місце, де накопичення не занадто густі та видно окремі клітини.

Таку тканину потрібно уважно розглянути при великому збільшенні, в основному звернути увагу на клітини з добре окресленими контурами та чітко вираженими ядрами. Переміщуючи препарат та розглядаючи ряд таких клітин, можна знайти деякі з витягнутими ядрами та розділеними ядерцями, з двома або декількома ядрами, з перешнурованим тілом клітини, а також новоутворені молоді клітини.

При великому збільшенні — об. 40, ок. 15 — замалювати різні стадії амітозу (рис. 10).

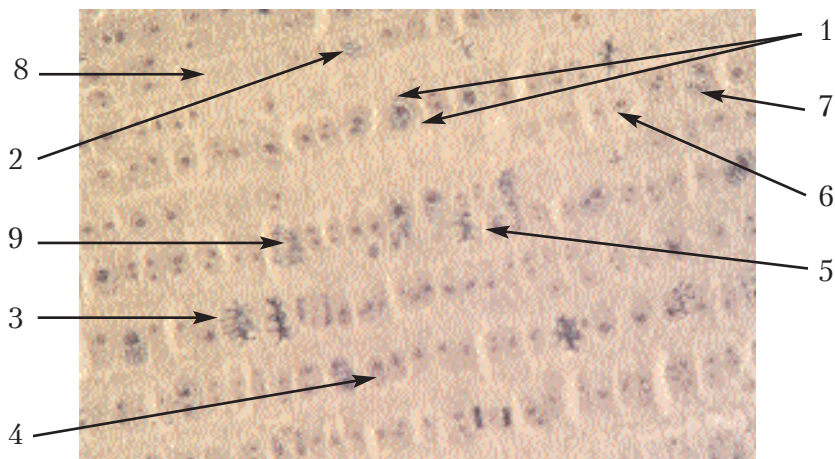


Рис. 9. Мітотичне ділення рослинних клітин у корінці цибулини.

Позначення: 1. Інтерфаза. 2. Профаза. 3. Метафаза. 4. Анафаза. 5. Телофаза. 5. Каріоплазма. 7. Ядерце. 8. Цитоплазма. 9. Хромосоми

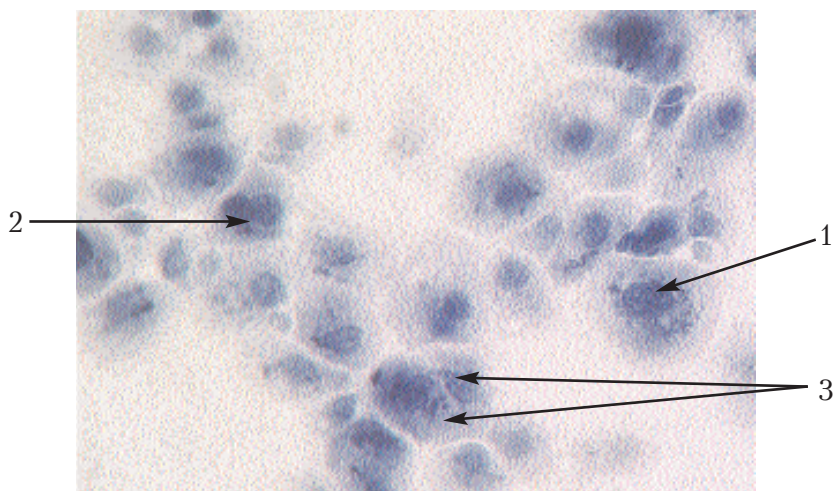


Рис. 10. Амітотичне ділення в клітинах епітелію сечового міхура.

Позначення: 1. Поділ ядерця. 2. Поділ ядра. 3. Новоутворені клітини

ЗАГАЛЬНА ЕМБРІОЛОГІЯ

Ембріологія — це наука про розвиток організму з моменту запліднення яйцеклітини до народження або вилуплення. Для цілеспрямованої племінної роботи, трансплантації ембріонів, виведення нових порід продуктивних тварин, профілактики та лікування репродуктивної системи, лікар ветеринарної медицини повинен знати основні закономірності ембріогенезу пренатального та постнатального онтогенезу. Загальна ембріологія вивчає будову та генез статевих клітин (гамет), процес запліднення, подальше ділення зиготи та формування зародкових листків, закладку осьових органів, ембріогенез плідних оболонок.

Статеві клітини чи гамети є чоловічі і жіночі. Великі нерухомі гамети, що містять велику кількість поживного матеріалу,— це жіночі статеві клітини чи **яйцеклітини**.

Чоловічі гамети — дрібніші, вони здатні до руху, не містять запасів поживного матеріалу і називаються **сперматозоїдами** чи **сперміями**.

Статеві клітини (гамети) та запліднення

Вивчаючи статеві клітини, слід пам'ятати, що спермії та яйцеклітини відрізняються за морфологією та функціями. Чоловічі статеві клітини (спермії) передають батьківські гени, за допомогою апарата руху забезпечують зустріч з яйцеклітиною, вносять у неї центросому.

Жіночі статеві клітини (яйцеклітини) відзначаються великою масою цитоплазми (запаси трофічної речовини), наявністю складної системи оболонок, поляризованою будовою клітини.

Статеві клітини мають характерну здатність до запліднення, точніше до злиття з клітиною протилежної статі, що дає початок розвитку нового організму. У зв'язку з цим, статеві клітини порівняно із соматичними мають ряд особливостей, із яких

найбільш важливою є наявність у них половинного набору хромосом, а разом з ним і ДНК.

Будова статевих клітин

У заплідненні спермій виконує три основні функції:

- а) передає майбутньому організму батьківські гени;
- б) за допомогою особливого апарату руху забезпечує зустріч із яйцеклітиною і проникнення в неї;
- в) вносить центросому, необхідну для ділення заплідненої яйцеклітини.

Сперматозоїд ссавців і птахів складається з трьох основних частин — **голівки, шийки і хвостика**. Розглядаючи під мікроскопом сперму, можна бачити, що спермії дуже рухливі завдяки їхнім хвостикам. Форма спермій у різних тварин неоднакова. Основні відмінності стосуються довжини окремих частин хвостика, а також форми голівки, яка може бути більш округлою чи овальною (жеребець, верблюд, пес) або ж наближатися до яйцеподібної (бик, кіт), бочкоподібної (хряк). Однак вона здебільшого буває плоскою і тому, якщо її вдається побачити під мікроскопом у профіль, вона буде мати вигляд палички.

Голівка спермія заповнена ядром, яке містить мало рідких речовин, значно ущільнене за рахунок концентрованого дезоксирибонуклеопротейда. Передня частина голівки спермія (близько 2/3) вкрита видозміненим апаратом Гольджі, який називається **акросомою**.

Акросома складається із зовнішньої та внутрішньої мембран, які на вільному краї переходять одна в одну. В електронний мікроскоп видно, що акросома голівки містить найтонші фібрили, які надають цій органелі міцну і постійну форму. У середині акросоми між мембранами є вузька щілина, яка заповнена ферментом **гіалуронідазою**. Цей фермент бере участь у руйнуванні оболонки яйцеклітини.

У деяких тварин акросома при зіткненні спермія з яйцеклітиною виділяє акросомну нитку (перфораторій). Уся голівка вкрита плазмолемою, яка переходить на шийку. **Шийка спермія** є найбільш рухливою його частиною, ніби суглоб між

голівкою і хвостиком. Від голівки шийка відокремлюється базальною пластинкою. Цитоплазма шийки включає дві **центриолі**. Найближча до ядра центріоль називається **проксимальною**, вона має вигляд невеликого щільного циліндра, а під час запліднення переходить у яйцеклітину, бере участь у діленні зиготи. Більш віддалена від ядра **дистальна** центріоль значно відрізняється від проксимальної і з'єднується з основою шийки хвостика. Хвостик спермія, у свою чергу, поділяється на **зв'язувальний, головний і кінцевий відділи**. Ці відділи під світловим мікроскопом мало відрізняються один від одного, однак при дослідженні електронним мікроскопом видно характерні особливості кожного з них. Головний відділ хвостика утворений парою мікротрубочок з осью шийкою, на периферії розміщені 9 пар мікротрубочок, які оточує плазмолема з тонким прошарком цитоплазми. В останній є значна кількість циркулярно зорієнтованих тонофібрилярних структур. Будова кінцевої частини хвостика сперматозоїда нагадує будову головної частини, проте вона відрізняється тим, що в кінцевій частині її відсутні циркулярні пучки мікрофібрил, а наявні лише поодинокі скоротливі мікрофіламенти.

У заплідненні спермій виконує три основних функції: 1) передає майбутньому організму батьківські гени; 2) за допомогою особливого апарату руху забезпечує зустріч з яйцеклітиною; 3) вносить центросому, необхідну для розподілу заплідненого яйця. Тому спермій має ядро, центріолі і зв'язаний з ними апарат руху, мітохондрії і видозмінений пластинчастий комплекс, що містить **гіалуронідазу**. Спермій значно менше яйцеклітини, здатний до руху (**реотаксис** — рух проти течії слизу, **хемотаксис** — рух на хімічні подразники).

Препарат 9. Сперматозоїди барана (рис. 11).

Препарат являє собою мазок сперми барана, зафарбований гематоксиліном.

При малому збільшенні потрібно знайти одну з таких ділянок, де мазок достатньо тонкий, а тому добре видно окремі сперматозоїди.

Цю ділянку розглянути при великому збільшенні. У кожному сперматозоїді можна розрізнити голівку, хвостик та ділянку між ними — шийку. Остання спостерігається як маленька темна цяточка (плямочка) під головою. У хвостіку виділяється темніше зафарбована проміжна частина (або зв'язувальний відділ), що прилягає до шийки та вкрита цитоплазмою. Інші частини хвостика мають назви головного та кінцевого відділів. Пересуваючи препарат, можна побачити сперматозоїди, в яких на різній висоті хвостика знаходяться у вигляді потовщення цитоплазматичні краплини. Це ознака остаточного формування сперматозоїда. Крім того, можна спостерігати і сперматозоїди, в яких частково або повністю зруйнований хвостик.

Замалювати при великому збільшенні — об. 40, ок. 15 — декілька сперматозоїдів. Необхідно достатньо точно передати їхню форму, розташування та співвідношення величини голівки та хвостика (рис. 11).

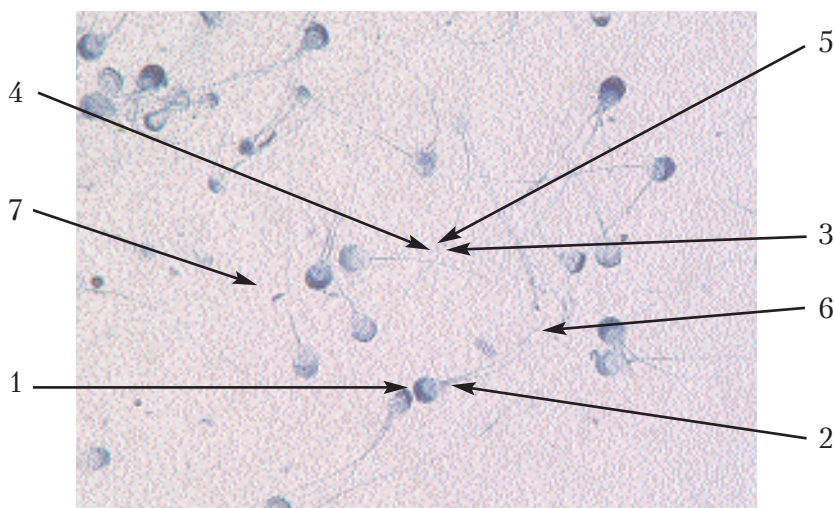


Рис. 11. Сперматозоїди барана.

Позначення: 1. Голівка. 2. Шийка. 3. Хвостик.

4. Зв'язувальний відділ. 5. Головний відділ.

6. Кінцевий відділ. 7. Цитоплазматична краплина

Жіночі статеві клітини, або яйцеклітини, мають неоднакову будову у тварин різних видів. Всі вони являють собою досить велику, найчастіше округлу клітину, яка має кругле ядро з ядрцем і велику кількість цитоплазми. В цитоплазмі знаходяться органели і включення. Поживним матеріалом є білкові включення (у вигляді жовтка). Кількість його може бути різною в зв'язку з неоднаковими умовами розвитку зародка, на чому й базується класифікація яйцеклітин. У нижчих хребетних яйцеклітина має невелику кількість жовтка, який знаходиться в цитоплазмі у вигляді розсіяних по всій яйцеклітині включень. Яйцеклітини, що мають *мало жовтка*, що розміщений рівномірно, називаються **оліголецитальними**. Вони є в ланцетника, морського їжака, морської зірки та в інших примітивно організованих тварин, розвиток яких відбувається у водному середовищі. Невелика потреба їх у жовтку пояснюється швидкістю розвитку, що призводить до утворення примітивної личинки, здатної до самостійного живлення. У ссавців розвиток зародка проходить в організмі матері, а не вільно, і живиться він тими речовинами, які потрапляють у нього через плаценту з кров'ю матері. Отже, у ссавців потреба в жовтку невелика, тому яйцеклітини також є **оліголецитальними**. Яйцеклітини тих тварин, у яких личинки більш складно організовані і процес розвитку ембріона тривалий, містять більшу кількість жовтка. При цьому він є найбільш важкою складовою частиною яйцеклітини і накопичується в нижній його половині, тоді як у верхній частині розміщені ядро і цитоплазма, яка не містить жовтка. Такі яйцеклітини спостерігаються в амфібій і осетрових риб. Вони називаються **мезолецитальними**. Поліус яйцеклітини, в ділянці якого знаходиться ядро і на якому накопичена цитоплазма, називається анімальним, точніше **тваринним**. Тут проходять головні процеси ембріонального розвитку й утворюються нервова система і зовнішній шар шкіри. Протилежний поліус, на якому накопичений жовток, називається **вегетативним**. Тут знаходиться матеріал для енергетичних процесів, точніше для обміну речовин.

Із матеріалу вегетативного полюса розвиваються: внутрішнє вистилання шлунково-кишкового тракту, шлунково-кишкові залози та органи дихання.

У кісткових риб, рептилій і птахів яйцеклітина містить велику кількість жовтка і належить до типу **полілецитальних**. Розвиток цих тварин проходить у зовнішньому середовищі і без личинкової стадії. Із полілецитальної яйцеклітини вилуплюється вже повністю сформована тварина. Окрім того, існують центролецитальні яйцеклітини, в яких жовток розміщений у центрі. Такі яйцеклітини характерні для членистоногих.

Для прикладу розглянемо будову оліголецитальної яйцеклітини ссавців і полілецитальних яйцеклітин птахів.

Яйцеклітини ссавців розміщені в яєчниках, усередині фолікулів. Ці фолікули перед виходом яйцеклітин із яєчника перетворюються в граафові міхурці, які видно на поверхні яєчника, і в яких можна помітити яйцеклітину у вигляді невеликих, видимих навіть неозброєним оком плям. Яйцеклітини ссавців досягають у діаметрі 200 мкм, тобто вони в декілька разів більші від спермій.

Як і будь-яка клітина, яйцеклітина ссавців вкрита плазмолемою, яку видно лише в електронний мікроскоп і яка називається **первинною оболонкою**. Зовні від неї розміщена добре помітна у світловому мікроскопі **блискуча оболонка (зона *pellucida*)**, яка є **вторинною оболонкою**, оскільки вона виділяється клітинами фолікула, які оточують яйцеклітину. Вона сильно заломлює світло, і тому на препаратах дійсно є блискучою і зафарбовується кислими фарбниками. У цій оболонці є велика кількість каналців, через які проходять відростки фолікулярних клітин, що прилягають до неї. Ці ж клітини відрізняються призматичною формою і розміщуються відносно яйцеклітини в радіальному напрямку, утворюючи навколо неї **променевий вінчик (*corona radiata*)** — **внутрішній шар клітин фолікула**. Їхні довгі відростки через каналці блискучої оболонки проникають усередину яйцеклітини і є для них живленням. У ссавців, за винятком яйцекладних, зародок отримує матеріал для живлення із материнської крові, завдяки чому він не потребує

жовтка, тому жовток знаходиться в невеликій кількості, і є не стільки важливим для живлення, як є свідченням того, що у предків ссавців його вміст був великим. Характерною особливістю зрілої яйцеклітини є відсутність у ній *центросоми*. Вона має мітохондрії, ендоплазматична сітка в ній редукована і майже повністю відсутня, а рибосоми повністю розосереджені в цитоплазмі. З інших органоїдів слід виділити *лізосоми*. Ядро яйцеклітини містить гаплоїдний набір хромосом, у якому є 22 аутосоми й одна статеві Х-хромосома. Цитоплазма яйцеклітини багата включеннями запасного поживного матеріалу — жовтка. Останній являє собою ліпофосфопротеїдні комплекси високої енергетичної цінності, нагромаджені в мішечках комплексу Гольджі. За кількістю жовтка яйцеклітину людини відносять до вторинно-оліголецитальних (маложовткових), враховуючи цитотопографію жовтка щодо ізолецитальних, тобто яйцеклітин з рівномірним розподілом жовтка в цитоплазмі. Вторинна поява у процесі еволюції оліголецитальних яйцеклітин (людини і плацентарних ссавців) зумовлена тим, що в зв'язку з переходом зародка на живлення за рахунок матері, відпадає необхідність нагромадження значних запасів жовтка. У периферійних зонах цитоплазми (під плазмолемою) овоцита зосереджена значна кількість так званих "кортикальних гранул". Останні являють собою комплекси протеогліканів і глікопротеїдів і містяться у складі мішечків комплексу Гольджі. Кортикальні гранули забезпечують утворення непроникної для сперматозоїдів оболонки запліднення, яка забезпечує захист овоцита від поліспермії (проникнення в цитоплазму більш як одного сперматозоїда).

Будова яйцеклітини птахів

Слід зазначити, що *яйцеклітиною у птахів є лише жовток*. Шкаралупа побудована з волокон і кристалів вапна, поміж якими знаходяться найдрібніші пори, необхідні зародкові для дихання. Шар слизу, що вкриває її зовні, запобігає висиханню яйцеклітини і захищає її від проникнення мікроорганізмів. Шкаралупа має здатність до власної флюоресценції завдяки

вмісту в ній овопорфोरину. Зсередини зі шкаралупою тісно з'єднуються підшкаралупові оболонки, які також мають волокнисту будову. Їх багато, вони з'єднані між собою неоднаково щільно, тому їх легко розділити на два шари. Біля тупого полюса яйця внаслідок часткового висихання білка шкаралупові оболонки розходяться, утворюючи камеру. Порожнина яйця заповнена білком, що оточує розміщений у центральній частині жовток.

Білок, являючи собою колоїдний розчин, є найбільш щільним біля жовтка, а в напрямку до шкаралупи він стає більш рідким. Із щільного білка також утворені *халази*, або *градинки* — закручені у вигляді штопора тяжі, які тягнуться від щільного білка до шкаралупових оболонок. За допомогою халаз жовток утримується в центрі яйця. Шкаралупа, її оболонки і білок є третинними оболонками, оскільки являють собою продукт секреції яйцепроводу. Жовток, незважаючи на свої значні розміри, — це тільки одна яйцеклітина, в якій є ядро, цитоплазма і включення. Зовні жовток вкритий жовтковою оболонкою, яка є межею між білком і жовтком, під якою знаходиться первинна оболонка. Цитоплазму і ядро видно неозброєним оком як світлу пляму на анімальному полюсі яйцеклітини, що називається *рубчиком*, або *цикатрикулою*. За кольором розрізняють більш темний, чи жовтий жовток, і більш світлий, або білий жовток. Різниця фарбування залежить від особливостей, колір жовтка може змінюватись. Центр жовтка представлений білим жовтком, який розміщений безпосередньо під рубчиком і має вигляд колбочки, яку називаємо *latebra*. Вона використовується, передусім, на живлення зародка. По боках і знизу від неї чергуються шари білого і жовтого жовтків. Таке чергування двох видів жовтка, що має різну питому вагу, призводить до того, що центр тяжіння жовтка в цілому зміщується в бік вегетативного полюса. Завдяки цьому, а також тому, що жовток підвішений на халазах, він при перевертанні яйця не опускається, і за будь-якого положення рубчика завжди розміщується зверху, тобто на боці, розташованому ближче до квочки, що створює сприятливі умови для прогрівання яйця. Цьому також

сприяє наявності рідкого білка під шкаралупою. Так побудована незапліднена яйцеклітина. Незапліднені яйцеклітини краще переносять тривале зберігання і транспортування, що в запліднених яйцеклітинах може викликати подовження інкубаційного періоду.

Препарат 10. Яйцеклітина ссавців у яєчнику кролиці (рис. 12).

Препарат являє собою зріз через яєчник, зафарбований гематоксиліном та еозином.

При малому збільшенні в різноманітних структурах тканини яєчника необхідно знайти яйцеклітину, її можна визначити за відносно великими розмірами та яскраво зафарбованим блискучим обідком — блискучою оболонкою. Зі знайдених яйцеклітин потрібно вибрати таку, де в розріз потрапило ядро.

При великому збільшенні потрібно розглянути знайдену яйцеклітину. В ній буде видно світле ядро з невеликою кількістю хроматину, помітне ядерце. В цитоплазмі міститься включення жовтка, а яйцеклітина оточена поверх плазмолемі блискучою оболонкою, що має відносно велику товщину.

Навколо яйцеклітини розташовується досить багато фолікулярних клітин. *Фолікул* — це тканинне утворення, в якому знаходиться яйцеклітина. Серед багатьох клітин фолікула виділяють внутрішній шар, що безпосередньо прилягає до блискучої оболонки. Клітини внутрішнього шару розташовані більш-менш правильно в радіальному напрямі і утворюють променевий вінчик. На препараті меж клітин не видно, тому потрібно орієнтуватись, знаходячи променевий вінчик за радіальним розташуванням ядер. Світлий простір між ним та блискучою оболонкою складається з відростків клітин променевого вінчика.

Замалювати препарат при великому збільшенні — об. 40, ок. 15; показати одну яйцеклітину з двома оболонками (рис. 12).

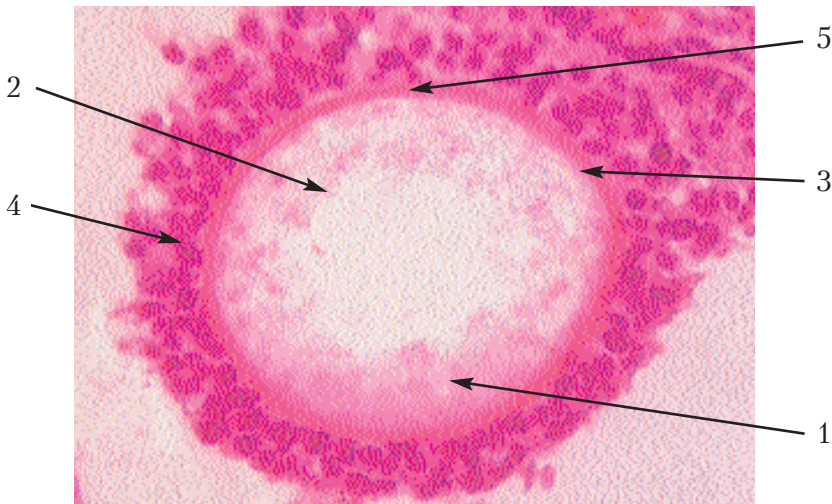


Рис. 12. **Яйцеклітина ссавців у яєчнику кролиці.**

Позначення: 1. Цитоплазма. 2. Включення жовтка.

3. Блискуча оболонка. 4. Променевий вінчик.

5. Простір, заповнений відростками клітин променевого вінчика.

Повне рівномірне дроблення яйцеклітини ланцетника

Предметом наших досліджень є розвиток домашніх тварин. Однак, для того, щоб мати загальне уявлення про ембріогенез високоорганізованих форм, потрібно ознайомитись, передусім, з основними закономірностями розвитку якогось одного типу тварин. Тільки після цього можна буде зрозуміти, як і у зв'язку з якими обставинами змінювався цей тип у процесі еволюції.

Сучасна морфологія в основу порівняльної морфології бере розвиток ланцетника. Хоч ланцетник і не є хребетним, але він належить до тієї ж групи хордових, в яку входять всі хребетні. Ембріональні процеси ланцетника є порівняно простими і схематичними. Тому з давніх часів він є тією формою, яка є похідною в ембріології хребетних і на якій визначаються всі основні ембріологічні поняття.

Разом з цим, необхідно врахувати й те, що в останні роки з'явилась велика кількість нових даних, які свідчать про складні процеси ембріогенезу ланцетника.

Ланцетник — це невелика (3—5 см завдовжки) морська тварина рибоподібної форми, що живе в піску. Він має всі ознаки **типу хордових**. Головна з них — наявність **спинної струни** чи **хорди**, яка є скелетом ланцетника. Над хордою розміщена **нервова трубка**, під нею — **кишкова трубка**. Ланцетник має ротовий і анальний отвори, зябра, статеві клітини, сегментовану мускулатуру.

Запліднення відбувається у воді. Яйцеклітина ланцетника належить до типу **оліголецитальних**. При її дозріванні перше редукційне тільце виділяється на анімальному полюсі до запліднення. Під час (чи після) запліднення виділяється друге редукційне тільце.

Після проникнення спермія жовток осідає, визначаючи цим вегетативний полюс, а периферичний шар цитоплазми (без жовтка) концентрується у вигляді клина на поверхні жовтка, що опустився у вегетативну частину клітини. При розгляді яйцеклітини з боку полюса ця цитоплазма має вигляд півмісяця і через жовтуватий відтінок називається жовтим півмісяцем. Середина цього півмісяця є місцем проникнення спермія і визначає майбутній задній бік зародка.

Дроблення. Запліднена яйцеклітина починає дробитись таким чином, що перша борозна, що поділяє його на два бластомери, проходить через три точки: анімальний та вегетативний полюси і місце проникнення сперматозоїда (власне, середовище жовтого півмісяця). Вона поділяє зиготу на праву і ліву половини і відповідає майбутній медіанній площині.

Друга борозна також проходить через обидва полюси, в напрямку меридіана, але перпендикулярно до першої борозни. Вона поділяє зиготу на дві, не зовсім симетричні половини, спинну та черевну, у результаті чого утворюються чотири бластомери.

Третя борозна дроблення, перпендикулярна до двох перших, проходить одночасно у всіх чотирьох бластомерах і є майже екваторіальною. Цією борозною зародок поділяється на передню та задню частини, після чого складається з восьми бластомерів. Потім з'являються дві взаємно перпендикулярні меридіальні бо-

розни, які проходять через кожну з восьми клітин, у результаті чого утворюється 16 бластомерів. Після цього з'являються знову дві борозни, паралельні екваторіальній, які ділять зародок на 32 бластомери. Згодом виникає вже 4 меридіальні борозни, що утворюють 64 клітини, потім 4, які є перпендикулярними до них, що розділяють зародок на **128 клітин** і т. д.

Таким чином, кількість бластомерів у зародка ланцетника збільшується відповідно до правильної геометричної прогресії і являє собою групу клітин, що нагадують за зовнішнім виглядом ягоду шовковиці або малини. Така стадія розвитку ланцетника називається **морулою**.

Бластула. Клітини морули ланцетника продовжують дробитися і стають усе дрібнішими, особливо на анімальному полюсі. У середині зародка накопичується рідина, внаслідок чого утворюється порожнина, а клітини відтісняються на периферію і зародок набуває форми одношарового пухирця. Ця стадія розвитку називається **бластулою**.

Порожнина бластули, заповнена рідиною білкового характеру — це **бластоцель**, або первинна порожнина тіла.

Клітинна стінка її називається **бластодермою**. Тут ще можна розрізнити анімальний і вегетативний полюси. На першому полюсі клітини дрібніші, і ця частина називається **покрівлею бластули**. Протилежна ж частина, що представлена крупнішими клітинами, називається **дном бластули**. Проміжна частина між дном і покрівлею містить клітини, що швидше розмножуються, і називається **крайовою зоною**.

На процес дроблення яйцеклітини впливають умови зовнішнього середовища, оскільки розвиток організму відбувається в середовищі, в якому він формувався в процесі історичного розвитку. При зміні середовища, в якому відбувається дроблення, яйцеклітина, що дробиться, починає пристосовуватись до нових умов існування. Коли зміни середовища досить значні, то організм або відхиляється від звичайного шляху розвитку, або гине. Незначні відхилення умов середовища від типових позначаються лише на швидкості дроблення.

Факторами, що впливають на дроблення яйцеклітини, є наявність вологи, хімічний склад середовища, концентрація іонів водню, світловий потік, температура середовища, наявність поживних речовин, кисню тощо.

На дроблення яйцеклітини найбільше впливає кисень. При зниженні вмісту кисню в зовнішньому середовищі швидкість дроблення зменшується, а за відсутності його припиняється, і зародки гинуть. Незначне підвищення температури середовища прискорює дроблення, а зниження температури гальмує цей процес. Гальмується процес дроблення при підвищенні вмісту солі у воді, оскільки цитоплазма клітин зневоднюється і підвищується її в'язкість. Недостатня кількість у зовнішньому середовищі деяких іонів, зокрема іонів кальцію, веде до роз'єднання клітин у процесі їх дроблення. Недостатня кількість вологи і надмірна радіація також впливають на процес дроблення. Наявність поживних речовин як у яйцеклітині, так і в середовищі, де відбувається дроблення (особливо у плацентарних ссавців), теж впливає на швидкість дроблення.

Гастроула. Гастроуляція — це процес диференціації бластомерів з утворенням двошарового зародка і двох зародкових листків — ектодерми і ентодерми. Ці зародкові листки внаслідок подальшого розвитку дають початок усім ембріональним зачаткам тканин і органів.

Існують *чотири типи гастроуляції: вселення, або імміграція; вгинання, або інвагінація; обростання, або епіболія; розшарування, або деламінація.*

Утворення гастроули в ланцетника розпочинається впинанням дна бластули всередину бластоцелі у зв'язку з прискореним розмноженням клітин крайової зони.

Це впинання стає все глибшим, у результаті чого порожнина бластоцелі зменшується, і дно наближається до його покрівлі. Саме дно представлене клітинами вегетативного полюса, досягає внутрішньої поверхні покрівлі, точніше клітин анімального полюса, а бластоцель перетворюється у вузьку щілину, що знаходиться поміж ними, заповнену тканинною рідиною.

Після цього зародок за формою нагадує двостінний келих чи м'яч із видаленим з нього повітрям та стиснутими стінками. Зовнішня стінка гастрული, що утворилася з клітин анімального полюса, називається **ектодермою**, чи зовнішнім зародковим листком. Порожнина гастрული називається **гастроцеллю**, або порожниною первинної кишки. Остання сполучається із зовнішнім середовищем тільки одним отвором, що називається **бластопором**, або первинним ротом. Край бластопора називається **губами** (дорсальною та вентральною). Описаний на прикладі ланцетника спосіб утворення гастрული називається **вгинанням**, або **інвагінацією**.

У результаті росту зародка в передньозадньому напрямку і переміщення більш тяжких, багатих жовтком клітин вегетативного полюса до анімального, в цьому ж напрямку переміщується і центр ваги всього зародка. Це призводить до його нестійкої рівноваги, зародок перевертається на 180° і займає положення бластопором доверху.

У подальшому відбувається зменшення бластопора в результаті стягнення його країв. Він стає все меншим і перетворюється в невеликий отвір. Одночасно з цим зародок продовжує рости в довжину, набуває витягнутої форми, і його продовжня вісь визначає напрямок майбутньої осі тіла. Задній кінець тіла відповідає положенню бластопора, який послідовно замикається порожниною, і на його місці утворюється анальний отвір. Протилежний кінець, ентодерма якого до гастрuliaції являла собою анімальний полюс зародка, визначає його передній кінець. Цим закінчується стадія гастрული.

Хордула (нейрула) — це стадія утворення осевих органів. Розглядаючи поперечний розріз пізньої гастрული ланцетника, надзвичайно легко переконатися в наявності двох шарів — ектодерми і ентодерми. Вони мають форму двох трубок, які вкладені одна в одну. Зовнішня представлена більш дрібними клітинами, ніж внутрішня. Порожнина внутрішньої трубки є гастроцеллю, або порожниною первинної кишки.

На майбутньому спинному боці зародка ектодерма утворює пластинку з більш високих клітин — **нервову пластинку**, яка дає початок спинному мозку, а водночас і всій нервовій системі.

Частина клітин ентодерми, що розміщуються під нервовою пластинкою, також відрізняється від інших клітин цього зародкового листка й утворює хордальну пластинку, яка на дорсальній губі бластопора продовжується в нервову пластинку, переходячи з ентодерми на ектодерму. Ця пластинка дає початок хорді, що є осьовим скелетом ланцетника. У подальшому відбуваються наступні перетворення.

Краї ектодерми, що межують із нервовою пластинкою, ростуть назустріч один одному і, зростаючись, вкривають її. У цей же час краї нервової пластинки піднімаються, і вона перетворюється в нервовий жолобок, який замикається і перетворюється в нервову трубку. Її утворення відбувається неодноразово по всій довжині зародка, вона деякий час залишається відкритою і з'єднується із зовнішнім середовищем за допомогою отвору, який називається **невропором**.

На задньому кінці тіла відбуваються більш складні перетворення. Оскільки замикання країв нервового жолоба відбувається одночасно із замиканням бластопора, то в результаті нашарування цих двох процесів краї нервового жолоба безпосередньо переходять у краї бластопора, тобто в його губи. Останні замикаються раніше за краї нервового жолоба, і тому цей жолоб буде продовжуватись під бластопором, що закривається і з'єднується з порожниною первинної кишки. Це з'єднання деякий час залишається й після закінчення формування нервової трубки і називається **нервово-кишковим каналом**. У подальшому невропор і нервово-кишковий канал повністю закриваються.

Разом із нервовою пластинкою ряду перетворень зазнає і хордальна пластинка. Вона вигинається, утворюючи жолобок, відкритий вентрально, в порожнину первинної кишки. У подальшому цей жолобок відшаровується від ентодерми, його краї замикаються, і він перетворюється в хорду.

Одночасно з утворенням хорди дорсолатеральні ділянки ентодерми на всьому її протязі вигинаються і також утворюють жолобки, які в подальшому відшнуровуються від неї. Таким чином утворюється середній зародковий листок, або **мезодерма**, яка спочатку являє собою дві трубки, що розміщуються під ек-

тодермою по боках від хорди. У подальшому, завдяки розмноженню клітин, мезодерма поширюється все далі під ектодермою, стає більш тонкостінною і перетворюється у два мезодермальні мішки. Порожнини цих мішків називаються *вторинною порожниною тіла*.

Стадія розвитку, на якій утворюються хорда і нервова трубка, називається *хордулою*, або *нейрулою*.

У результаті описаних перетворень зародкові листки значно змінюються і диференціюються. Ектодерма розділяється на нервову трубку і шкіряну ектодерму, а ентодерма після виділення хорди і мезодерми залишається у вигляді кишкової ентодерми.

Як зазначалось вище, до морфологічного диференціювання зародка повинно відбутися внутрішнє диференціювання його клітин, в яких синтезуються білки, характерні для окремих зародкових листків, нервової трубки та хорди. Це відбувається ще на стадії бластули і, як показують експерименти, матеріал для ентодерми, нервової трубки, хорди та мезодерми розташований на дні бластули.

Термін "зародкові листки" вперше ввів у науку К. Вольф, описуючи розвиток курчати. У птахів зародок на стадії хордули має вигляд тришарової пластинки. Коли О. О. Ковалевський їх виявив у ланцетника, в якого вони мали іншу форму, термін "зародкові листки" залишився, їх утворення наука визнала як загальну закономірність для всього світу.

Після стадії хордули відбуваються процеси сегментації та диференціації мезодерми, у результаті яких у зародка відбувається утворення тканин і життєво важливих органів, а кишка на передньому та задньому кінцях проривається і з'єднується з навколишнім середовищем.

Стадія сегментації і диференціації мезодерми в ланцетника проходить майже так, як і в амфібій. Тому її більш детально буде описано в ембріогенезі амфібій.

Зазначені зміни в ланцетника відбуваються протягом 4–5 діб. Після цього зародок перетворюється в личинку, здатну до самостійного живлення.

Запліднена яйцеклітина ділиться шляхом мітозу і поділяється на бластомери, внаслідок чого дочірні клітини не доростають до розміру материнської. Закінчується цей період утворенням бластули (зародок має форму пухирця) або стадією первинної одношаровості (рис. 13, а).

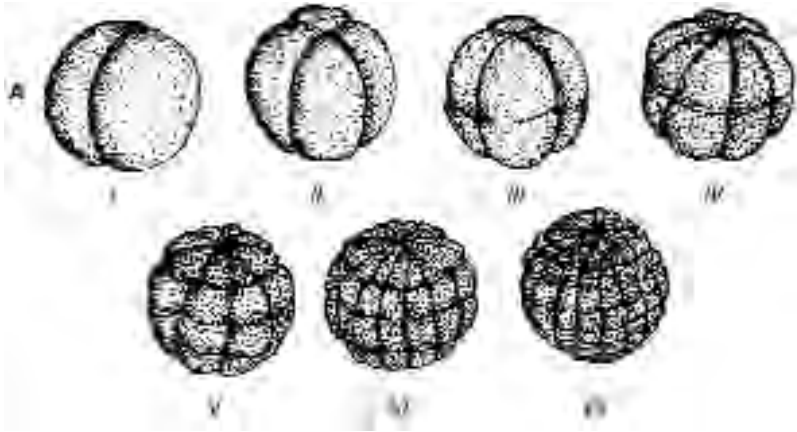


Рис. 13, а. Стадії дроблення зиготи ланцетника:

I — стадія двох бластомерів; II — друга борозна дроблення ділить зародок на дорсальну та вентральну половини; III — стадія 8-ми бластомерів; IV — дві меридіальні борозни ділять зародок на 16 бластомерів; V — дві широтні борозни (32 бластомери); VI — чотири меридіальні борозни (64 бластомери); VII — чотири широтні борозни (128 бластомерів).

У бластулі розрізняють дно, яке складається із більш високих клітин, покрівлю із кубічних клітин і крайових зон, що розміщуються між ними. Порожнина бластули називається первинною порожниною тіла або **бластоцільлю**. При повному рівномірному дробленні зиготи проходить синхронний поділ і утворення майже однакових розмірів бластомерів, а їх кількість збільшується в геометричній прогресії до 128. Утворюється бластула, побудована з одного шару клітин і має покрівлю, дно та крайові зони, а також порожнину, що носить назву — **бластоціль** (рис. 13, б).

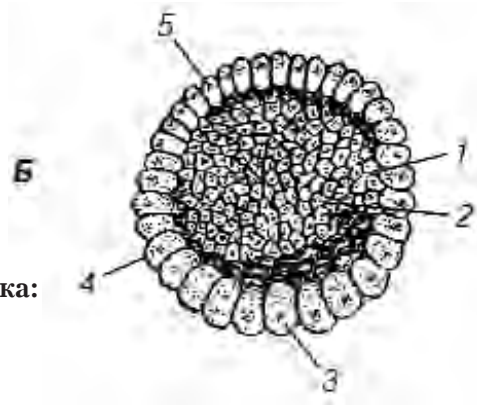


Рис. 13, б. **Бластула ланцетника:**

1 — бластодерма; 2 — бластоціль;

3 — дно; 4 — крайові зони;

5 — покрівля бластули.

При повному нерівномірному дробленні більша кількість жовтка впливає на характер ділення бластомерів (асинхронне). В результаті утворюються макро- і мікромери. Дно бластули представлено клітинами, значно крупнішими від покрівлі і крайових зон, а бластодерма складається з декількох шарів клітин, бластоціль змінена в розмірах.

Часткове або дискоїдальне дроблення характерне поділом клітин тільки анімального полюса. Частина цих клітин входить до складу тіла зародка, тоді як друга частина йде на побудову тимчасових органів — позазародкових частин (зародкових оболонок), необхідних для здійснення живлення та забезпечення інших потреб організму, що розвивається. Подальші процеси переміщення та диференціації клітин ведуть до формування зародкових листків: зовнішнього — ектодерми, внутрішнього — ентодерми і середнього — мезодерми (рис. 13, в).

Ці процеси проходять у період гастрული, приводячи до утворення осевих органів — нервової трубки хорди, первинної кишки.

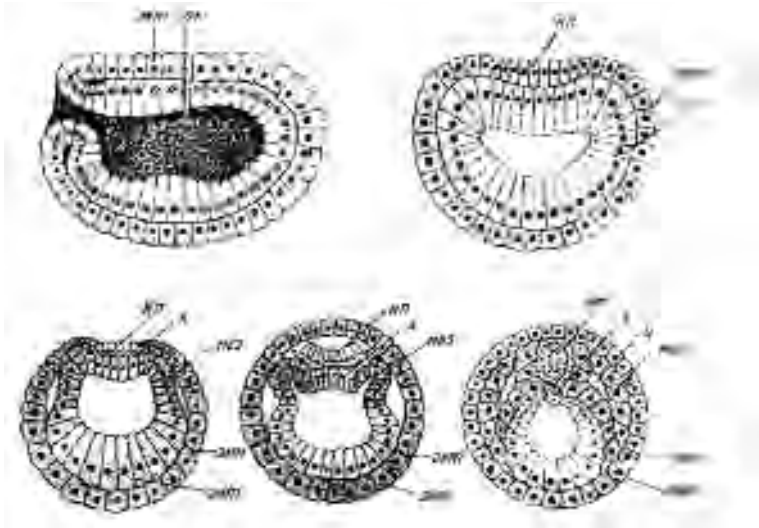


Рис. 13, в. Гастрולה та утворення осьових органів у ланцетника.

Позначення: ект — ектодерма; ент — ентодерма; пк — первинна кишка; нп — нервова пластинка; нт — нервова трубка; х — хорда; мез — мезодерма; ц — целом.

Розвиток амфібій

В амфібій яйцеклітини є *мезолецитальними*. Вони мають досить значну величину, що добре видно неозброєним оком, і є доступними для ембріологічних досліджень. Ці клітини пігментовані, але пігмент розміщений нерівномірно, як і жовток. Анімальний полюс (зверху) пігментований інтенсивно, у той час як вегетативний є світлим. Пігментація має значення для поглинання сонячних променів і тепла, що особливо потрібно зародку, що розвивається у північних широтах.

Запліднення

У безхвостих амфібій запліднення є зовнішнім, тобто відбувається поза статевими органами самки — у воді, куди виділяють свої статеві секрети самець і самка. У хвостатих амфібій запліднення є внутрішнім. Яйцеклітина завжди оточена драглистою оболонкою, яка виділяється в статевих шляхах самки. У

яйцеклітину проникає лише один сперматозоїд. Після запліднення утворюється оболонка запліднення, що запобігає проникненню інших сперматозоїдів.

Сперматозоїд проникає в яйцеклітину дещо нижче екватора, і години через 2 після цього в результаті змішування пігментованої та непігментованої цитоплазми утворюється сірий півмісяць, який розміщується у вигляді смужки під екватором з боку проникнення спермія.

Розташовуються майбутні частини зародка таким чином: головна вісь приблизно збігається із віссю, що з'єднує анімальний та вегетативний полюси, і дорсальною стороною стає та, на якій знаходиться сірий півмісяць.

Дроблення в амфібій — *повне і нерівномірне*. Перша борозна є меридіальною і з'являється спочатку на анімальній половині яйцеклітини. У напрямі донизу борозна розширюється все повільніше і зрештою досягає вегетативного полюса.

Ця борозна звичайно розсікає сірий півмісяць на дві рівні частини і визначає в зародка білатеральну симетрію.

Друга борозна дроблення також проходить через анімальний та вегетативний полюси, тобто також буде меридіальною, але перпендикулярною до першої борозни. Вона ділить тіло зародка на дорсальну і вентральну частини.

Третя борозна не буде, як у ланцетника, екваторіальною, оскільки цитоплазма сконцентрована переважно в анімальній половині яйцеклітини і ядро розташовується ексцентрично, ближче до анімального полюса. Тому борозна пройде також ближче до анімального полюса, паралельно екватору. Таким чином, зародок розділяється на вісім бластомерів — чотири анімальних, *дрібних (мікромери)*, і чотири вегетативних, *крупних (макромери)*. Після цього з'являються ще дві меридіанні борозни, що розділяють спочатку лише анімальні бластомери, а поділ вегетативних запізнюється. При кожному наступному поділі це запізнення стає все більшим, тому збільшення кількості бластомерів відповідно до геометричної прогресії поступово буде порушуватися, що є результатом нерівномірного дроблення. Крім того, з'являються борозни, розташовані тан-

генціально, що ще більше порушує правильність форми та розташування бластомерів.

Бластула амфібій відрізняється тим, що покрівля її є значно тоншою від дна, а бластоцель розташовується не в центрі, а ближче до анімального полюса. В результаті утворення тангенціальних борозен бластодерма амфібій представлена кількома рядами клітин, які в ранній бластулі нещільно прилягають одна до одної і мають округлу форму. У подальшому вони розташовуються тісніше і стають багатограничними.

Гастрұла. В амфібій гастрұляція починається із вгинання клітин, що лежать на межі між різними за кольором анімальною та вегетативною частинами бластули — в тому місці, де був сирій півмісяць.

У результаті утворюється бластопор у вигляді невеликої зазубринки, розташованої паралельно до екватора. У подальшому бластопор стає все глибшим і довшим, набуває форми щілини, його кінці захоплюють зародок і на протилежному боці замикаються. Таким чином, щілина перетворюється в кільцеподібну складку. У процесі подальшого заглиблення цей жолобок, що відмежовує анімальну (темну) і вегетативну (світлу) частини яйцеклітини, перетворюється в кільцеподібний бластопор. Ріст бластопора продовжується, особливо біля дорсальної губи, тобто тієї частини складки, яка знаходиться на боці сірого півмісяця, у результаті чого дорсальна губа наповзає на вегетативну частину зародка. Тому темна частина його збільшується, а світла — зменшується, від якої зрештою залишається невелика пляма — жовткова пробка, яка являє собою найбільш багаті жовтком клітини вегетативного полюса, ще не вкриті темними клітинами. Разом з цим, зародок набуває вигляду темної кульки, оскільки він укритий ектодермою із пігментованих клітин, які утворилися з анімальної частини яйцеклітини. Світлі клітини вегетативної частини розміщуються всередині зародка у складі ектодерми, і лише в одному місці їх видно зовні у вигляді жовткової пробки.

Таким чином, в амфібій гастрұляція також починається з *інвагінації*, але це не призводить до утворення двошарового за-

родка через великий об'єм багатого на жовток дна бластули. Під час гастрюляції за рахунок інтенсивного розмноження клітин анімального полюса, особливо верхньої губи бластопора, відбувається обростання жовтка, або **еніболія**.

У зв'язку з розташуванням у бластодермі амфібій кількох рядів клітин, такими ж багаторядними стають ектодерма і ентодерма. Окрім того, деякий час ще зберігається бластоцель, яка існує одночасно з гастроцеллю, відокремлюючись від неї тонким шаром ентодерми. Після цього перегородка проривається, і бластоцель зливається із гастроцеллю в одну порожнину.

Хордула. Утворення нервової трубки в зародка амфібії відбувається також із ектодерми і відрізняється від ланцетника тільки зовнішнім виглядом цього зародка. Передній кінець нервової трубки розширюється й утворює мозкові пухирі, що перетворюються в головний мозок. При замиканні бластопора також утворюється нервово-кишковий канал.

Зачаток хорди і мезодерми в амфібій розташовується під нервовою трубкою і спочатку являє собою верхню і бокові губи бластопора, які, вгинаючись усередину бластоцелі, входять до складу ектодерми, а потім до складу покрівлі первинної кишки. Від цього зачатка досить рано відокремлюється хорда, від якої поміж ектодермою розростається мезодерма. Слід зазначити, що клітини хорди багаті великими вакуолями, чим нагадують рослинні клітини, і мають високий внутрішньоклітинний тиск, або тургор, що й визначає її функцію як опорної тканини.

На стадії хордули, точніше на початку її утворення, від мезодерми відщеплюються вільні клітини, які мають зірчасту форму, і проникають у щілини між листами, що є залишками бластоцелі. Зв'язуючись між собою своїми відростками, вони утворюють нову тканину, що має сітчасту структуру, яка різко відрізняється від перших трьох зародкових листків формою своїх клітин. Ця тканина, що утворюється із мезодерми, а іноді й раніше (з того матеріалу, що перетворився в мезодерму), називається мезенхімою. Невелика кількість **мезенхіми** може утворитися й з інших зародкових листків.

Сегментація та диференціація мезодерми

На зовнішній поверхні парієтального листка мезодерми з'являються поздовжні заглиблення у вигляді жолобка, який поділяє мезодермальні мішки на **дорсальну** та **вентральну мезодерму**. Дорсальна мезодерма сегментується, тобто розділяється поперечними борознами на послідовно розміщені частини — сегменти, чи метамери, які характеризуються схожістю своєї будови. Вони називаються **сомітами**, оскільки є матеріалом для утворення власного тіла (сома — тіло) — шкіри, м'язів та скелета.

Латеральна стінка соміта називається **дерматом**. Вона є джерелом утворення великої кількості мезенхіми, з якої формується глибокий шар шкіри чи дерми, побудований із сполучної тканини. У медіальній частині соміта також утворюється багато мезенхіми. Цю частину, що має вигляд відростка, розміщеного між хордою та нервовою трубкою, називають **склеротомом**, оскільки він дає матеріал для утворення тільки хребців скелета, що закладаються у вигляді мезенхімних кілець навколо хорди. Меридіанна сітка соміта із передніми його частинами має найбільший розмір і швидко росте. Це — **міотом**, із якого утворюється скелетна мускулатура. Через деякий час дерматом, склеротом та міотом повністю відділяються один від одного.

Вентральна мезодерма не сегментується. У результаті заглиблення поздовжнього жолобка вона все більше відокремлюється від дорсальної мезодерми. Деякий час вона залишається зв'язаною з сомітами за допомогою **сегментних ніжок**, або **нефрогонадотомів**, що є матеріалом для розвитку нирки, але потім вони розриваються. Вентральна мезодерма називається також **спланхнотомом**. Вона, відокремившись від дорсальної, має вигляд мішків, порожнина яких є вторинною порожниною тіла, і згодом перетворюється в серозні оболонки.

Тепер простежимо подальший розвиток зародкових листків. Перш за все, слід мати на увазі, що кожен орган побудований обов'язково з кількох тканин, які утворились, як правило, з різних зародкових листків. Так, зовнішня, або серозна оболонка кишки розвивається зі спланхнотома, тобто з мезодерми; середня, чи м'язова оболонка — із мезенхіми, внутрішня,

або ж слизова, з якої побудовані залози і всмоктувальний апарат, розвивається з ентодерми. Тому, якщо говорять про похідні окремих зародкових листків, то слід брати до уваги походження тієї тканини, яка визначає головну функцію органа. Наприклад, щодо кишки, це буде залозиста і всмоктувальна тканини. Тому й говорять, що кишка має ентодермальне походження.

Ектодерма є матеріалом для утворення нервової системи, органів чуття і поверхневого шару шкіри, що називається епідермісом, та його похідних.

Ентодерма перетворюється в епітеліальне вистилання кишкової трубки. За рахунок її вип'ячування утворюється апарат дихання. Похідні мезодерми, порівняно з іншими зародковими листками, є найбільш численними і займають найбільший об'єм. Так, із них утворюються поперечносмугаста мускулатура (як скелетна, так і серцева), серозні оболонки і сечостатевий апарат.

Мезенхіма дає початок сполучній тканині та її похідним, крові, хрящовій та кістковій тканинам, а також кровоносній та лімфатичній системам і гладенькій м'язовій тканині.

Після утворення хордули зародок росте в довжину, на задньому кінці тіла утворюється хвостова нирка — зачаток майбутнього хвоста, як і в ланцетника; утворюються ротовий і анальний отвори, зябровий апарат, і зародок перетворюється в личинку — пуголовок.

У зв'язку з наявністю запасів жовтка, який знаходиться в клітинах ентодерми, що утворює внутрішню оболонку кишки, кишка і разом з нею вся черевна частина зародка мають значний об'єм. Із ростом личинки він зменшується. Розвиток амфібій порівняно з ланцетником має певні особливості. Це, зокрема, такі:

1. Тип яйцеклітин — мезолецитальні.
2. Повне і нерівномірне дроблення.
3. Бластула має кілька рядів клітин і ексцентричну бластоцель, що розташовується на анімальній половині яйцеклітини.
4. Гастрюляція відбувається шляхом інвагінації та епіболії.
5. Хордо-мезодермальний зачаток відокремлюється раніше, ніж формується кишкова трубка.

6. Сегментація та диференціація мезодерми відбуваються таким же чином, як і у вищих хребетних.

Розвиток птахів

Птахи разом із рептиліями і ссавцями належать до вищих хребетних — амніотів, а саме до тієї групи тварин, яка характеризується наявністю зародкового органа — амніона. Це пов'язано з розвитком зародка на суші, на відміну від хребетних, які не мають амніона (ланцетник, амфібії, риби) і розвиваються у водному середовищі. Завдяки амніону створюється рідке середовище з амніотичної рідини, в якій знаходиться зародок. Цей орган в онтогенезі вищих хребетних ніби повторює ранні стадії філогенезу і засвідчує те, що життя виникло у воді.

Наявність амніона та інших зародкових оболонок, а також дуже велика кількість жовтка є причинами, що зумовлюють більш складний процес розвитку порівняно з рибами.

Яйцеклітина, дроблення і утворення бластули. До описаної вище будови яйцеклітини слід додати, що у різних представників хребетних яйцеклітини як за розміром, так і внутрішньою будовою є не зовсім однаковими. Так, у виводкових птахів поживного матеріалу значно більше, ніж у нагніздних. Тому в перших із яєць видуплюються пташенята, вкриті пухом і здатні рухатися та споживати корм, а в нагніздних зародок в яйці перебуває менше часу, тому пташенята в них народжуються голі й безпорадні.

У яєчнику птахів яйцеклітини знаходяться на різних стадіях росту. Вони ще не мають ні білка, ні шкаралупи, а лише жовток і рубчик, що знаходяться в ньому.

У початкових відділах яйцепроводу, зокрема в його лійці, відбувається запліднення. В міру просування яйцеклітини по яйцепроводу, в проксимальній частині виділяється щільний білок, з якого утворюються халази. Шляхом закручування цих глибоких шарів білка яйцеклітиною, що рухається потім у нижній частині яйцепроводу, утворюється рідкий білок, після чого яйце-

клітина потрапляє в матку, де виділяється шкаралупа і де вона перебуває близько доби. За цей час відбувається дроблення зиготи й утворюється бластула. Оскільки швидкість руху заплідненої яйцеклітини по яйцепроводу не завжди однакова, що залежить від інтенсивності яйцекладки, то знесені яйця є зародками різного віку і знаходяться в **стадії бластули** або **гаструли**.

Дроблення у птахів **дискоїдальне**. Перша борозна дроблення проходить по рубчику вертикально до поверхні і перпендикулярно до довгої осі яйцеклітини. Слід зазначити, що в майбутньому зародку права половина тіла розміщується на гострому кінці яйцеклітини, а ліва — на тупому. Поздовжня вісь зародка — перпендикулярна до поздовжньої осі яйцеклітини. Однак окремі випадки є винятками з цього правила, причому частіше це спостерігається в качок, ніж у курей. Як правило, у птахів, подібно до розглянутих раніше представників хребетних, перша борозна дроблення проходить по майбутній медіальній площині і ділить зародок на праву і ліву половини. У рептилій і птахів, подібно до риб, бластомери не відокремлюються один від одного, оскільки в глибину жовтка борозни дроблення не проникають, тому цитоплазма сусідніх клітин у базальних частинах залишається перерозподіленою.

Друга борозна дроблення проходить також вертикально, є перпендикулярною до першої борозни, а наступні — у різних вертикальних напрямках, у результаті чого утворюються бластомери неправильної форми і різного розміру.

Після п'ятого дроблення в птахів, як і в риб, з'являються тангенціальні плоскі борозни, які ділять зародковий диск на вільні клітини і клітини, нерозділені у своїх глибоких частинах, які утворюють перибласт. Між вільними клітинами і перибластом утворюється щілина — бластоцель, або підзародкова порожнина, і настає стадія бластули. Зародковий диск на цій стадії називається **бластодиском**.

Гаструла у птахів утворюється шляхом відщеплення від бластодиска внутрішнього зародкового листка, чи **ентодерми**.

Зовнішні ж шари бластодиска перетворюються в **ектодерму**. Оскільки протягом певного часу міграція клітини триває,

то чітка межа між цими зародковими листками виникає не відразу. Крім того, відбувається відособлення клітин і від перифласта. Якщо на цій стадії розвитку розглядати зародковий диск із поверхні, то він буде здаватися розділеним на дві частини. Центр буде світлим і називається "світлим полем", а периферія темна і має назву "темне поле". Це пояснюється тим, що в центральній частині диска знаходиться рідина, і ектодерма представлена округлими, нещільно прилягаючими одна до одної клітинами, через що центральна частина є світлою. На периферії ектодерма представлена зігнутими рядами клітин, що викликає більш темний відтінок.

Хордула. Якщо процес розвитку зародкового диска спостерігати за допомогою лупи або зняти при сповільненій мікрокінозйомці, то в задній частині диска можна побачити темну пляму, яка витягується в центральному напрямку і перетворюється в смужку, що називається *первинною смужкою*. Вона являє собою накопичення великої кількості дрібних клітин і темно пофарбованих ядер. Через деякий час ріст смужки припиняється, і її передній кінець розширюється, перетворюючись у *первинний*, або *гензенівський вузлик*, від якого, у свою чергу, в напрямку до майбутнього головного кінця виростає темний *головний відросток*. Для того, щоб зрозуміти виникнення цих утворень і їх подальший розвиток, необхідно познайомитись із рухом клітинного матеріалу, який виникає в результаті розмноження клітин ектодерми. Тому в ділянці середньої лінії зародкового диска потоки клітин, що рухаються з боків, зустрічаються й утворюють *первинну смужку*, разом з нею просуваючись уперед. Водночас назустріч первинній смужці, що росте, від переднього краю диска рухається клітинний матеріал, і в місці їхньої зустрічі утворюється скупчення клітин у вигляді темного горбика — *первинного вузлика*. Наповзання клітин на цей вузлик спереду триває, вони занурюються трохи вглиб, утворюючи ямку, і вклинюються між екто- та ентодермою, після чого просуваються у протилежному напрямку — вперед як *головний відросток*. Після цього первинна смужка також занурюється на невелику глибину, і її клітини, що

розмножуються, просуваються вбік і вперед. Таким чином, утворюються крилоподібні відростки — **мезодерма**, яка спочатку має форму пластинок, які згодом розщеплюються і перетворюються в мішки.

На поперечному зрізі через головний відросток ми бачимо три клітинні пласти, верхній з яких — **ектодерма**, нижній — **ентодерма**, середній — **головний відросток**, по боках якого розміщується **мезодерма**. На розрізі через первинну смужку видно, що в цій ділянці немає поділу на зародкові листки. Тут є суцільна маса клітин, і лише збоку від смужки знаходяться ектодерма і ентодерма, відокремлені одна від одної. Між ними розміщується мезодерма. Так розміщуються зародкові листки і в ділянці первинного вузла. Осьові органи утворюються наступним чином. **Головний відросток** перетворюється в хорду, а над ним з **ектодерми** утворюється нервова пластинка, трансформуючись у жолобок, а потім у **нервову трубку**, передній кінець якої розростається в мозкові пухирі.

Таким чином, на місці головного відростка утворюється тіло зародка, а на місці первинної смужки формується його хвостова частина. Якщо порівняти розвиток птахів із розвитком ланцетника і амфібій, то, незважаючи на зовнішні ознаки, в ньому можна виявити загальні закономірності процесу і схожість ембріогенезу всіх хребетних. Так, **первинний вузлик** можна розглядати як **дорсальну губу бластопора** (тут проходить підгинання клітинного матеріалу під себе). На його місці, як і на місці бластопора, що замкнувся в нижчих хребетних, утворюється анальний отвір. Крім того, у рептилій, розвиток яких є перехідним від риб до ссавців, на місці первинного вузлика знаходиться ямка — мезодермальний мішечок, порожнину якого можна порівняти з гастрощелею.

Рух клітинного матеріалу, який спостерігається при утворенні первинної смужки, подібний до руху клітин при замиканні бластопора. Тому первинну смужку можна розглядати як бокові губи бластопора, що з'єдналися, а точніше як його шов.

На зародковому диску при утворенні первинної смужки, первинного вузлика і головного відростка довкола цих утво-

рень з'являються перші кровоносні судини. У подальшому відбувається процес диференціації і сегментації мезодерми, який у птахів майже не відрізняється від процесів, розглянутих вище в інших тварин.

Зародкові оболонки

У всіх тварин, зародки яких розвиваються в повітряному середовищі, утворюються зародкові оболонки, до яких у птахів належать: **амніон, сероза, алантоїс і жовтковий мішок.**

Зародок рептилій і птахів, як і зародок риб, на стадії гаструли являє собою пластинку, яка має три зародкові листки і розташована на анімальному полюсі. Між цими листками по осі тіла зародка розміщується хорда.

У процесі розвитку жовток обростає ектодермою, а під нею підростає ентодерма.

У зв'язку з тим, що **латебральний жовток** є трофічним матеріалом для зародка ранніх стадій, у результаті зменшення його кількості під зародковим диском утворюється невелика порожнина, в яку і занурюється зародок. Межа між зануреною центральною частиною диска, в якій формуються осьові органи, і периферичними частинами, що залишилися на поверхні жовтка, позначається як жолобок. Зовнішні боки (краї) жолобка піднімаються й утворюють **амніотичні складки**, у формуванні яких беруть участь **ектодерма і парієтальний листок мезодерми**. Одночасно з цим, ентодермальна пластинка згортається в жолобок, відкритий у бік жовтка. Краї цього жолобка зростаються, і ентодерма набуває форму трубки, що є зачатком кишки. Переходячи на стінку жовткового мішка, кишка утворює жовткове стебельце.

Амніотичні складки ростуть назустріч одна одній, покривають зародок і зростаються. У результаті цього зародок опиняється всередині двох мішків. Внутрішній мішок, що утворився в результаті зростання внутрішніх листків амніотичних складок, називається **амніоном**. У середині амніона знаходиться амніотична рідина. Зовнішня оболонка, що утворилась шляхом зростання зовнішніх складок, називається серозою. Її поверхня —

блискуча і гладенька, в її середині також знаходиться рідина. Як амніон, так і сероза, складаються з двох зародкових листків — **мезодерми** і **ектодерми**. У серозі ектодерма розміщується зовні, а мезодерма — зсередини, в амніоні ж — навпаки.

Обростання жовтка відбувається, передусім, за рахунок ектодерми, потім обростає ентодерма, і лише після цього між ними проростає мезодерма. Коли ці зародкові листки зустрінуться на вегетативному полюсі, **жовтковий мішок** буде повністю сформований і до його складу ввійдуть **ентодерма** і **вісцеральний листок мезодерми**. **Ентодерма** і **парієтальний листок мезодерми** відокремлені від жовтка порожниною мезодермальних мішків і є продовженням **серози**, яка після зростання всіх зародкових листків на вегетативному полюсі яйцеклітини перетворюється в замкнутий мішок, що вкриває зародок разом з іншими зародковими оболонками.

У стінці **жовткового мішка** є кровоносні судини, через які трофічний матеріал проникає у кровоносне русло. Ці судини, збираючись у крупніші стовбури, проходять у складі пупкового стебельця від жовткового мішка до тіла зародка. Таким чином, функцією жовткового мішка є живлення зародка жовтком. Крім того, саме тут починається розвиток крові та кровоносної системи.

До плідних оболонок належить ще й **алантоїс**, який утворюється одночасно з жовтковим мішком із випинання первинної кишки поза жовтковим стебельцем. Спершу це утворення невелике, але згодом воно розростається, виходить за межі зародка, з'єднується з ним через пупкове стебельце і займає весь простір між амніоном, жовтковим мішком і серозою. Одна його частина прилягає до повітряної камери яйцеклітини, здійснюючи обмін газами між судинами алантоїса і зовнішнім середовищем. Невелика його ділянка, що знаходиться всередині тіла зародка, виконує функцію виділення. Разом з цим, алантоїс обростає білком яйця, на ньому утворюються ворсинки, за допомогою яких білок всмоктується, проникає в кровоносне русло і живить зародок.

Таким чином, алантоїс є органом обміну речовин і здійснює функції: **дихання, живлення і виділення**.

Після того, як весь жовток і білок будуть використані для живлення, зародок стає настільки сформованим, що може самостійно зруйнувати шкаралупу і вийти з яйця.

Характерними загальними ознаками розвитку птахів є:

1. Телолейцитарні яйцеклітини з великою кількістю жовтка і дискоїдальне дроблення.
2. Дуже складне утворення гастрული — в основному шляхом розщеплення (деламінації) бластодерми.
3. Поділ зародкового диска на темне і світле поле.
4. Утворення первинної смужки, первинного вузлика та головного відростка.
5. Утворення зародкових оболонок:
 - а) серози, що покриває зародок разом з іншими оболонками;
 - б) амніона, що покриває тільки тіло ембріона;
 - в) жовткового мішка, в якому знаходиться жовток;
 - г) алантоїса, що розміщується між ними.

Стадії розвитку птахів

В інкубації птахів важливе значення має знання стадій розвитку, оскільки кожна з них має певні особливості обміну речовин. Якщо під час інкубації не будуть створені умови, необхідні для переходу в наступну стадію розвитку, зародок може швидко загинути.

Стадія латерального живлення, яка характеризується відсутністю кровообігу, охоплює весь період від початку розвитку і триває 30—60 годин. Зародок використовує речовини, що знаходяться в найближчій до нього частині жовтка — в латералі. Для нього необхідно ще дуже мало кисню, оскільки джерелом енергії в цей час є вуглеводи (глікоген), які розщеплюються через відсутність кисню. В латералі містяться всі речовини, необхідні для цього періоду розвитку (білки, солі, вода). Аміак, що вивільнюється при розщепленні білків, ще не може синтезуватися цілком у сечовину або в сечову кислоту.

Стадія жовткового живлення за наявності жовткового кола кровообігу триває від 30—36 годин до 7—8-го дня. Однією з

важливих особливостей розвитку птахів є рання закладка серця і кровоносних судин. Серцебиття починається вже через 30 годин після початку інкубації. Разом з цим створюється і спеціальний апарат живлення — жовтковий мішок з його кровоносними судинами. До тіла зародка надходить і кисень (хоча й в обмеженій кількості), що полегшує засвоєння білків і жирів. Запас глікогену майже вичерпується, а затримка розвитку жовткового кола кровообігу може виявитися катастрофічною. У цей період формуються всі органи зародка і зародкові оболонки. Швидко розвивається нервова система, що регулює життєдіяльність органів, починає скорочуватись мускулатура, включається в роботу печінка, продукти розпаду білків синтезуються в сечовину, тому й стають менш шкідливими для зародка.

Стадія дихання атмосферним киснем і живлення білком яйця триває від 7—8-го до 18—19-го днів. Найбільш типовим для цієї стадії є інтенсивний розвиток алантоїса. Густа сітка судин разом із серозною оболонкою прилягає безпосередньо до підшкаралупної плівки, що різко покращує постачання кисню. Надлишок кисню полегшує засвоєння жирів. Зародок за цей час перетворюється в повністю сформований плід, який живиться переважно за рахунок білків білкової оболонки. Остання до цього часу дуже ущільнюється й обростає серозною оболонкою. Особливо використовується білок у період між 13-м та 16-м днями. Значно посилюється мінеральний обмін внаслідок розчинення шкаралупи, що в цей час розпочалося. Аміак синтезується в сечову кислоту, що відкладається в порожнині алантоїса. Здатність до такого синтезу характерна для птахів, і виникає вона в результаті адаптації зародка до тривалого розвитку в оболонках яйця. Сечова кислота, на відміну від сечовини, нерозчинна і не має на організм шкідливого впливу.

Стадія використання кисню повітряної камери яйця охоплює період від 18-го дня до надкльову. У зв'язку зі зворотним розвитком алантоїса курча до початку цього періоду знову відчуває потребу в кисні. Воно прокльовує внутрішній листок підшкаралупової плівки і починає дихати повітрям, що накопичилось у повітряній камері, і таким чином переходить до леге-

невого типу дихання. Цим зумовлюється включення малого кола кровообігу, в судинах вперше з'являється власне артеріальна кров, тканини збагачуються киснем, і обмін речовин значно посилюється.

Стадія вилуплення триває з 20-го до 21-го дня. Курча живиться жовтком, що надходить безпосередньо в порожнину кишечника в результаті вгинання жовткового мішка всередину. Жовтковий мішок, що вдавлюється в порожнину тіла скороченням черевної мускулатури, переміщується по пупковому каналу і стискує його судини. Алантоїдний кровообіг припиняється, і всі позазародкові оболонки відмирають. Курча, що звільнилось від оболонок, прокльовує шкаралупу і виходить із яйця (рис. 13, з).

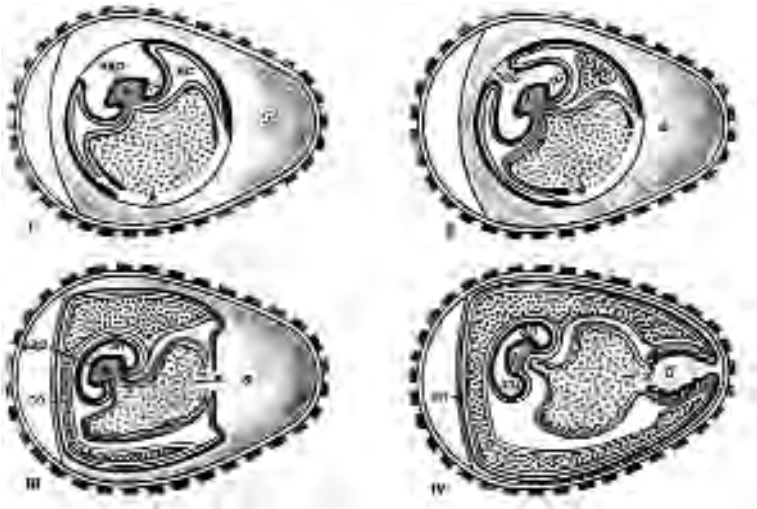


Рис. 13, з. **Періодизація в розвитку птахів та гістогенез позазародкових плодових оболонок:**

I стадія — латекральне живлення; *II* стадія — жовткове живлення і наявність жовткового кола кровообігу; *III* стадія — дихання киснем повітря і живлення білком яйця; *IV* стадія — використання кисню повітря із повітряної камери яйця; *V* стадія — вилуплення; б — білок; ж — жовток; ас — амніотична складка.

Позначення: ап — амніотична порожнина; со — серозна оболонка; ал — алантоїс; тс — тулубова складка; зар — зародок (за Корнійчуком)

Розвиток ссавців

За своєю ембріологією ссавці складають дуже неоднорідну групу, в яку входять як яйцекладні (єхидна і качконіс), так і живородні.

Слід зазначити, що живонародження є тим фактором, який змінює хід ембріогенезу.

Ссавці становлять наймолодшу групу серед хребетних, і зміни в їхньому ембріогенезі відбулися порівняно недавно. Серед ссавців існує ряд переходів у проходженні ембріональних процесів. Однією з основних змін, яка впливає на весь хід ембріогенезу, є те, що яйцеклітини ссавців бідні на жовток і належать до **оліголецитальних**, як і в ланцетника. Це викликано тим, що яйцеклітина, а точніше зигота та її наступні стадії, рано починає отримувати їжу з тіла матері, в якому вона розвивається.

Запліднення яйцеклітини відбувається у верхній третині яйцепроводу.

Дроблення заплідненої яйцеклітини починається ще під час проходження її по яйцепроводу. Як і в ланцетника, перша борозна дроблення проходить через анімальний і вегетативний полюси. Дроблення у ссавців є **повним, рівномірним і асинхронним**.

Порівняно з дробленням яйцеклітини ланцетника, відмінності його у ссавців полягають у кількості бластомерів, які утворилися: ця кількість не відповідає правильній геометричній прогресії. Так, зародок кролика на окремих стадіях представлений 3, 5, 7, 9-ма бластомерами. Це пояснюється тим, що бластомери ссавців неоднакові: одні з них **темніші** і розмішуються в центрі, а інші — **світліші** і розміщені на периферії.

Світлі діляться швидше, ніж темні, і тому займають поверхневе положення. Через одночасне дроблення різних клітин зародок може складатися із непарної кількості бластомерів.

У результаті того, що світлі поверхневі клітини діляться швидше, ніж центральні, між ними утворюється щілина, яка збільшується і перетворюється в порожнину. Тому зародок має вигляд клітинного пухирця, всередині якого знаходиться рідина, а на внутрішній поверхні його стінки розміщена групка тем-

них клітин. Пухирець називається **трофобластом**. Функцією його є живлення зародка за рахунок секрету, маткового молока, що виділяється слизовою оболонкою матки і заповнює порожнину трофобласта. Група темних клітин, що розміщується на внутрішній поверхні трофобласта, називається **зародковим вузликом**, або **ембріобластом**, і є власне зародком.

Повним, рівномірним і асинхронним дробленням відбувається у ссавців поділ зародка на **зародкові** (ембріобласт) і **позазародкові** (трофобласт) частини.

З маткою зародок зв'язується не відразу. У корів лише на 17-ту добу стільності на зародковому пухирці з'являються ворсинки, які проникають у товщу слизової оболонки матки. У м'ясоїдних і гризунів такий зв'язок з'являється раніше. У людини зародковий пухирець проникає в лійку маткових залоз на 6-ту добу вагітності. Загальним для ссавців є те, що зародковий пухирець, який, розростаючись у боки, стає плоским і перетворюється в зародковий щиток, відщеплює другий шар клітин — ентодерму, а сам стає ектодермою. Такий спосіб утворення гастрული називається, як і в птахів — **деламінацією**.

Одночасно відбуваються великі зміни у трофобласті. Якщо в кролика і коня його форма у процесі інтенсивного росту змінюється незначною мірою і є овальною чи яйцеподібною, то в жуйних і свині він росте в довжину і перетворюється в замкнуту на обох кінцях трубку. Він є значно довшим від рога матки (у свині — до 0,5 м, у вівці — до 1,4 м), складається в ньому зигзагами і навіть може заходити в ріг протилежної сторони.

Подальший розвиток двошарового зародкового щитка у представників різних груп ссавців неоднаковий. У всіх рядах, за винятком рукокрилих і приматів, частина трофобласта, розміщена над зародковим щитком, розривається, частково відмирає і сповзає в боки, прикріплюючись до краю ектодерми. Таким чином, трофобласт перетворюється у продовження цього листка. Ентодерма, що також входить до складу зародкового диска, розростається під ектодермою і, замикаючись на протилежному полюсі зародкового пухирця, утворює первинний жовтковий мішок. Усі подальші перетворення в ньому такі ж, як і в птахів.

У приматів трофобласт не розривається над зародковим щитком, а, навпаки, потовщується. Ектодерма, а за нею й ентодерма розростаються під трофобластом, у результаті цього зародок стає тришаровим і складається з ектодерми, ентодерми і трофобласта, що їх покриває.

Хордула

У ссавців, як і в птахів, хордула утворюється спочатку як **первинна смужка з первинним вузликом і головним відростком**.

Вони є зачатками осьових органів, які розвиваються в основному так, як і у рептилій та птахів. Разом з ними, таким чином, розвивається і мезодерма. На місці первинної смужки і первинного вузлика зародкові листки не розділені і становлять суцільну клітинну масу. У головному відростку ектодерма й ентодерма відокремлені і між ними розміщується сам відросток, який перетворюється в хорду.

Нервова трубка розвивається з **ектодерми** в ділянці головного відростка. Спочатку утворюються нервові валики, які згодом зливаються і перетворюються в трубку. При її замиканні, як і в нижчих хребетних, утворюється нервово-кишковий канал, а потім на місці первинного вузлика проривається анальний отвір.

Порівнюючи типи осьових органів у різних тварин (від ланцетника до ссавців), можна помітити, що основна схема цього процесу є незмінною. Різними є лише деталі, які залежать від того, що кількість жовтка у представників різних класів неоднакова. Основний тип закладки цих органів у процесі еволюції змінився мало.

Наступний за утворенням осьових органів процес — сегментація і диференціація мезодерми — не є чимось принципово новим порівняно з амфібіями і птахами, і проходить так, як описано вище. Як і в птахів, у ссавців зародок відокремлюється від жовтка і формується його тіло.

Зародкові оболонки

На стадії хордули зародок ссавців, як у рептилій і птахів, має форму пластинки. Розміщується ця пластинка на жовтку, а не у складі стінки зародкового пухирця, заповненого матковим молоком.

Утворення плідних оболонок у ссавців починається, як і в птахів, із появи жолобка, що утворює зародок і відокремлює його від незародкових частин. У результаті росту зовнішніх стінок жолобка утворюються **амніотичні складки**, які ростуть назустріч одна одній, зростаючись і утворюючи два мішки, що оточують зародок. Внутрішній є **амніоном**, а зовнішній — **хоріоном**, оскільки він вкритий ворсинками і за зовнішнім виглядом зовсім не схожий на гладеньку і блискучу серозу рептилій і птахів.

У ветеринарній медицині хоріон дуже часто називають судинною оболонкою. Однак, слід мати на увазі те, що видимі в ньому кровоносні судини належать до алантоїсу, що приріс до нього.

Амніон у ссавців, як і в птахів, являє собою тонкий мішок, заповнений прозорою амніотичною рідиною. Води тут немає, і тому назва "водяна оболонка", що дуже часто зустрічається в клініці, не відображає його змісту.

Те, що у ссавців зародок розвивається всередині зародкових оболонок, заповнених навколоплідними рідинами, має велике значення під час вагітності та родів. По-перше, амніотична рідина відіграє захисну роль. При ударі у черевну порожнину вагітної самки тиск рідини буде розподілятися рівномірно, і це рівномірно стискуватиме й зародок, або ж буде пом'якшувати це стискування. По-друге, під час пологів за скорочення мускулатури матки амніон з іншими плідними оболонками відіграє роль гідравлічного клина, що проникає в шийку матки і сприяє його розширенню. Тому так звані "сухі" роди, що настають після передчасного розриву зародкових оболонок, завжди є складнішими і важчими за нормальні. Не слід також забувати і про трофічну роль навколоплідних рідин.

Жовтковий мішок у ссавців є, незважаючи на відсутність самого жовтка. Це свідчить про те, що їхні предки не мали

телолецитальних яйцеклітин. Жовтковий мішок у таких тварин майже не бере участі у функції живлення, він містить маткове молоко, існує в зародковому періоді недовго і редукується.

У коня і кролика жовтковий мішок в ділянці вегетативного полюса зростається з хоріоном. Тому в цих тварин зародковий пухирець не перетворюється в трубочку і зберігає овальну форму.

Алантоїс у ссавців з'являється, як і в птахів, у вигляді випинання кишкової трубки. В подальшому в ньому сильно розвиваються кровоносні судини, і він приростає до внутрішньої поверхні хоріона в тих ділянках, де хоріон кріпиться до матки, і судини алантоїса разом із ворсинками хоріона проникають у її слизову оболонку. Таким чином, алантоїс є провідником кровоносних судин, що забезпечують обмін речовин між організмом зародка і організмом матері. По судинах із кров'ю в зародок надходять кисень і трофічні речовини, а у зворотному напрямку — продукти обміну речовин, у тому числі й сечовина, яка не збирається в алантоїсі. Тому назва алантоїса, що використовується в акушерстві — сечова оболонка є нечіткою, незважаючи на те, що в подальшому невелика частина алантоїса входить до складу сечового міхура, що формується.

Зародкові оболонки ссавців зв'язуються, як було зазначено вище, зі слизовою оболонкою матки, у результаті чого утворюється **плацента**, яка являє собою **комплекс алантохоріона і слизової оболонки матки**. Морфологічно це пов'язані між собою частини слизової оболонки матки, хоріона і алантоїса, оскільки вони з'єднуються між собою тільки в тих місцях, де на хоріоні є ворсинки. Залежно від їх розміщення, плацента має різні вигляди. По-різному здійснюється також зв'язок тканин та судин хоріона і алантоїса із судинною системою матки.

Описаний вище зв'язок хоріона з жовтковим мішком, який є у кролика і непарнокопитних, також здійснює обмін речовин між кров'ю матері і зародка. Він називається **жовтковою плацентою**, на відміну від основної, чи **алантоїдної плаценти**, і відіграє допоміжну роль, хоч у кролика функціонує протягом усього внутрішньоутробного розвитку.

Основними особливостями розвитку ссавців є:

1. Розвиток зародка в організмі матері.
2. Оліголецитальні яйцеклітини і повне асинхронне рівномірне дроблення.
3. Поділ бластомерів на дві групи — центральну і периферичну, які дробляться неодноразово.
4. Поділ зиготи на трофобласт і ембріобласт.
5. Утворення гастрული шляхом деламінації.
6. Наявність первинної смужки, первинного вузлика і головного відростка.
7. Розвиток хоріона.
8. Утворення плаценти.

Періодизація внутрішньоутробного розвитку ссавців

Періодизація в ембріональному розвитку є у всіх тварин — як нижчих хребетних, так і у вищих. Особливо велике значення вона має для ссавців, оскільки змінюючи режим годівлі й утримання вагітної самки, ми таким чином можемо регулювати умови, в яких розвивається зародок, наближаючи їх до його потреб. Для цього необхідно знати способи отримання зародком протягом усього внутрішньоутробного розвитку поживних речовин і кисню. В процесі знайомства з періодизацією розвитку птахів ми бачимо, що початок кожного наступного періоду пов'язаний із недостатністю функціонування органів і систем попереднього періоду. Тому такі переломні моменти є найбільш важливими в розвитку, оскільки загибель ембріонів припадає, головним чином, на цей час.

Періодизація розвитку сільськогосподарських тварин, розроблена Г. А. Шмідтом, поділяється на **три періоди — зародковий, передплідний і плідний**. Розглянемо ці періоди на прикладі великих жуйних як найбільш вивчених об'єктів.

Зародковий період охоплює проміжок часу від запліднення до утворення осових органів і зародкових оболонок. Для нього характерна наявність процесів, успадкованих від далеких предків. Спочатку він протікає з використанням поживних речовин, отриманих із яєчника материнського організму. У цьому

періоді протягом 11 діб проходять процеси дроблення та утворення зародкового пухирця.

Після цього зародок живиться їжею та киснем за допомогою трофобласта. Цей період триває у корови від 12 до 19 діб і відбувається без участі судинної та нервової систем.

На наступному етапі процеси розвитку живлення і дихання відбуваються за допомогою трофобласта і кровоносних судин жовткового мішка, що триває до 22-х діб. Потім у цей процес включаються кровоносні судини алантоїса. Цей етап триває з 23-ї до 26-ї доби і закінчується розвитком ворсинок хоріона, що групуються у вигляді островців або котиледонів.

Останнім етапом зародкового періоду є розвиток і перебування зябрових дуг, поява кінцівок, органів чуття, печінки та двокамерного серця (27–34-та доба).

Відповідно до цих змін, зародковий період поділяється на п'ять етапів. Переломним моментом є у ньому 30-та доба, коли відбувається перебудова зябрових дуг і розчленування зачатків кінцівок, що викликає великі зміни у кровообігу. Другим переломним моментом є 34-та доба, коли внаслідок посиленого росту головного мозку та лицьових частин черепа змінюється положення голови, відокремлюється шийний відділ.

Передплідний період починається з утворення плідних оболонок і закінчується скостенінням скелета та появою статевих залоз. Це період інтенсивного утворення органів і формування їхніх анатомічних особливостей та основних породоутворюючих процесів. Дихання живлення зародка в цей час відбувається безпосередньо через плаценту; збільшується також кількість котиледонів — приблизно з 10 до 40, покращуються умови обміну між організмом матері і зародка. Частина хоріона, яка заходить у протилежний, невагітний ріг ще не має котиледонів. Цей етап триває з 35-ї до 45-ї доби. Наступний етап (46–60-та доба) передплідного періоду характеризується скостенінням скелета і визначенням статі — спочатку за зовнішніми статевими органами, а потім за внутрішніми. Таким чином, ембріональний період складається з двох етапів.

Плідний період у корови становить близько 80% загального часу внутрішньоутробного розвитку і триває до народження. Перший етап цього розвитку складає близько двох місяців і характеризується повністю гістологічно оформленою плацентою, а також утворенням котилідонів у частині хоріона, розташованого в невагітному розі матки. У цей час проходять активні гістологічні процеси і завершується гістологічне оформлення органів. Таким чином, ембріональний розвиток поділяється на періоди і в інших тварин.

Якщо порівняти описану вище періодизацію розвитку ссавців з тими закономірностями появи у зародка нових структур, які сформулював К. Бер у своєму законі ембріогенезу, то ми побачимо наступне. В зародковому періоді з'являються ознаки, характерні для всіх хребетних, — розвиток осьових органів. У цьому ж періоді з'являються ознаки класу — розвиток молочної залози, потім ознаки родини, наприклад у коня — ознаки однокопитних. У плідному періоді формуються ознаки виду, породи та індивідуальної особливості.

Такими є загальні закономірності розвитку ссавців. Розвиток окремих систем та органів звичайно розглядається при їх описі.

Завершуючи характеристику загального ембріогенезу, слід сказати про подальший розвиток зародкових листків.

Зовнішній листок — **ектодерма** — є первинним покривом тварин. За рахунок ектодерми розвивається **епідерміс** та його похідні — **залози** та **рогові утворення шкіри**. Ектодерма бере участь в утворенні зубів. Шляхом випинання в напрямку до переднього кінця кишки з ектодерми утворюється **ротова порожнина**. Таким же чином відбувається розвиток і **заднього проходу**. За рахунок ектодерми у хребетних розвивається вся **нервова система** та **сприймаючий апарат органів чуття** (за винятком органа смаку).

Ентодерма дає початок **епітелію органів шлунково-кишкового тракту**, за винятком частини ротової порожнини та задньої частини прямої кишки. У вигляді жолобоподібного виступу вентральної стінки дванадцятипалої кишки утворюється печінка. З випинання стінки цієї кишки утворюється і **підшлункова залоза**.

За рахунок ентодерми відбувається розвиток **епітелію органів дихання**, закладаються та розвиваються такі залози, **як зобна та щитоподібна**.

Мезодерма дає початок багатьом тканинам — скелетній, м'язовій, крові.

За рахунок зародкового листка утворюється скелет (строма) органів, відбувається розвиток сполучнотканинної частини шкіри.

Проміжна частина між сомітом та спланхнотомом (**сегментна ніжка**) дає початок **нирковим каналцям**; за рахунок прилеглої до зачатків первинної нирки мезодерми розвиваються **зачатки статевих залоз**. Мезодерма і мезенхіма, розвиваючись із неї, дають початок **серозним оболонкам** та їхнім похідним. З них утворюються **оболонки кишкової трубки, кровоносні і лімфатичні судини**.

Таким чином, на основі ембріогенезу різних видів тварин можна простежити, як із заплідненої яйцеклітини розвивається зародок, диференціюються утворені структури, яким чином складаються взаємовідносини між структурами, що розвиваються.

Зародкові листки

Препарат являє собою поперечний розріз зародкового диска курчати, зафарбований гематоксиліном і еозином.

Оскільки зародок на цій стадії розвитку має вигляд пластинки, то форму пластинки мають всі зародкові листки і на поперечному розрізі їх видно у вигляді тоненьких смужок. При малому збільшенні потрібно препарат розмістити так, щоб нервова трубка, яка ще повністю не замкнулась у дорсальній частині і має досить товсті бокові стінки, знаходилась зверху в центрі поля зору, а хорда, що прилягає до неї з вентральної сторони і має вигляд невеликого кільця, була внизу. Після цього можна розібратись у всіх зародкових листках. Ектодерма є тоненькою оболонкою, що вкриває зародок зверху, її тканина переходить у нервову трубку. Нижня тоненька оболонка зародка — ентодерма, яка, не перериваючись, проходить під хордою. Між цими листками на боках від хорди і нервової трубки видно темніше зафарбовану тканину, що знаходиться у великій

кількості, — мезодерму (рис. 13, д). У деяких місцях у ній видно темніше зафарбовану порожнину — вторинну порожнину тіла. Між цими трьома зародковими листками знаходиться тканина, представлена клітинами зірчастої форми, які з'єднуються своїми відростками в синцитій і розміщені досить рихло. Це родоначальниця всіх типів сполучної тканини — мезенхіма.

У міру відходження від хорди і нервової трубки мезодерма стає тоншою і, нарешті, переривається. Інші зародкові листки продовжуються у плодові оболонки.

При великому збільшенні потрібно розглянути тканинний склад всіх зародкових листків. Замалювати центральну частину препарату при великому збільшенні — об. 40, ок. 7.

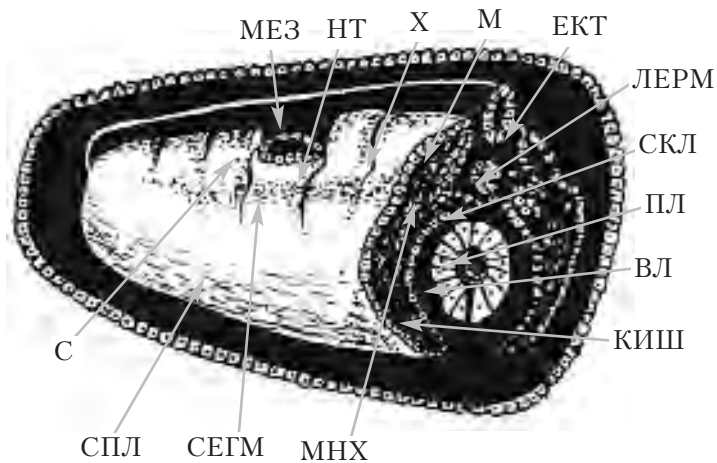


Рис. 13, д. Диференціювання та сегментація мезодерми зародка амфібій.

Позначення: ЕКТ — ектодерма (епідерміс шкіри); МЕЗ — мезодерма; ВЛ — вісцеральний листок; ПЛ — парієтальний листок мезодерми; КИШ — кишечник; НТ — нервова трубка; Х — хорда; СЕГМ — сегментна ніжка; ДЕРМ — дерматом; СКЛ — склеротом; МНХ — мезенхіма; СИЛ — спланхнотом; М — міотом; С — соміт.

Розвиток позазародкових плодових оболонок у ссавців

Плаценти

Внаслідок швидкого розростання ектодерми зародкового диска остання починає вигинатись, утворюючи амніотичні складки, які потім зростаються у амніон. Зовнішні листки складок, що прямо переходять у трофобласт, також змикаються над зародком в одну оболонку, яка нагадує серозну оболонку у птахів. До цієї оболонки зсередини підростає мезодерма, яка дає початок кровоносним судинам. Так виникає досить складно побудована зовнішня зародкова оболонка — хоріон. У хоріоні розвиваються ворсинки, які мають кровоносні судини (рис. 13, е).

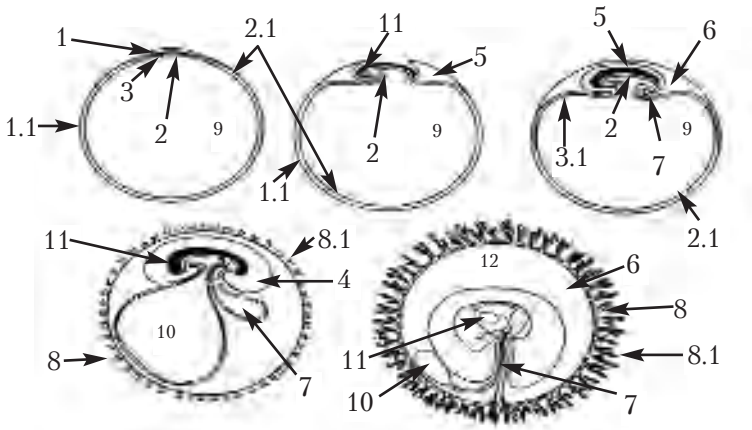


Рис. 13, е. Схема розвитку позазародкових плодових оболонок у ссавців.

Позначення: 1 — ектодерма, 1.1 — позазародкова ектодерма; 2 — ентодерма, 2.1 — позазародкова ентодерма; 3 — мезодерма, 3.1 — позазародкова мезодерма; 4 — амніотична порожнина; 5 — амніотичні складки; 6 — трофобласт; 7 — алантоїс; 8 — хоріон; 8.1 — ворсинки хоріона; 9 — порожнина зародкового міхура, який перетворюється в порожнину жовткового мішка; 10 — жовтковий мішок; 11 — зародок; 12 — простір між хоріоном і амніоном.

Плацента — це комплекс алантохоріона та слизової оболонки матки. Плацента є органом, завдяки якому відбувається обмін речовин між організмом матері й плодом. До складу плаценти входять частини хоріона, алантоїса і слизової оболонки матки, що з'єднуються між собою.

Утворення плаценти супроводжується гормональною діяльністю організму, яка впливає на функції дихання, живлення, виділення, захисну та інші.

Після імплантації заплідненої яйцеклітини в стінку матки виникає зв'язок між зародком, гіпофізом, яєчником і плацентою. Крім гематотрофного живлення зародка через кровоносні судини плаценти, відбувається і гістотрофне живлення його за рахунок тканин матки, передусім її залоз.

У представників різних рядів ссавців плацента тісно пов'язує тканини матки (материнська плацента) з тканинами плода (зародкова плацента). Так, у яйцекладних зародок розвивається поза організмом матері, тому плацента у них відсутня. У сумчастих на хоріоні немає ворсинок, тому не існує й анатомічно оформленого зв'язку між слизовою оболонкою матки і плідними оболонками, а слиз, що виділяється матковими залозами, всмоктується стінками хоріона і алантоїса. У плацентарних ссавців плацента залежно від розподілу ворсинок на поверхні хоріона має кілька різновидів.

Типи плацент і характер з'єднання епітелію ворсинок із стінкою матки

У дифузній плаценті кобили та свині ворсинки хоріона розкидані по всій її поверхні. **Котиледонна плацента жуйних** характеризується розміщенням ворсинок хоріона у вигляді скупчень або острівців — **котиледонів**. Вони з'єднуються з потовщеннями слизової оболонки матки — **карункулами**, в яких сконцентровані відповідної форми заглиблення, що приймають ворсинки хоріона. Карункул разом із котиледоном називається **плацентомом**. **У хижих** плацента називається **пояскоподібною**; ворсинки в ній розташовані в середній частині й утворюють на поверхні ніби пояс. **У приматів і гризунів** пла-

цента — **дискоїдальна**, ворсинки в ній розташовані у вигляді диску на одному із полюсів плода, інша частина — гладенька.

Коли зародковий пузир занурюється вглиб слизової оболонки матки, ворсинки хоріона врастають у її заглиблення, а епітелій хоріона і слизової оболонки зберігає неперервність. Якихось спеціальних пристроїв для з'єднання плодових оболонок і матки не існує, тому під час пологів ворсинки легко витягуються з її заглиблень. Ця так звана **епітеліохоріальна плацента** характерна для свиней, кобил.

У приматів, гризунів, хижаків ворсинки хоріона, занурюючись у матку, виділяють фермент, який знищує епітелій матки, і проникають в її власну пластинку. В такій плаценті відділення плодових оболонок від слизової оболонки матки без її пошкодження неможливе, тому у тварин цих видів під час пологів завжди спостерігається кровотеча.

У хоріоні свиней ворсинки розподіляються рівномірно, але не розгалужуються. Епітелій в основах ворсинок — високий і призматичний, а в напрямку до верхівок він стає все нижчим. У щілини між епітелієм хоріона та епітелієм матки, в заглибленнях яких знаходяться ворсинки, відчиняються вихідні протоки маткових залоз; секрет останніх змішується з продуктами тканинного розпаду й утворюється рідина — **ембріотроф**, або **маткове молоко**. Епітелій хоріона вищий, ніж епітелій матки, а між його клітинами проходять кровоносні капіляри.

На відміну від деяких інших тварин, у яких зародковий пузир дійсно має форму пузиря, у свиней він витягнутий у вигляді довгої трубки, на сліпих кінцях його ворсинок немає.

Плацента **епітеліохоріального типу**, або напівплацента, властива для деяких сумчастих (сумчастого борсука) і плацентарних ссавців — свині, коня, верблюда, бегемота, дельфіна, кита та ін. Плацента такого типу характеризується тим, що хоріон зародка лише прилягає до епітелію слизової оболонки матки. Ворсинки хоріона входять у заглиблення слизової оболонки, не руйнуючи тканин матки. Поживні речовини і кисень надходять у кровоносну систему зародка з маточного молочка — секретів залоз слизової оболонки матки. Під час пологів ворсинки

хоріона витягуються із заглиблень слизової оболонки, і руйнування останньої не відбувається.

У **корови** хоріон на ранніх стадіях розвитку зародка рівномірно вкритий ворсинками по всій поверхні, як і в дифузної плаценти. Потім внаслідок зворотного розвитку або припинення появи нових ворсинок кількість їх зменшується, а їх залишок утворює котиледони, які врастають в заглиблення — **карункули**. Тут зв'язок між маткою і хоріоном стає ще тіснішим, ніж у кобил, оскільки від кожної ворсинки розгалужуються бокові гілки, а між системами гіллястих з'єднань ворсинок залишаються перегородки зі сполучної тканини ендометрія. На всій поверхні з'єднання розгалужених ворсинок і стінок заглиблень матки епітелій зберігається повністю. Клітини епітелію хоріона більші, ніж матки, серед них є двоядерні, утворені шляхом амітозу. Це є ознакою активної всмоктувальної діяльності ворсинок. Як показує електронна мікроскопія, поверхня клітин епітелію ворсинок не гладенька, а вкрита мікророслинками, що є органοїдами всмоктування ембріотрофа. Велику роль у такому гістотрофному живленні відіграють також частини хоріона, які лежать між котиледонами. У корови зародковий пузир у процесі розвитку також набуває форми довгої сліпої в обох кінцях трубки.

Десмохоріальна (*desmos* — сполучення), або сполучнотканинно-хоріальна плацента властива **парнокопитним жуйним**. Плацента цього типу характерна тим, що ворсинки хоріона зародка занурюються в епітелій матки, руйнують його і проникають у сполучну тканину. Судини зародка розміщуються вже ближче до кровоносних судин матки. При цьому зв'язок зародка з матір'ю є не дуже тісним, але це компенсується значним збільшенням поверхні зародкового міхурця. При пологах на поверхні матки після відділення плода лишаються ділянки, позбавлені епітелію. Епітеліальний шар швидко регенерує за рахунок суміжних непошкоджених ділянок епітелію.

У **хижих** зв'язок між хоріоном і маткою ще тісніший. У результаті посиленого аміотичного поділу клітин епітелій хоріона стає багатопаровим, а потім втрачає видимі під звичай-

ним світловим мікроскопом клітинні межі; його клітини, збагачені лізосомами, виділяють гістолітичні ферменти, а також набувають фагоцитарної і чітко вираженої всмоктувальної здатності. Під дією ферментів епітелій матки розсмоктується, а у вивідних протоках залоз розростається, закриває їх, перетворюючи залози в замкнуті камери. Руйнується і сполучна тканина разом із кровоносними судинами, від яких залишається лише ендотелій. Така плацента називається **ендотеліохоріальною**. Для неї характерна безпосередня близькість ворсинок хоріона до ендотелію судин матки.

Ендотеліохоріальна, або **вазохоріальна** (*vasa* — судини), плацента властива **хижакам**. Її будова характерна тим, що ворсинки хоріона зародка, занурюючись у стінку матки, руйнують епітелій, сполучну тканину та стінку кровоносних судин матки. Ворсинки трофобласта контактують з ендотелієм судин матки, і лише тоненький шар ендотеліальних клітин відділяє ворсинки від потоку крові судин матки. Цей спосіб плацентації забезпечує краще постачання зародка киснем і поживними речовинами, а також веде до значного зменшення розміру самої плаценти. При пологах частина тканин слизової оболонки матки відривається і виникає невелика кровотеча, а дефекти стінки матки швидко ліквідуються. Ще тісніший зв'язок існує між ворсинками хоріона і матки в **гемохоріальній плаценті приматів**. У цьому випадку під дією ферментів ворсинок хоріона руйнуються не тільки епітелій та сполучна тканина матки, але й усі оболонки її кровоносних судин. У результаті цього ворсинки хоріона заглиблюються в порожнини слизової оболонки, які називаються **лакунами**. Вони утворюються на місці зруйнованих кровоносних судин, тому вистелені ендотелієм і заповнені кров'ю. Подібне явище під назвою "крайові" гематоми зустрічається і в хижих.

Гемохоріальна (*haema* — кров) плацента властива **людині і приматам**, а також деяким комахоїдним, летючим мишам, гризунам. Цей тип плаценти характеризується тим, що ворсинки хоріона проростають епітелій, сполучну тканину та стінки кровоносних судин матки, і трофобласт омивається кров'ю матері.

Гемохоріальна плацента може бути лабіринтною і ворсинчастою. Лабіринтна гемохоріальна плацента властива комахоїдним і гризунам. За такою будовою плаценти трофобласт представлені системою вгинання, яка, зливаючись, утворює складний лабіринт каналців, по яких тече материнська кров.

У людини і приматів плацента — ворсинчаста і гемохоріальна. Ворсинки хоріона цього типу плаценти сильно галузяться, утворюючи величезну поверхню, і омиваються кров'ю матері. При пологах частина тканин матки руйнується, і виникає сильна кровотеча. Тканини матки внаслідок утворення значного дефекту регенерують протягом досить тривалого часу.

З опису гістологічних типів плацент можна зробити висновок, що їхні морфологічні елементи змінюються у процесі розвитку. Тому на різних стадіях плоношення може змінюватися і тип плаценти, а також можуть зустрічатися ознаки кількох її типів.

Утворення плаценти супроводжується гормональною діяльністю організму, яка впливає на функції дихання, живлення, виділення, захисну та інші.

Після імплантації заплідненої яйцеклітини в стінку матки виникає зв'язок між зародком, гіпофізом, яєчником і плацентою. Крім гематотрофного живлення зародка через кровоносні судини плаценти, відбувається і гістотрофне живлення його за рахунок тканин матки, передусім її залоз.

У представників різних рядів ссавців плацента тісно пов'язує тканини матки (материнська плацента) з тканинами плода (зародкова плацента). Так, у яйцекладних зародок розвивається поза організмом матері, тому плацента в них відсутня. У сумчастих на хоріоні немає ворсинок, тому не існує й анатомічно оформленого зв'язку між слизовою оболонкою матки і плідними оболонками, а слиз, що виділяється матковими залозами, всмоктується стінками хоріона і алантоїса. У плацентарних ссавців плацента залежно від розподілу ворсинок на поверхні хоріона має кілька різновидів (рис. 14).

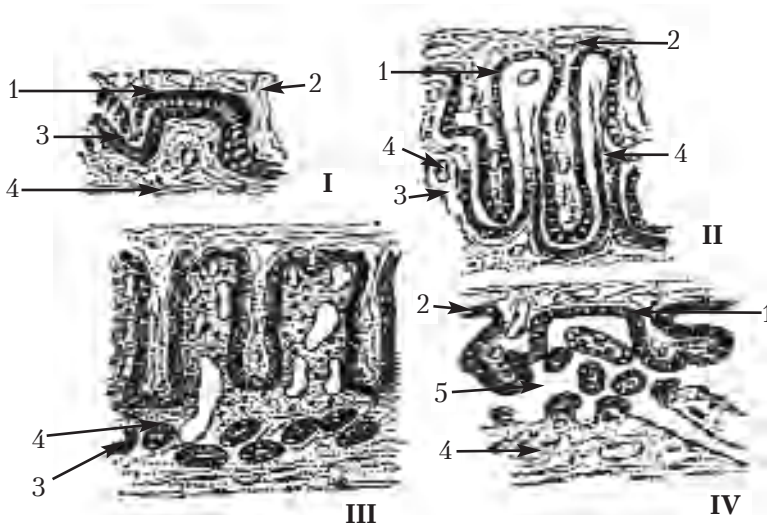


Рис. 14. Типи плацент:

I — епітеліохоріальна, II — десмохоріальна,

III — ендотеліохоріальна, IV — гемохоріальна плацента:

1 — трофобласт, 2 — сполучна тканина хоріона з судинами, 3 — епітелій матки, 4 — сполучна тканина слизової оболонки матки з судинами, 5 — кровоносні лакуни.

З опису гістологічних типів плацент можна зробити висновок, що їхні морфологічні елементи змінюються у процесі розвитку. Тому на різних стадіях плононошення може змінюватися і тип плаценти, а також можуть зустрічатися ознаки кількох її типів.

Одночасно з амніотичними складками закладається тулубна складка: зародок піднімається над жовтковим мішком, кишкова ентодерма згортається у трубку, що з'єднується з жовтковим мішком вузькою протокою. Ентодерма задньої частини кишечнику утворює випинання — алантоїс, його мезодерма дає початок кровоносним судинам, що підходять до хоріона.

ЗАГАЛЬНА ГІСТОЛОГІЯ

У зародка на початку розвитку всі клітини однакові, оскільки вони наділені одним і тим же генетичним апаратом, який одержала зигота від сперматозоїда та яйцеклітини. У період гістогенезу в результаті адаптації до певних умов відбуваються внутрішньоклітинні процеси, що ведуть до подальшої спеціалізації клітин для виконання певних функцій (секреції, скорочення, сприйняття та проведення подразнення, формування хімічних зв'язків) та зміни їхньої структури. Відбувається процес дивергенції в генезі тканин.

Клітини кожної тканини мають однакове походження, але спеціалізовані для виконання певних функцій організму. Однак, морфологічний склад тканин не завжди однорідний, оскільки це не тільки спеціалізовані клітини (клітинний диферон), а єдина система, що займає певне місце в цілісному організмі.

У процесі гістогенезу основне диференціювання клітинного матеріалу призводить до утворення покривних тканин та тканин внутрішнього середовища, першою з яких є епітелій, а друга — сполучна тканина, що виконує опорнотрофічну функцію. Наявність цих двох тканин характерна для всього органічного світу. У тваринному світі виникли ще дві спеціалізовані тканини — м'язова та нервова.

Загальна характеристика епітеліальної тканини

Епітеліальна тканина, розміщуючись на поверхні тіла або органів, виконує бар'єрну функцію між внутрішнім та зовнішнім середовищем організму, забезпечує підтримку гомеостазу внутрішнього середовища, а також певний рівень обміну мінеральних солей та води в організмі. Епітеліальна тканина здатна синтезувати мінеральні речовини та нейтралізувати за рахунок біологічно активних речовин мікробні частинки. Розміщу-

ючись на поверхні внутрішніх органів і формуючи серозні виситилання, епітеліальна тканина здатна всмоктувати певні речовини шляхом піноцитозу, а також локалізуючись у межах епітеліального шару або, занурюючись у глибше розміщені структури, формувати залози.

Для цього виду тканини характерні **загальні морфофункціональні ознаки**:

- 1) мають чисто клітинну будову, тісне розташування клітин, що утворюють шар;
- 2) клітини носять назву — **епітеліоцити**;
- 3) не мають власного гемомікроциркуляторного русла;
- 4) добре виражена полярна диференціація (базальний і апікальний полюси);
- 5) розташування на базальній мембрані, що відокремлює епітелій від рихлої сполучної тканини;
- 6) мають добре розвинений рецепторний апарат.

За **фізіологічними властивостями** епітелій розділяється на **покривний** і **секреторний (залозистий)**. Морфологічна класифікація покривного епітелію заснована на розходженні форми його клітин і кількості шарів, а секреторного — форми секреторних відділів і способів секреції (мерокринний, апокринний, голокринний).

За **морфологічною класифікацією** епітелії є **одношаровими** (плоский, кубічний, призматичний, багаторядний миготливий) та **багатошаровими** (зроговілий, незроговілий та перехідний).

За **гістогенетичною класифікацією** розрізняють епітелій ектодермального, ентодермального, мезодермального, нейрального та ангіодермального походження.

Препарат 11. Одношаровий плоский епітелій шкіри жаби (рис. 15).

Препарат являє собою плівку шкіри жаби, відшаровану під час линьки і зафарбовану гематоксиліном та еозином. Оскільки відшаровується лише один ряд епітеліальних клітин, то й препарат є одношаровим плоским епітелієм.

При малому збільшенні видно клітини полігональної форми із заокругленими кутами та ледь овальними ядрами. У великій кількості видно дрібні світлі отвори — стоми.

При великому збільшенні, перш за все, відразу видно першу ознаку епітеліальних тканин — щільне розташування клітин одна біля одної. Границі між клітинами — це тоненькі міжклітинні щілини, заповнені рідиною, яка забарвлюється інтенсивніше, ніж цитоплазма клітин. Отвори або стоми завжди розташовуються між клітинами і бувають різної величини. У шкірі жаби вони є отворами вивідних проток шкірних залоз.

Замалювати препарат при великому збільшенні — об. 40, ок. 15, причому спочатку необхідно показати контури клітин, потім ядра та стоми, а після цього затушувати цитоплазми та ядра (рис. 15).

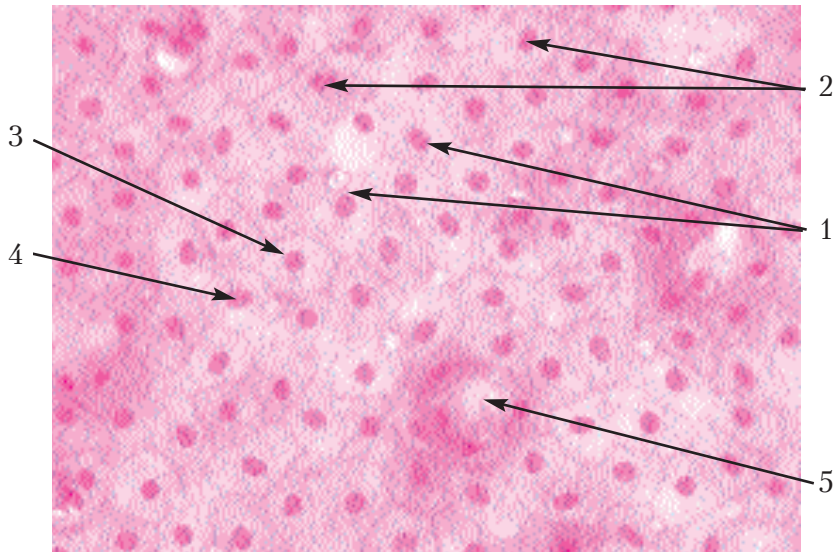


Рис. 15. Одношаровий плоский епітелій шкіри жаби.
Позначення: 1. Епітеліоцити. 2. Інтерцелюлярні проміжки.
3. Цитоплазма. 4. Ядро. 5. Стома

Препарат 12. Багат шаровий плоский епітелій рогівки ока кішки (рис. 16).

Це досить міцна тканина, що протистоїть різним механічним впливам, перешкоджає випаровуванню рідини з внутрішнього середовища організму. Тому багат шаровий плоский епітелій розташовується на межі організму із зовнішнім середовищем, бере участь у формуванні шкірного покриву, а також незамкнених порожнин, зв'язаних із зовнішнім середовищем. Залежно від виконання цих функцій, ступінь зроговіння і товщина цього епітелію в різних місцях неоднакові.

Препарат виготовлений шляхом вертикального зрізу рогівки ока кішки, зафарбованого гематоксиліном.

При малому збільшенні видно світлу, бузкового кольору волокнисту тканину. На її поверхні розташована фіолетова

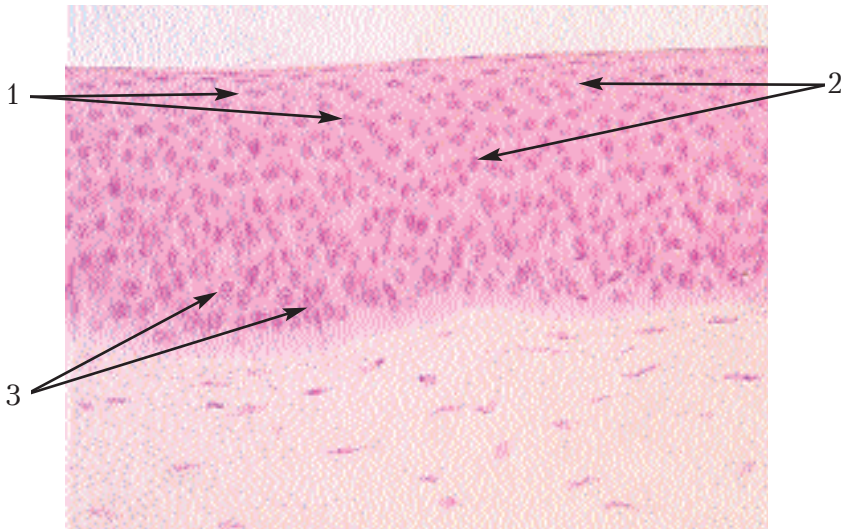


Рис. 16. Багат шаровий плоский епітелій рогівки ока кішки.

- Позначення:* 1. Плоскі клітини (поверхневі епітеліоцити).
2. Клітини неправильної форми (крилаті клітини).
3. Призматичні клітини (базальні епітеліоцити).

смужка, що являє собою покривну рогівку ока — багат шаровий плоский епітелій. Потрібно так розташувати препарат у полі зору, щоб епітелій був зверху. Розглядаючи препарат при великому збільшенні, необхідно в середню частину поля зору помістити епітелій. Повертаючи мікрогвинт мікроскопа, уважно роздивитись його в глибину та побачити границі між клітинами. Для вивчення необхідно вибрати найбільш світлу ділянку, де епітелій зберіг свою цілісність. На його поверхні клітини плоскі, злегка зроговілі, границі між ними майже не видно, відповідно до форми клітин їхні ядра (у поверхневих шарах епітелію) витягнуті в горизонтальному напрямі. Чим глибше розташовані клітини, тим ядра в них стають все круглішими, а клітини набувають неправильної форми (крилаті клітини), однак границі між ними ще можна виявити. Найглибший шар епітелію (базальний) межує з іншими тканинами, складається з епітеліоцитів призматичної форми. Ядра їх мають овальну форму і розташовані перпендикулярно до поверхні епітелію; верхні краї цих клітин округлені, нижні — прямі.

Замалювати препарат при великому збільшенні — об. 40, ок. 15, відобразити форму клітин та їх поступовий перехід від плоских до призматичних (рис. 16).

Препарат 13. Одношаровий призматичний стовпчастий епітелій (рис. 17).

Ця тканина вистеляє слизові оболонки багатьох органів, утворює вивідні протоки залоз, і в залежності від процесів, що відбуваються в них, має різні особливості. Найчастіше цей вид епітелію зв'язаний із секрецією. Розвивається одношаровий призматичний епітелій з усіх трьох зародкових листків.

Препарат виготовлений з нирки кроля, зріз зафарбований гематоксиліном та еозином.

При малому збільшенні видно в поперечному розрізі каналця, між якими розташована сполучна тканина нирки. Форма та величина каналців у різних місцях неоднакова. Рожева стінка каналця являє собою одношаровий призматичний епітелій, в якому можна розрізнити один шар ядер.

Розглядаючи цю стінку при великому збільшенні, повертаючи мікрогвинт мікроскопа, можна легко визначити призматичну (стовпчасту) форму епітеліоцитів, оскільки границі між ними видно дуже добре. Просвіт каналців інколи пустий, а іноді заповнений залишками сечі. Між каналцями розташована сполучна тканина з волокнами та кровоносними судинами.

Замалювати препарат при великому збільшенні — об. 40, ок. 15. Спочатку необхідно показати зовнішні контури декількох каналів, як це видно у полі зору мікроскопа, потім — внутрішні контури. Таким чином, буде зображена стінка каналця, яку потрібно розділити на клітини та замалювати в них ядра. Коли каналці з усіма деталями будуть готові, потрібно замалювати сполучну тканину, що знаходиться між ними у вигляді неправильно розташованих у різних напрямках волокон та ядер клітинного диферону (рис. 17).

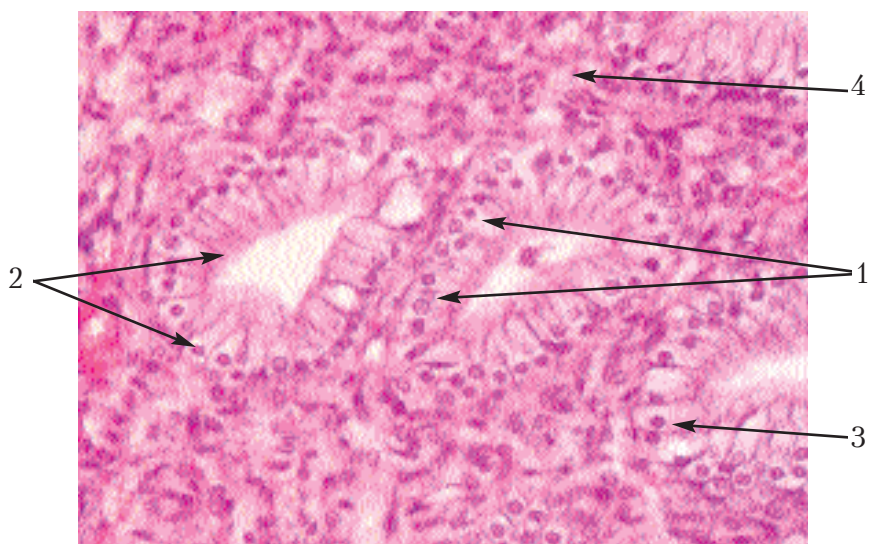


Рис. 17. Одношаровий призматичний стовпчастий епітелій.

Позначення: 1. Одношаровий стовпчастий епітелій.

2. Призматичні клітини. 3. Ядро. 4. Сполучна тканина.

Загальна характеристика сполучної тканини

Ця група тканин є похідною ембріональної сполучної тканини мезенхіми, що заповнює простори і щілини між зародковими листками і осьовими органами.

Сполучну тканину характеризують наступні **морфофункціональні ознаки**:

1. Складається з **клітинного диферону** і міжклітинної речовини, в зв'язку з чим клітини не прилягають щільно одна до одної.
2. Міжклітинна речовина складається з аморфної речовини та волокнистих структур.
3. Знаходиться на базальній мембрані.
4. Має власне гемомікроциркуляторне русло.
5. Походить з мезенхіми і виконує опорнотрофічну функцію.
6. Формує внутрішнє середовище організму.

Препарат 14. Мезенхіма зародка свині (рис. 18).

Препарат являє собою поперечний зріз зародка свині, зафарбований гематоксиліном та еозином.

При малому збільшенні видно тканини різних органів, що формуються. Вони являють собою мезенхіму, яка диференціюється у сполучну, хрящову та кісткову тканини. Ці тканини на препараті відрізняються за інтенсивністю забарвлення, а також за формою та щільністю розташування клітин. На препараті добре видно нервову трубку, з боків якої розташовані спінальні ганглії. Під нервовою трубкою видно аорту, трахею та кишкову трубку. Найбільш світлу ділянку препарату помістити в центрі поля зору таким чином, щоб було видно рихле розташування клітин.

Розглядаючи таку ділянку при великому збільшенні, можна добре побачити мезенхімні клітини — мезенхімоцити, які мають овальну, веретеноподібну форму, поєднуються за допомогою своїх відростків у синцитій. Простір між ними заповнений гомогенною міжклітинною речовиною.

Замалювати при великому збільшенні — об. 40, ок. 15 — декілька таких мезенхімних клітин, які утворюють синцитій (рис. 18).

Препарат 15. Ретикулярна тканина лімфатичного вузла кішки (рис. 19).

Препарат являє собою розріз через лімфатичний вузол кішки, зафарбований гематоксиліном та еозином.

Оскільки в лімфатичному вузлі, крім строми з ретикулярної тканини, є у великій кількості різні види лімфоцитів, які там продукуються, а також перекладини зі щільної сполучної тканини, то сітку ретикулярної тканини за цими структурами майже не видно. Спеціальними гістологічними методами лімфатичний вузол попередньо промивається. Завдяки цьому, лейкоцити майже видалені з вузла, і залишається ретикулярна тканина, а також сполучнотканинні перегородки.

При малому збільшенні необхідно вибрати ділянку, в якій було б видно лише синцитій без клітин крові та перегородок. Крім того, потрібно вибрати не дуже перефарбовану ділянку, щоб краще розрізнити ядра клітин.

Знайдену ділянку розглянути при великому збільшенні. При цьому буде видно клітини (ретикулоцити), що мають досить багато відростків, тому форма їх дещо складніша, ніж у мезенхімоцитів та волокна (ретикулярні).

Замалювати при великому збільшенні — ок. 40, об. 15 — декілька клітин ретикулярної тканини (рис. 19).

Препарат 16. Жирова тканина сальника кішки (рис. 20).

Препарат являє собою півку сальника кішки, зафарбовану спеціальним реактивом на жир — суданом-IV з дофарбуванням ядер гематоксиліном.

Сальник — складка серозної оболонки, тобто одношарового плоского епітелію, між листками якого є сполучна тканина з кровоносними судинами. В епітелії створюються вікна, внаслідок чого він втрачає свою безперервність, а в сполучній тканині розташовані жирові клітини.

При малому збільшенні потрібно розглянути ділянку, в центрі якої проходила кровоносна судина, краще така, яка розгалужується. До неї прилягають жирові клітини (мають ядро) та жирові тільця (без'ядерні крапельки жиру). Крім того, у тканині навколо кровоносних судин видно епітеліальні клітини, ядра фіброцитів та волокна.

Замалювати при великому збільшенні — об. 40, ок. 7 — жирові клітини та жирові тільця, розміщені по ходу кровоносної судини (рис. 20).

Препарат 17. Рихла сполучна тканина підшкірної клітковини кішки (рис. 21).

Це — найрозповсюдженіша тканина в організмі. Вона розташована між іншими тканинами й органами. В дорослому організмі розташовується там, де в зародка знаходиться мезенхіма. Вона представляє внутрішнє середовище організму, тісно зв'язана з кровоносною системою, а наявні в ній волокна виконують механічну функцію. Залежно від співвідношення волокнистих структур і малодиференційованих клітин, опорна і захисна функції цієї тканини можуть бути виражені по-різному.

Препарат являє собою тоненьку плівку підшкірної клітковини кішки, зафарбовану залізним гематоксиліном.

При малому збільшенні видно розміщені в різних напрямках волокна і більш темніше зафарбовані клітини.

При великому збільшенні видно поодинокі, добре зафарбовані еластичні волокна. Вони розгалужуються, іноді з'єднуючись з іншими волокнами, в деяких місцях звиваються у вигляді штопора. Друга група волокон — колагенові. Вони являють собою блідозафарбовані пучки тоненьких волоконець, які не розгалужуються і не анастомозують. Поміж волокнами знаходяться неправильної форми клітини. Вони досить крупні, мають по 2—3 відростки, прилягають до волокон і часто разом з ними витягуються в довжину. В цілому ряді випадків навіть непомітно, де закінчується тіло клітини і починається волокно. Ядро цих клітин світліше. Це — фіброцити. Другою групою клітин є гістіоцити. Вони менші від фіброцитів, головним чином, за рахунок цитоплазми. Форма та розміщення їх не пов'язане з волокнами, відростки коротші і фарбування інтенсивніше, особливо ядра. Замалювати препарат при великому збільшенні — об. 40, ок. 15. Спочатку зобразити волокна. Еластичні волокна повинні бути темнішими, проходити по одному та розгалужуватись. Колагенові потрібно замалювати у вигляді блідих смужок з поздовжньою штриховкою. Волокна повинні розміщуватись у різних напрямках і поміж ними потрібно намалювати клітини відповідної форми.

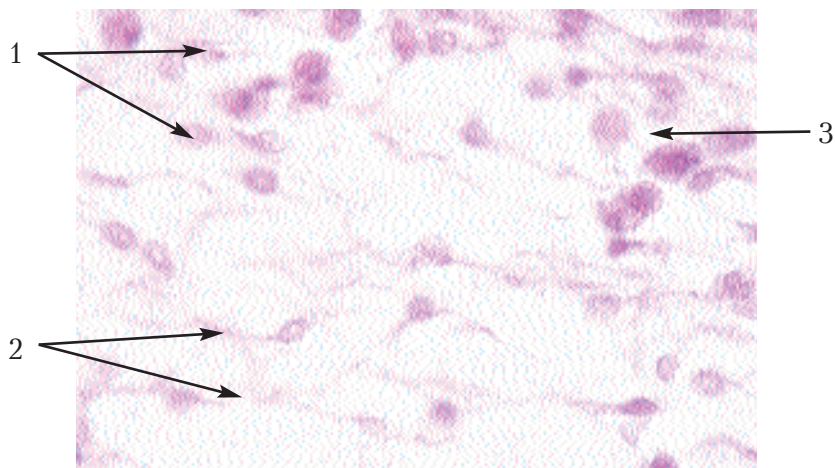


Рис. 18. Мезенхіма зародка свині.

Позначення: 1. Клітини мезенхіми (мезенхімоцити).

2. Їх відростки. 3. Гомогенна міжклітинна речовина.

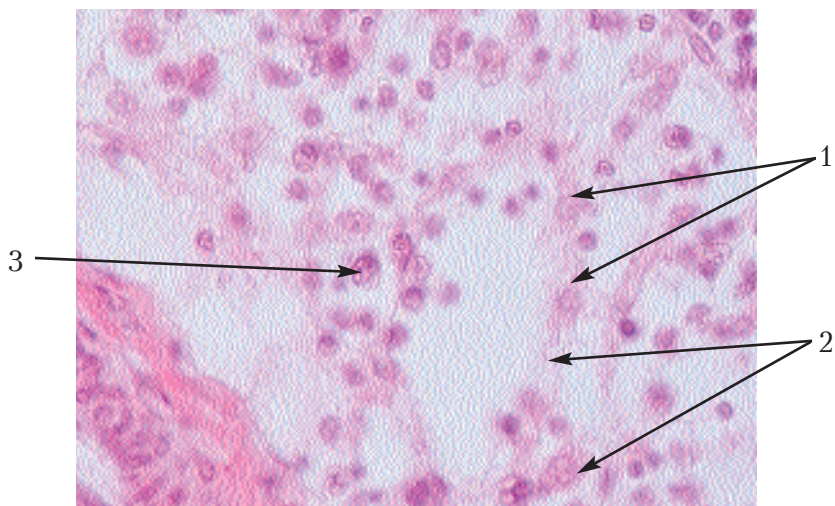


Рис. 19. Ретикулярна тканина лімфатичного вузла кішки.

Позначення: 1. Клітини ретикулярної тканини (ретикулоцити).

2. Їх відростки. 3. Лімфоцити.

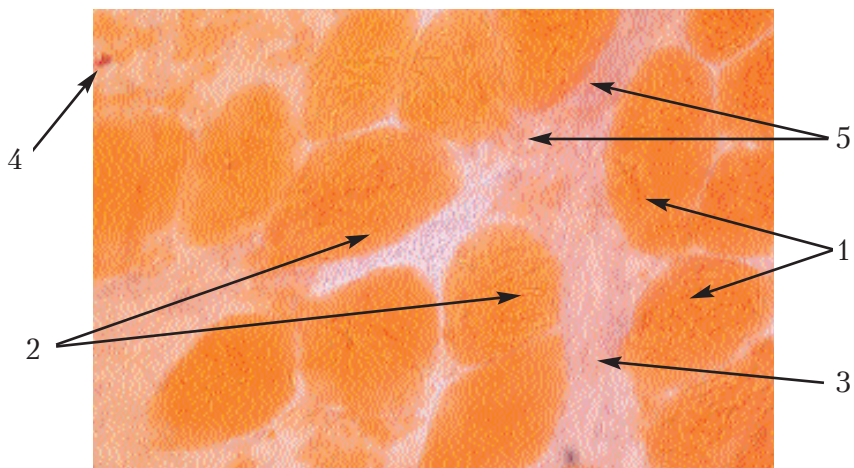


Рис. 20. Жирова тканина сальника кішки.

Позначення: 1. Жирові клітини (ліпоцити).

2. Жирові тільця. 3. Кровоносна судина.

4. Ядра фіброцитів. 5. Епітеліальні клітини.

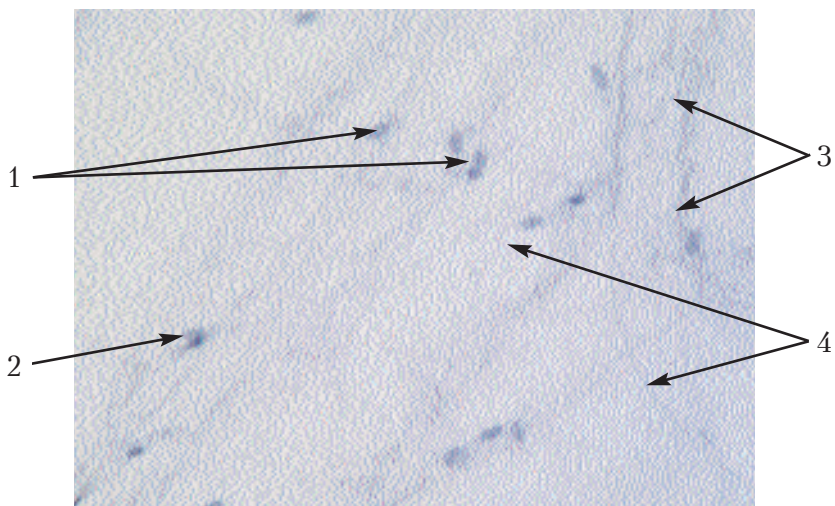


Рис. 21. Рихла сполучна тканина підшкірної клітковини кішки.

Позначення: 1. Фіброцити. 2. Гістіоцити.

3. Колагенові волокна. 4. Еластичні волокна.

Препарат 18. Щільна колагенова сполучна тканина сухожилка теляти (рис. 22).

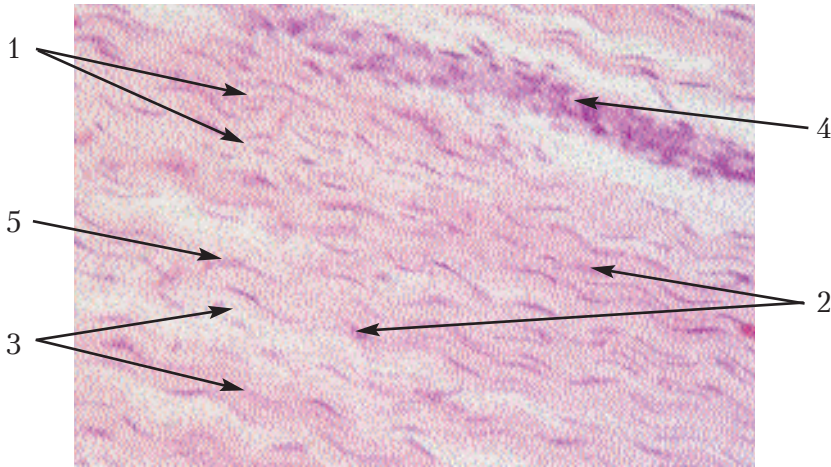


Рис. 22. Щільна сполучна колагенова тканина сухожилка теляти.

Позначення: 1. Пучки колагенових волокон. 2. Ядра крилатих клітин. 3. Прошарки рихлої сполучної тканини. 4. Капіляри. 5. Ядра фіброцитів рихлої сполучної тканини.

Судячи з назви, ця тканина відрізняється від рихлої сполучної тканини своїми фізичними властивостями. Компоненти розташовуються не розосереджено, а йдуть паралельно один одному, чи переплітаючись, формують більш складні щільні структури. В залежності від розташування волокон розрізняють оформлену і неоформлену щільну сполучну тканину. З цієї тканини побудовані сухожилля, зв'язки, деякі фасції, апоневрози м'язів, а зі змішаної сполучної тканини побудовані окістя й охрястя.

Ця тканина належить до оформлених сполучних тканин, і препарат готується, як правило, із сухожилків. Зрізи фарбуються гематоксиліном та еозином.

При малому збільшенні видно паралельно розташовані та забарвлені в рожевий колір пучки колагенових волокон.

Між пучками розташовані паличкоподібні ядра фіброцитів. Останні в цій тканині носять назву "крилаті клітини", цито-

плазму яких не видно тому, що вона витягнута тоненькою смужкою за ходом волокон і забарвлюється однотонно з ними.

Декілька таких тоненьких пучків колагенових волокон утворюють більший пучок, що відділяється від інших таких же пучків прошарками рихлої сполучної тканини, в якій проходять кровоносні судини.

При великому збільшенні необхідно розглянути пучки колагенових волокон, ядра крилатих клітин, прошарки рихлої сполучної тканини, все замальовати при великому збільшенні — об. 40, ок. 7. При замальовуванні потрібно чітко розмежувати пучки колагенових волокон і окремі волокна показати поздовжніми штрихами. Після цього замальовати клітини та рихлу сполучну тканину (рис. 22).

Кров

Кров ссавців

За своєю будовою і виконуваною функцією кров є особливим видом сполучної тканини, що складається з клітин і міжклітинної речовини.

Спеціалізована для виконання трофічних функцій. Клітинний склад крові, чи формені елементи — це **еритроцити, лейкоцити і кров'яні пластинки**. **Міжклітинна речовина** — це солом'яно-жовтого кольору прозора рідина, **плазма крові**. Джерелом утворення крові в ембріонів є мезенхіма, а також печінка на ранніх стадіях утробного життя. В дорослому організмі гемопоез відбувається за рахунок ретикулярної тканини, що приходить на зміну мезенхімі, з якої побудовані кістковий мозок, селезінка і вузлики.

Структура і кількість формених елементів у ссавців і птахів неоднакова і може змінюватися в зв'язку зі зміною внутрішнього обміну. Тому аналіз крові має велике клінічне значення при діагностиці різних хвороб.

Препарат 19. Мазок крові ВРХ (рис. 23).

Препарат являє собою мазок крові ВРХ, зафарбований гематоксиліном та еозином. При малому збільшенні все поле зо-

ру в мікроскопі займають червоні кров'яні тільця або еритроцити. Необхідно знайти таку ділянку, де вони будуть розташовані не дуже густо. Таку ділянку треба поставити в центрі поля зору. Розглядаючи цю ділянку при великому збільшенні, потрібно знайти круглі, приблизно однакової форми еритроцити. Внаслідок недоліків фіксації та фарбування еритроцити легко змінюють свою форму. Отже, це клітини, яких у нормі в крові не буде, тому їх малювати не потрібно. Повертаючи мікрогвинт мікроскопа, легко переконатись у тому, що цитоплазма еритроцита в центральній частині світліша, бо клітина в центрі тонша, ніж по краях, тобто має форму двояковвігнутого диска. На рисунку потрібно зобразити 5–6 еритроцитів так, як їх видно на препараті. Після цього знайти декілька лейкоцитів, що належать до різних типів гранулоцитів та агранулоцитів. Перш за все, вони відрізняються від еритроцитів наявністю ядра, тому їх легко виявити при малому збільшенні та детально розглянути і замалювати при великому збільшенні. Легко визначити лімфоцити, які мають дуже велике ядро, що займає майже всю поверхню клітини. Залежно від величини клітини можна відрізнити малий, середній та великий лімфоцити. Не важко виявити наявність нейтрофілів — їх цитоплазма забарвлена в блакитний або фіолетовий кольори, має дуже дрібну зернистість. Найчастіше в полі зору мікроскопа зустрічаються клітини з ядром, яке ніби складається з окремих сегментів — це сегментоядерні нейтрофіли. Значно рідше зустрічаються паличкоядерні нейтрофіли. Вони мають ядро видовженої форми. Надзвичайно рідко можна зустріти клітини з круглим ядром — юні нейтрофіли. Як правило, серед 20–30 гістологічних препаратів крові в нормі обов'язково спостерігаються клітини досить великих розмірів. Характерною їх ознакою є наявність у цитоплазмі досить великих зерен — гранул рожевого кольору. Ядро найчастіше посегментоване — це сегментоядерні еозинофіли. Майже ніколи не виявляються на гістологічних препаратах крові здорових тварин базофіли, дуже рідко спостерігаються моноцити та кров'яні пластини.

Замалювати при великому збільшенні — об. 40, ок. 15 (рис. 23).

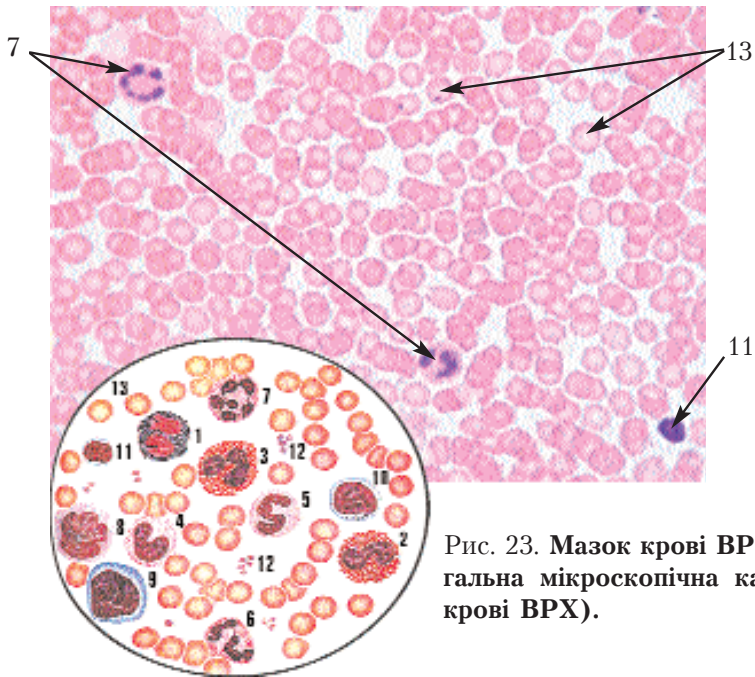


Рис. 23. Мазок крові ВРХ (загальна мікроскопічна картина крові ВРХ).

Позначення: 1. Сегментоядерний базофіл. 2. Паличкоядерний еозинофіл. 3. Сегментоядерний еозинофіл. 4. Юний нейтрофіл. 5. Паличкоядерний нейтрофіл. 6 і 7. Сегментоядерні нейтрофіли. 8. Моноцит. 9. Великий лімфоцит. 10. Середній лімфоцит. 11. Малий лімфоцит. 12. Кров'яні пластинки. 13. Еритроцити.

Кров птахів

У птахів кров'яні клітини є типовими клітинами — **тромбоцитами**, тому що мають ядра. Еритроцити — овальної форми, мають слабобазофільну цитоплазму і паличкоподібні ядра.

Препарат 20. Мазок крові качки (рис. 24).

Препарат являє собою мазок крові качки, зафарбований гематоксиліном та еозином.

При малому збільшенні видно у великій кількості овальної форми рожевого кольору клітини з витягнутими ядрами — еритроцити. Необхідно вибирати таку ділянку, де вони розташо-

вані не дуже густо і не затіняють одна одну. Таку ділянку поставити в центрі поля зору.

Розглядаючи препарат при великому збільшенні, можна вивчити еритроцити, які мають більшу величину, ніж у ссавців. На рисунку, в першу чергу, потрібно зобразити еритроцити в кількості 5–7, між ними замалювати кілька тромбоцитів. Останні є значно меншими від еритроцитів, округлі, мають ядра та розташовуються групами.

Потім (краще при малому збільшенні) потрібно знайти та замалювати декілька лейкоцитів. Вони легко відрізняються меншими розмірами, округлою формою і в цілому відповідають тим же характеристикам, що й у ссавців. Виняток складають клітини, що мають зернистість у вигляді паличок — *псевдоеозинофіли*.

Замалювати препарат при великому збільшенні — об. 40, ок. 15 (рис. 24).

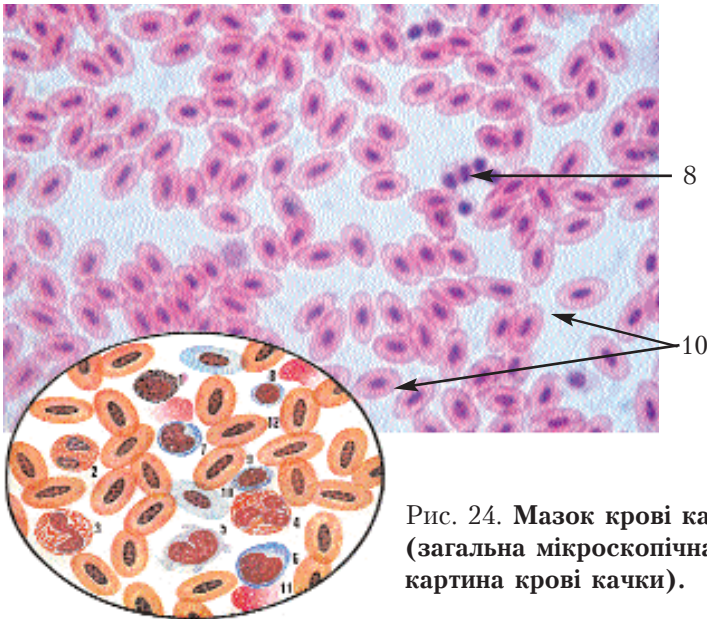


Рис. 24. Мазок крові качки (загальна мікроскопічна картина крові качки).

Позначення: 1. Базофіл. 2. Сегментоядерний еозинофіл. 3. Паличкоядерний псевдоеозинофіл. 4. Сегментоядерний псевдоеозинофіл. 5. Моноцит. 6. Великий лімфоцит. 7. Середній лімфоцит. 8. Малий лімфоцит. 9. Тромбоцит. 10, 11, 12. Еритроцит.

Загальна характеристика хрящової тканини

Хрящова тканина відноситься до опорних тканин і в зв'язку з цим характеризується щільною міжклітинною речовиною і клітинами, що не мають відростків і розташовуються поодинокі. В залежності від характеру міжклітинної речовини, мікроструктури хрящової тканини та її фізіологічні здібності неоднакові. Розрізняють **гіаліновий, еластичний і волокнистий** хрящі. Хрящ розвивається з мезенхіми. Розрізняють два види росту хрящової тканини — **інтерстиціальний і апозиційний**.

Гіаліновий хрящ

Ця тканина витримує великий опір на стискання, але легко ламається. Він є найбільш розповсюдженим в організмі. З гіалінового хряща побудований майже цілком хрящовий кістяк зародка. В дорослому організмі він покриває суглобні поверхні кісток, з нього побудовані хрящі трахеї, бронхів, носової перегородки, реберні хрящі, більшість хрящів гортані.

Препарат 21. Гіаліновий хрящ ребра кролика (рис. 25).

Препарат являє собою зріз гіалінового хряща трахеї, зафарбованого гематоксиліном та еозином.

При малому збільшенні видно, що зовні хрящ вкритий перихондром (охрястям), побудованим зі щільної сполучної тканини, яка без різких границь переходить у хрящову тканину. Між паралельно розташованими волокнами знаходяться клітини. Гіаліновий хрящ багатий на проміжну речовину, яка знаходиться між хрящовими клітинами — **хондроцитами**. Хондроцити мають округлу або овальну форму, не мають відростків чи гострих кутів.

При великому збільшенні добре видно хондроцити та проміжну речовину. Зовнішня границя кожної клітини являє собою ущільнену проміжну речовину і називається "капсулою". Між останньою та поверхнею клітин інколи внаслідок втрати води під час виготовлення препарату утворюється простір — хрящова порожнина. Остання може бути і без клітини, оскільки

вона інколи випадає під час виготовлення зрізу на мікромомі. У клітинах видно цитоплазму і ядра. Інколи в одній клітині спостерігаються два ядра, що є однією зі стадій мітозу, внаслідок якого всередині однієї хрящової порожнини може бути не одна, а декілька клітин, так званих "ізогенних груп". Проміжна речовина однорідна, хоч у ній розміщені колагенові волокна, які невидимі у світловий мікроскоп через однаковий показник заломлення світла з основною речовиною — *хондромукоїдом*. Основна речовина має властивість забарвлюватись базофільно. Навколо клітин, а особливо навколо ізогенних груп помітне більш темне забарвлення речовини, яка разом з хондроцитами або ізогенними групами утворює так звані "хрящові шари". Розташовані між останніми світлі проміжки носять назву "хрящових перекладин", або "хрящових балок".

Замалювати при великому збільшенні — об. 40, ок. 15. Спочатку зобразити хрящові клітини, потім замалювати хрящову речовину. З поверхні зобразити охрястя (рис. 25).

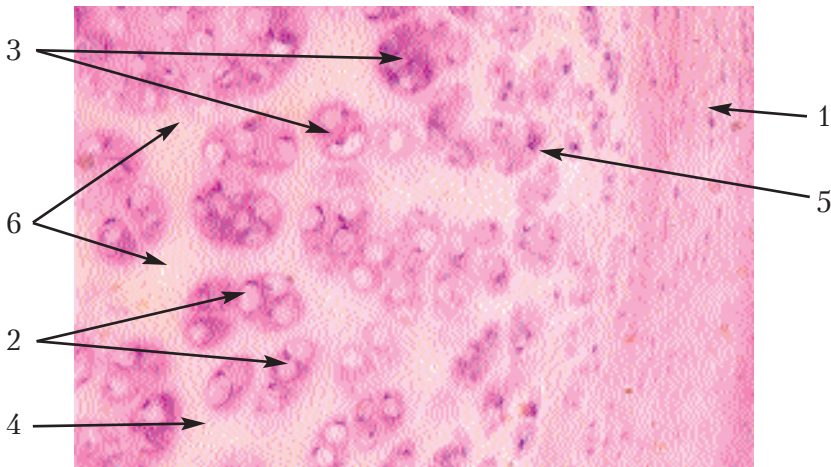


Рис. 25. Гіаліновий хрящ ребра кролика.

Позначення: 1. Охрястя (перихондр). 2. Хондроцити.

3. Ізогенні групи. 4. Проміжна речовина. 5. Хрящові шари.

6. Хрящові перекладини (балки).

Еластичний хрящ

Цей хрящ складається з таких же клітин і такої ж міжклітинної речовини, як і гіаліновий, але разом з цим, він пронизаний сіткою еластичних волокон. Еластичний хрящ входить до складу тих органів, що деформуються. З еластичної хрящової тканини побудовані вушна мушля, частково хрящі гортані, задні частини м'якушевих хрящів копита.

Препарат 22. Еластичний хрящ вушної раковини ВРХ (рис. 26).

Препарат являє собою вертикальний зріз хрящового щитка вушних м'язів великої рогатої худоби, зафарбованого орсеїном, який є специфічним реактивом на еластичні волокна.

При малому збільшенні хрящова тканина відрізняється від оточуючих тканин клітинами округлої форми і наявністю сітки інтенсивно забарвлених еластичних волокон.

При великому збільшенні необхідно розглянути не центральну частину еластичного хряща, де зафарбування дуже інтенсивне, а ближче до поверхні, де добре видно окремі еластичні волокна. Вони утворюють сітку, петлі якої орієнтовані у вертикальному напрямі. Поміж петлями видно однорідну основну речовину, в якій розміщуються певної форми клітини. Останні іноді лежать по дві і більше, утворюючи ізогенні групи.

Замалювати препарат при великому збільшенні — об. 40, ок. 15. Спочатку зобразити клітини з ядрами, потім загальний фон основної речовини і лише після цього сітку інтенсивно забарвлених еластичних волокон (рис. 26).

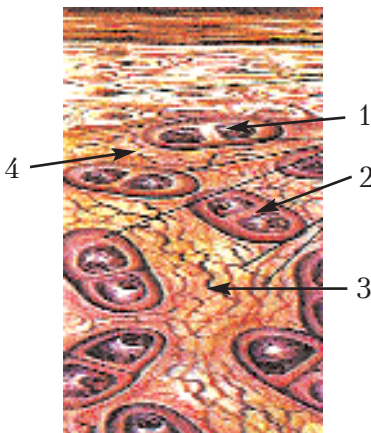


Рис. 26. Еластичний хрящ вушної раковини ВРХ.

Позначення: 1. Хондроцити. 2. Ізогенні групи. 3. Еластичні волокна. 4. Основна речовина.

Волокнистий хрящ

Препарат 23. Волокнистий хрящ міжхребцевого диска теляти (рис. 27).

Препарат являє собою зріз через міжхребцевий хрящ, зафарбований гематоксиліном і еозином.

При малому збільшенні помітно почергово розміщені світлі і темні смуги. Одні є характерною для гіалінового хряща проміжною речовиною і містять дещо витягнуті хрящові клітини, інші — пучками колагенових волокон, в яких видно ядра фіброцитів. Таким чином, волокнистий хрящ поєднує в собі гіаліновий хрящ та щільну сполучну тканину.

При великому збільшенні вказані структури буде видно у великих розмірах. Замалювати препарат при великому збільшенні — об. 40, ок. 15 — і вказати пошарове розміщення щільної сполучної тканини та гіалінового хряща (рис. 27).

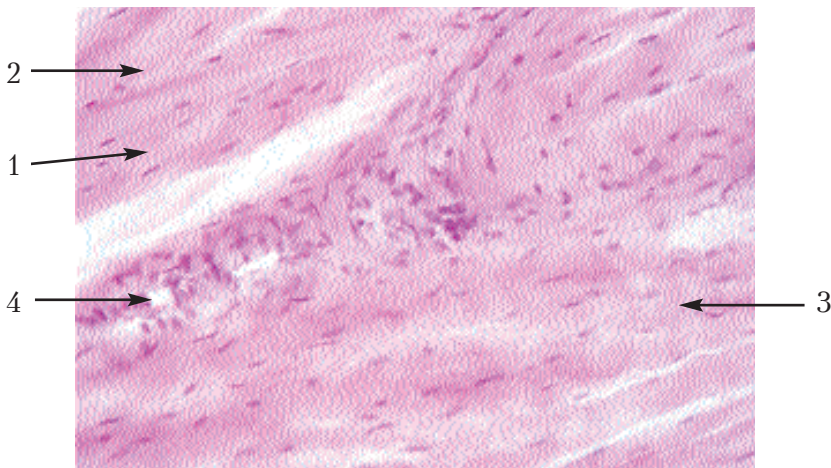


Рис. 27. Волокнистий хрящ міжхребцевого диска теляти.

Позначення: 1. Хрящові клітини. 2. Проміжна речовина, характерна для гіалінового хряща. 3. Ядра фіброцитів. 4. Проміжна речовина, характерна для щільної сполучної тканини.

Загальна характеристика кісткової тканини

Філогенетично кісткова тканина є більш молодшою, ніж хрящова, і більш спеціалізованою для виконання опорних функцій. З'являється вона у філогенезі лише в хребетних і відрізняється від хряща не тільки кальцинуванням, але й мікроскопічною структурою, що забезпечує одночасно міцність і легкість.

Розвивається кісткова тканина з мезенхіми. В залежності від ступеня диференціації розрізняють два види кісткової тканини — **грубоволокнисту** і **пластинчасту**, що відрізняються одна від одної гістологічною будовою. Як і будь-яка сполучна тканина, кісткова складається з клітин і міжклітинної речовини.

Кісткові клітини чи **остеоцити** — плоскоовальної форми, мають відростки, часто розгалужені, за допомогою яких у молодому віці з'єднуються в синцитій, а потім, можливо, відростки стають коротшими і синцитій розривається. Остеоцити з відростками розташовуються в кісткових порожнинах і каналцях, як у футлярах. Між поверхнею клітин і стінок порожнин і каналців є вузькі щілини, заповнені міжклітинною рідиною, що приносить клітинам і їх відросткам кисень і продукти живлення.

Міжклітинна речовина складається з волокон, аморфної речовини і кісткового апатиту.

Пластинчаста кісткова тканина відрізняється від грубоволокнистої закономірністю розташування структур. Міжклітинна речовина в цій тканині розташовується шарами, у вигляді пластинок, між якими всередині знаходяться остеоцити. Розташування волокон, клітин, кісткових пластинок у цілому, а також побудованих із них більш великих структур, пов'язано з механічними умовами, відповідає напрямкам стискання і розтягування кістки. Основна структурна одиниця пластинчастої кістки — **остеон**, що складається із системи **гаверсових** пластинок.

Кістяк вищих хребетних побудований із пластинчастої кісткової тканини. В анатомічній будові розрізняють **компактну** і **губчасту кісткову речовину**. З першої побудовані діафізи трубчастих і поверхневі шари плоских кісток, а з другої —

епіфізи трубчастих кісток, середні шари плоских, а також короткі і змішані кістки.

Препарат 24. Поперечний зріз компактної речовини трубчастої кістки теляти (рис. 28).

Препарат являє собою поперечний зріз декальцинованої трубчастої кістки, зафарбованої за Шморлем.

При малому збільшенні видно отвори поперечних зрізів гаверсових каналів. У більшості з них залишилися тканини судин та нервів, забарвлені в темно-коричневий колір. Навколо гаверсових каналів розташовані концентричні нашарування кісткової речовини, які звуться гаверсовими системами пластинок. Ці пластинки відрізняються одна від одної рядами темних крапок, що являють собою кісткові порожнини, тобто футлярами, в яких знаходяться остецити. Оскільки в кожній пластинці кісткові порожнини розташовуються в одній площині, то в гаверсовій системі буде стільки кісткових пластинок, скільки в ній є рядів кісткових порожнин. Між гаверсовими системами кісткова речовина утворює вставні системи пластинок, які, розташовуючись в різних напрямках, заповнюють проміжки між ними. Тут теж видно кісткові порожнини, кількість яких відповідає кількості пластин вставних систем. На зовнішній (випуклій) і внутрішній (ввігнутій) поверхнях кісток кісткові пластинки розміщуються паралельно до поверхні. Крім гаверсових каналів, є ще радіальні канали, фолькманові, що їх з'єднують. Розглядаючи при великому збільшенні кісткові порожнини, можна побачити дуже тоненькі кісткові каналці, що поєднують між собою ці смужки. У каналцях живої кістки знаходяться відростки кісткових клітин.

Замалювати препарат при малому збільшенні — об. 8, ок. 15. Зафарбувати фон рисунка і короткими штришками показати кісткові порожнини. Спочатку потрібно замалювати зовнішню та внутрішню загальні системи пластинок, а потім гаверсову і вставну (рис. 28).

Препарат 25. Поздовжній зріз компактної речовини трубчастої кістки теляти (рис. 29).

Препарат являє собою поздовжній зріз діафіза трубчастої кістки, декальцинованої та зафарбованої за Шморлем.

При малому збільшенні видно у поздовжньому розрізі гаверсові канали, які розміщуються у поздовжньому напрямі. Через це вони потрапляють у зріз не на всьому шляху. Діаметр їх також неоднаковий. У деяких місцях видно розгалуження та анастомози гаверсових каналів. На деяких препаратах можна побачити радіальні канали, що поєднують гаверсові канали із зовнішньою та внутрішньою поверхнями кістки.

Паралельно до гаверсових каналів розміщуються ряди темних кружечків. Це гаверсові системи пластинок. Кожен кружечок являє собою кісткову порожнину, в якій за життя кістки розміщуються кісткові клітини. Вони знаходяться у кожній пластинці в одній площині, і тому кількість їх рядів відповідає кількості пластинок. Крім гаверсових систем, є ще вставні системи, а також зовнішні та внутрішні загальні системи. На поздовжньому зрізі кістки орієнтація в цих системах також буде поздовжньою, тому їх відрізнити від гаверсових систем нелегко. Тільки знаючи, як ці системи розміщуються, їх можна знайти на препараті та на рисунку. Так, вставні системи розміщуються між гаверсовими, а зовнішня і внутрішня — на відповідних поверхнях.

Замальовати препарат при малому збільшенні — об. 8, ок. 15.

Розпочати замальовування з контурів гаверсових каналів, потім рівномірно зафарбувати фон усієї кісткової речовини і короткими штришками замальовати кісткові порожнини, показавши розміщення різних систем пластинок (рис. 29).

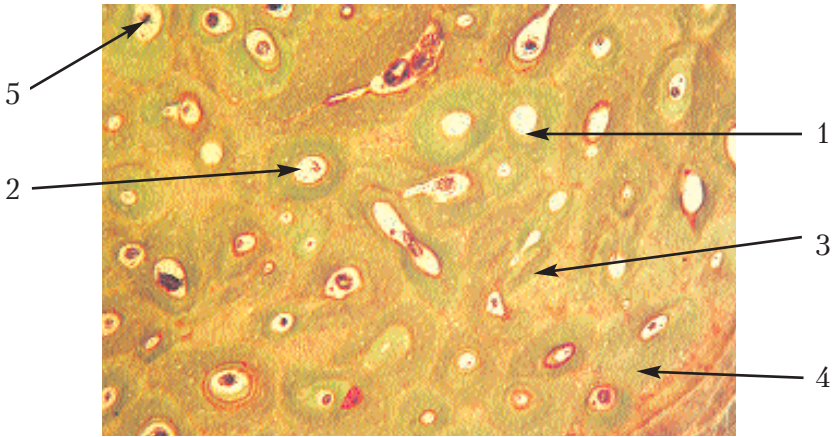


Рис. 28. Поперечний зріз компакної речовини трубчастої кістки теляти.

Позначення: 1. Гаверсовий канал. 2. Гаверсова система пластинок. 3. Вставна система пластинок. 4. Зовнішня загальна (генеральна) система пластинок. 5. Внутрішня загальна (генеральна) система пластинок.

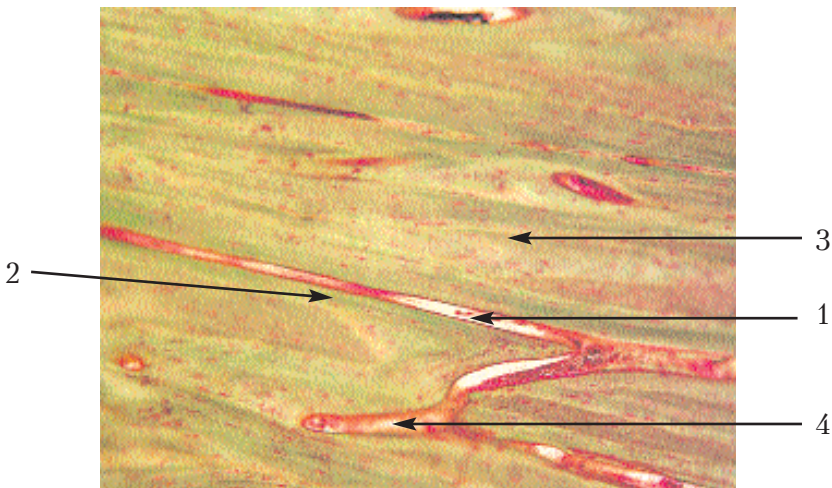


Рис. 29. Поздовжній зріз компакної речовини трубчастої кістки теляти.

Позначення: 1. Гаверсовий канал. 2. Гаверсова система пластинок. 3. Вставна система пластинок. 4. Фолькманові канали.

Розвиток кістки (остеогенез)

Будучи похідною мезенхіми, кісткова тканина розвивається по-різному. Розрізняють два типи розвитку кістки: **на місці ембріональної сполучної тканини і на місці хряща**. За першим типом розвиваються сполучнотканинні чи покривні кістки, до яких відносяться більшість кісток черепа і частина ключиці. У цьому випадку, минаючи хрящову стадію, настає кальцинування сполучнотканинної закладки майбутньої кістки.

Енхондральний розвиток кістки. Розвиток кістки на місці хряща проходить такі ж стадії, як і розвиток на місці сполучної тканини, але має свої особливості. До початку розвитку є хрящова тканина такої форми, як майбутня кістка. У цьому процесі кісткова тканина розвивається як на поверхні хряща, так і всередині. У зв'язку з цим, розрізняють *перихондральне скостеніння*, що відбувається навколо хряща, на його поверхні, і *енхондральне скостеніння* — всередині хряща. При енхондральному остеогенезі охрястя востає в середину хряща і тягне за собою кровоносні судини, в результаті чого утворюється кісткова брунька, що дає початок губчастій речовині кістки. Між нею і хрящовою тканиною видно реакцію хряща.

Препарат 26. Енхондральний розвиток трубчастої кістки зародка свині (рис. 30).

Препарат являє собою поздовжній розріз преформованої хрящем трубчастої кістки зародка, зафарбований гематоксиліном та еозином.

Неозброєним оком можна побачити контури кістки і розрізнити епіфіз та діафіз. Помітне і різне забарвлення їх, пов'язане з розвитком тканин. Ці структури можливо роздивитись за допомогою окуляра, перевернувши його верхньою лінзою до препарату впритул.

При малому збільшенні спочатку потрібно роздивитись епіфіз та впевнитись у тому, що він побудований з гіалінового хряща. Пересуваючи препарат у бік діафіза, потрібно знайти місце, де буде чітка межа між хрящем та кістковою тканиною, що розвивається. Ця межа повинна залишатись у полі зору. За-

малювати при малому збільшенні — об. 8, ок. 15. Спочатку необхідно зобразити нормальний гіаліновий хрящ. Потім знайти і послідовно замалювати наступні зони: зону нормального хряща, яка знаходиться на певній відстані від кістки, що розвивається, у напрямі до останньої вона замінюється зоною розмноження. Тут хрящові клітини швидко поділяються, плоскі за формою, розташовані рядами, що нагадують монетні стовпчики. Ще ближче до кістки є зона набухання, характерна тим, що хондроцити набухають у зв'язку з їх дегенерацією, викликану розвитком, перш за все, перихондральної кістки у вигляді манжети. Потім йде зона руйнування хряща, де видно тільки невеликі ділянки хрящової тканини, між якими відбувається розвиток кісткової тканини у вигляді інтенсивно забарвлених клітинних перекладин та світлих ділянок, що є зачатками кісткового мозку.

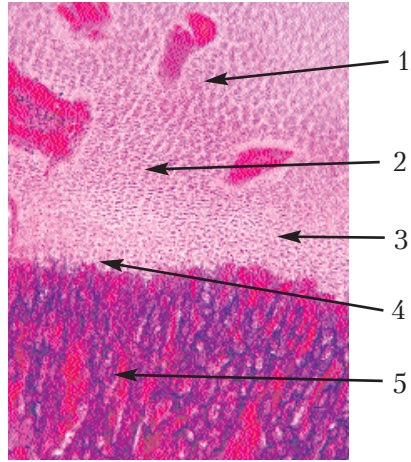


Рис. 30. Енхондральний розвиток трубчастої кістки зародка свині.

Позначення: 1. Нормальний гіаліновий хрящ. 2. Зона проліферації. 3. Зона набухання. 4. Зона деструкції. 5. Кісткова тканина, що розвивається.

Загальна характеристика м'язової тканини

Характерною властивістю даної групи тканин є здатність їх до скорочення. Крім основної функції (скорочення) змінювати форму того органа, до якого входить м'язова тканина, вона забезпечує ще одну надзвичайно важливу функцію — здатність до руху. Тільки в цій групі є розвинені спеціальні органели — міофіламенти, які агрегуються у міофібрили, а потім у м'язові волокна. М'язова тканина виконує функцію підтримання константи температурного режиму, а також забезпечує певну гемо-

динаміку рідкого середовища організму. М'язову тканину поділяють на поперечносмугасту, що складається з волокон, які мають поперечну смугастість, і гладеньку, в якій такої смугастості немає. Крім цих, найбільш поширених в організмі м'язових тканин, ще є серцева м'язова тканина, міоепітеліальні клітини і скоротливі елементи оболонок ока. Загальною морфологічною ознакою всіх цих тканин є наявність органоїдів скорочення — міофібрил за рахунок їхніх складових елементів — м'язових протофібрил. Протофібрили побудовані з різних фібрилярних білків, молекули яких, рухаючись чи скручуючись, викликають скорочення всієї клітини.

Гладенька м'язова тканина характерна тим, що побудована з клітин, здатних до скорочення. Вона входить до складу м'язових оболонок внутрішніх органів та кровоносних судин. Розвивається гладенька м'язова тканина із мезенхіми за рахунок розмноження та ущільнення її клітин.

Поперечносмугаста м'язова тканина побудована не з клітин, а з волокон, в яких видно поперечну смугастість, чергування темних і світлих поперечних смужок. З цієї тканини побудована скелетна мускулатура, яка скорочується самовільно. Поперечносмугасте м'язове волокно, що є структурним елементом цієї тканини, має велику довжину, яка сягає за межі мікроскопічних величин. Скоротливим елементом м'язового волокна є міофібрили, що розміщуються в середині волокна, паралельно до його осі. Міофібрили складаються з однакової довжини темних і світлих ділянок — ізотропних та анізотропних дисків, що чергуються між собою. Скорочується м'язове волокно за рахунок ковзання двох видів протофібрил відносно одна до одної. Розвивається поперечносмугаста м'язова тканина з мезодерми, а саме — з її міотомів. У процесі генезу вона проходить три стадії: 1) міобластичну; 2) м'язових трубочок; 3) м'язових волокон.

За **гістогенетичною класифікацією** розрізняють такі групи: соматична, целомічна, вісцеральна, нервальна, ектодермальна.

Гладенька м'язова тканина

Ця тканина характерна тим, що складається з клітин, здатних скорочуватися. Вона входить до складу м'язових оболонок внутрішніх органів і кровоносних судин. Скорочення її відбувається мимоволі. З'єднуються клітини між собою трьома способами:

1) за допомогою цитоплазматичних містків, у середніх частинах яких, як і в епітелії, є органоїди з'єднання клітин — десмосоми;

2) за допомогою мережі ретикулінових волокон, що переходять з однієї клітини на іншу;

3) волокнистими елементами сполучної тканини.

Розвивається гладенька м'язова тканина з мезенхіми за рахунок розмноження й ущільнення її клітин.

Препарат 27. Гладенька м'язова тканина сечового міхура кішки (рис. 31).

Препарат виготовлений шляхом розрізу стінки сечового міхура, зафарбованого гематоксиліном та еозином. При малому збільшенні потрібно знайти поздовжній розріз клітин гладенької м'язової тканини, де добре помітне рожеве забарвлення волокнистих структур з паличкоподібними ядрами.

При великому збільшенні, повертаючи мікрометричний гвинт мікроскопа, детально розглянути довгі та тонкі клітини, що тісно прилягають одна до одної.

Вони мають паличкоподібні ядра та закінчуються гострими кінцями, які знаходяться у проміжках між двома сусідніми клітинами.

Замалювати препарат при великому збільшенні — об. 40, ок. 15. На рисунку зобразити кілька прилеглих одна до одної гладеньких м'язових клітин. Після цього знайти поперечний зріз клітин та замалювати їх також при великому збільшенні. Потрібно мати на увазі, що гістологічна картина в останньому випадку залежить від того, де проходить розріз, тобто всередині клітини може бути видно ядро, а може бути видно і без'ядерну зону м'язової клітини (рис. 31).

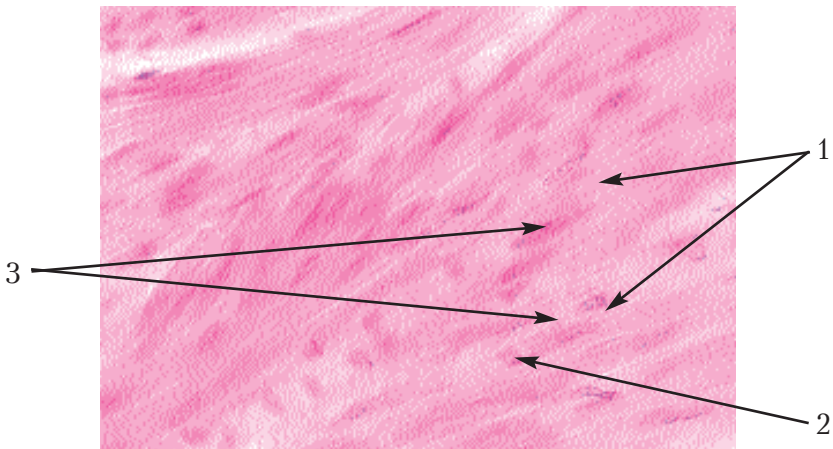


Рис. 31. Гладенька м'язова тканина сечового міхура кішки.

Позначення: 1. М'язові клітини. 2. Їх цитоплазма.
3. Ядро.

Поперечносмугаста м'язова тканина

Цей вид м'язової тканини складається не з клітин, а з волокон, в яких видно поперечну смугастість, тобто чергування темних і світлих поперечних дисків. З цієї тканини побудована скелетна мускулатура. Поперечносмугасте м'язове волокно, що є структурним елементом цієї тканини, має велику довжину, що виходить за межі мікроскопічних величин. Скорочувальним елементом м'язового волокна є міофібрили, що розташовуються в середині волокна паралельно його осі. Міофібрили складаються з однакової довжини темних і світлих ділянок, що чергуються між собою — **ізотропних** і **анізотропних дисків**. Скорочується м'язове волокно за рахунок ковзання двох видів скоротливих міофіламентів один по одному.

Розвивається поперечносмугаста тканина з мезодерми, саме з її міотомів. У процесі генезу проходить **три стадії**:

- 1) міобластична;
- 2) м'язові трубочки;
- 3) м'язові волокна.

Препарат 28. Поперечносмугаста м'язова тканина язика кішки (рис. 32).

Препарат являє собою зріз м'яза язика, зафарбований гематоксиліном і еозином.

При малому збільшенні видно темні тяжі — м'язові волокна, а також накопичення неправильної форми багатогранників із закругленими кутами — ті ж волокна в поперечному розрізі.

Для замальовування потрібно вибрати ділянку, де волокна потрапили в зріз у поздовжньому та поперечному напрямках і, розглядаючи це місце при великому збільшенні, перш за все, необхідно добитися, щоб у волокнах, які знаходяться в поздовжньому розрізі, було видно поперечну смугастість. Для цього іноді потрібно трохи затемнювати поле зору за допомогою діафрагми. На поверхні волокон видно овальної форми ядра, а між волокнами у великій кількості знаходиться сполучна тканина. В деяких місцях волокна мають поздовжню смугастість, що пояснюється наявністю міофібрил. Спочатку потрібно замальовувати контури волокон, потім їх поперечну смугастість у вигляді тонких, густорозміщених та паралельних ліній. Після

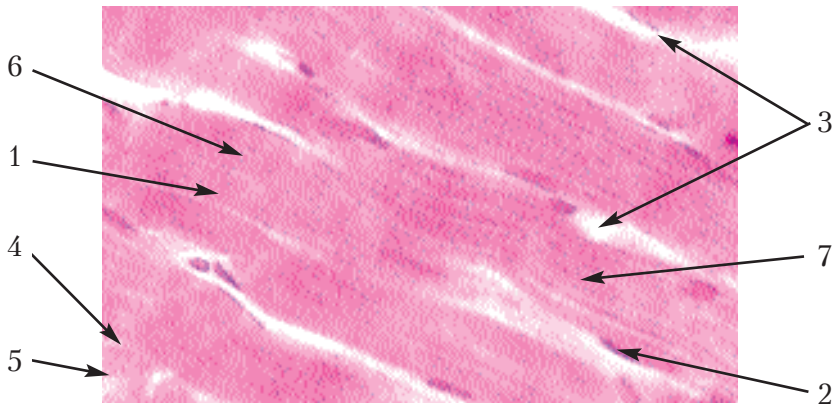


Рис. 32. Поперечносмугаста м'язова тканина язика кішки.

Позначення: 1. М'язове волокно. 2. Його ядра. 3. Сполучна тканина. 4. Поперечний зріз м'язового волокна. 5. М'язові поля. 6. Поперечна смугастість. 7. Поздовжня смугастість.

цього показати ядра, а між волокнами сполучну тканину. Зобразити чотири-п'ять таких волокон у поздовжньому зрізі.

Для вивчення м'язового волокна в поперечному зрізі потрібно вибрати найбільш світле волокно і не змішувати окремі волокна з їх пучками. Форма волокон, як зазначалось вище, є неправильно багатогранною і по периферії розташовуються ядра, які не слід змішувати з ядрами клітин сполучної тканини, розташованої між волокнами. Повертаючи мікрогвинт, можна бачити світлі проміжки всередині волокон, що розділяють площину поперечного зрізу на м'язові поля.

Замалювати при великому збільшенні — об. 40, ок. 15 — декілька м'язових волокон у поздовжньому та поперечному зрізах (рис. 32).

Загальна характеристика нервової тканини

Нервова тканина — це високоспеціалізована тканина, з якої побудована вся нервова система. Нервова тканина характеризується здатністю сприймати, проводити і передавати збудження. З неї побудована нервова система, що зв'язує окремі частини організму в єдине ціле, а організм — із навколишнім середовищем. У центральній нервовій системі вона утворює сіру та білу речовини головного та спинного мозку, у периферичній — ганглії, нерви, нервові закінчення. Нервова тканина має здатність сприймати подразнення із зовнішнього та внутрішнього середовищ, а також виробляти, проводити та передавати імпульси, організовувати відповідні реакції. Ці властивості нервової тканини виявляються в основній функції нервової системи: регуляції і координації діяльності різних тканин, органів і систем організму. Розвивається нервова тканина з нейроектодерми. З неї утворюється спочатку нервова пластинка, а потім нервова трубка. Будова нервової тканини в різних ділянках нервової системи є різною, але скрізь вона побудована з нейронів та нейроглії. Нервова клітина називається **нейроном**, що разом із своїми відростками і кінцевими розгалуженнями є

структурними і функціональними елементами нервової тканини та здатні до вироблення та проведення нервового імпульсу.

Нейроглія побудована з клітин, які виконують опорну та трофічну функції.

Нервова діяльність людини і тварин представляє сукупність різноманітних рефлексів. **Рефлекс** — відповідь на подразнення за участю нервової системи. Шлях нервового імпульсу від периферії в мозок і зворотний сигнал до робочого органа називається **рефлекторною дугою**. Зачатком нервової системи, а разом з цим і джерелом розвитку нервової тканини в зародка є нервова трубка.

Нервові клітини

За величиною нейрони відносяться до досить великих структур — від 7 до 50 мкм. Однак їхня величина є непостійною, що пов'язано з інтенсивністю синтезу білків і ліпідів, а також із вмістом води. За формою і кількістю відростків нейрони розділяються на групи:

- 1) уніполярні;
- 2) псевдоуніполярні;
- 3) біполярні;
- 4) мультиполярні.

Відросток нейрону, по якому нервовий імпульс йде в центральну нервову систему, називається **аксоном**, а відростки нейронів, що йдуть на периферію і формують нервові закінчення, називаються **дендритами**.

Препарат 29. Мультиполярні нервові клітини спинного мозку собаки (рис. 33).

Препарат являє собою поперечний зріз спинного мозку, зафарбований за допомогою різних методів, більшою частиною імпрегнований сріблом.

Розглядаючи препарат неозброєним оком, можна побачити в його центральній частині більш інтенсивно зафарбовану ділянку, яка за формою нагадує метелика з розправленими крилами. Це так звана "сіра речовина", характерна наявністю нер-

вових клітин — нейронів, невронів. Потрібно звернути увагу на те, що один кінець кожного з крил цього метелика більш тонкий, а інший — товщий. Це розрізані впоперек стовпи сірої речовини.

При малому збільшенні потрібно розглянути весь препарат, уточнити форму сірої речовини і поставити в центр поля зору один із більш товстих стовпів сірої речовини. Ця частина сірої речовини значно багатша нервовими клітинами, які за кількістю відростків є мультиполярними.

При великому збільшенні — об. 40, ок. 15 — необхідно розглянути та замалювати декілька нейронів з відростками.

У нейроплазмі нейронів знаходяться світлі округлі або овальні ядра з ядерецями. В тих випадках, коли один із відростків спостерігається на великій відстані і не розгалужується, можна з упевненістю сказати, що це — нейрит (аксон) (рис 33).

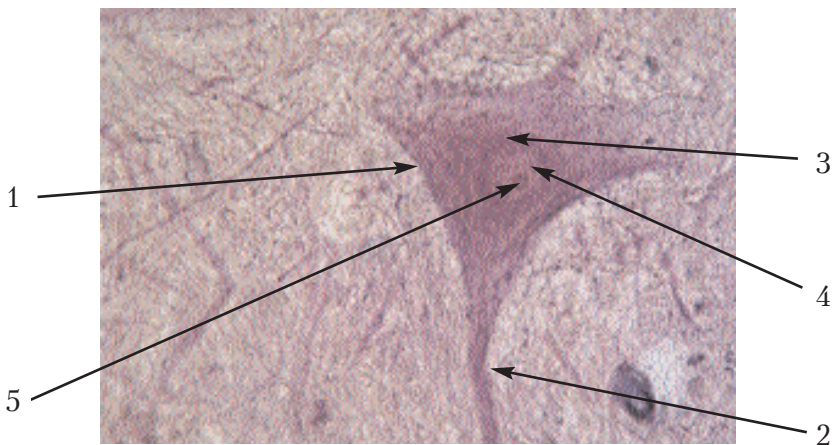


Рис. 33. Мультиполярні нервові клітини спинного мозку собаки.

Позначення: 1. Тіло нейрона. 2. Його відростки.
3. Нейроплазма. 4. Ядро. 5. Ядерце.

Нервові волокна

Нервові волокна — це довгі відростки нервових клітин з їхніми оболонками — **аксони** (вони можуть бути нейритами і дендритами, в залежності від напрямку нервового імпульсу).

Розрізняють дві групи нервових волокон — м'якотні і безм'якотні.

М'якотні нервові волокна

Характерною особливістю м'якотних нервових волокон є наявність м'якотної оболонки, що містить речовину — **мієлін**. Ці волокна складають соматичні нерви і провідні шляхи центральної нервової системи.

Препарат 30. М'якотні нервові волокна сідничного нерва жаби (рис. 34).

Препарат являє собою розщеплені пучки м'якотних нервових волокон, забарвлених осмієвою кислотою.

При малому збільшенні потрібно вибрати таку ділянку, де добре можна роздивитись окремі волокна. При великому збільшенні видно, що волокна мають різну товщину. Центральну частину займає осьовий циліндр, який має вигляд світло-сірої смужки. На поверхні волокна видно мієлінову оболонку, зафарбовану осмієвою кислотою в чорний колір. У напрямі во-




Рис. 34. М'якотні нервові волокна сідничного нерва жаби.

Позначення: 1. М'якотне нерве волокно.

2. Осьовий циліндр. 3. Мієлінова оболонка.

4. Перехват вузла. 5. Насічка. 6. Плазмолема лейкоцита.

локна на значній відстані одна від одної розташовані ділянки, позбавлені мієліну, та такі, що мають вигляд лійкоподібних перетяжок — перехвати (**перехвати Ранв'є**). Між перехватами в сегментах волокна мієлінова оболонка утворена клітинами, що називаються **лемоцитами**. Крім перехватів, на мієліновій оболонці видно світлі парні косі смужки, що розташовуються по обидва боки аксона під кутом один до одного. Це — **насічки Шмідта-Лантермана**. З поверхні мієлінової оболонки помітна дуже тоненька смужка, що не переривається в місцях перехоплень і насічок — **плазмолема лемоцита**. Замалювати при великому збільшенні — об. 40, ок. 15 — декілька волокон (рис. 34).

Нервові закінчення

Вони представляють кінцеві розгалуження нервових волокон, за допомогою яких нейрон сприймає подразнення, чи навпаки, передає імпульс іннервованій тканині для відповіді на подразнення. У функціональному відношенні нервові закінчення поділяються на дві групи — **рецептори**, чи чутливі закінчення, і **ефектори**, чи **рухові закінчення**.

Рецептори дуже різноманітні, вони розділяються на **вільні** і **невільні**. З вільних найбільш поширені рецептори у вигляді кущиків, арборизацій, гудзичків. Невільні рецептори — більш спеціалізовані і зв'язані з особливими клітинами. За своєю будовою вони розділяються на **неінкапсульовані** і **інкапсульовані**. Також є терморецептори, фоторецептори, механорецептори, ноціорецептори, барорецептори.

Інкапсульовані нервові закінчення

Найбільш розповсюджені в організмі з інкапсульованих рецепторів — це тільця Фатер-Пачіні. Вони складаються із системи пластинок, нашарованих одна на одну, що утворюють зовнішню капсулу, а в осі тільця лежить внутрішня колба, пластинки якої є пластинчастими відростками лемоцитів. У цитоплазму колби вступає м'якотне нервово волокно, що формує потовщення на зразок гудзикоподібних вільних закінчень.

Препарат 31. Інкапсульовані нервові закінчення брижі кішки — тільця Фатер-Пачіні (рис. 35).

Препарат являє собою імпрегнований сріблом шматочок брижі кішки, в якому є фатерпачінієві тільця. При малому збільшенні потрібно поблизу товстого нервового стовбура знайти групу таких тілець, їх легко відрізнити за овальною формою, порівняно великими розмірами, розшарованістю їхніх тіл, проникненням усередину їх нервового волокна. У тільцях добре видно внутрішню колбу — простір, куди проникає нервеве волокно. Навколо внутрішньої колби розташовується зовнішня капсула, що складається з нашарованих одна на одну пластинок, між якими видно ядра. При малому збільшенні потрібно розглянути ці структури. Замалювати при малому збільшенні — об. 8, ок. 7 — одне-два тільця Фатер-Пачіні з усіма деталями (рис. 35).

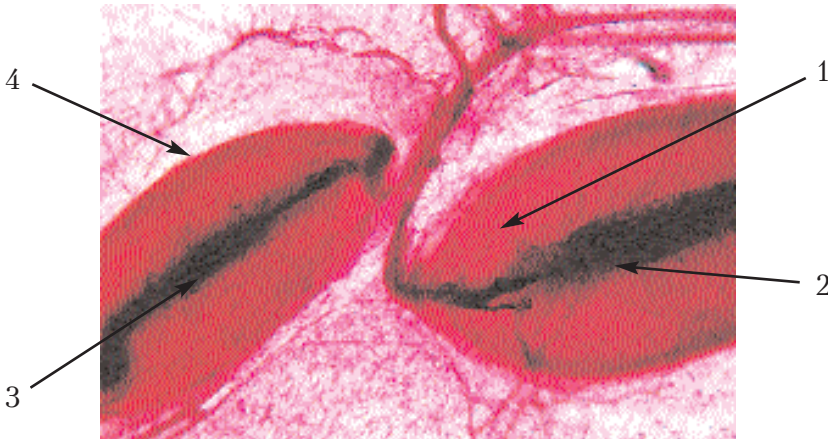

Рис. 35. Інкапсульовані нервові закінчення брижі кішки — тільця Фатер-Пачіні.

Позначення: 1. Тільця Фатер-Пачіні.

2. Осьовий циліндр. 3. Внутрішня колба.

4. Зовнішня капсула.

СПЕЦІАЛЬНА ГІСТОЛОГІЯ

Шкіра та її похідні

Препарат 32. Шкіра без волосу (м'якуш лапи кішки) (рис. 36).

На препараті знаходиться вертикальний зріз м'якуша лапи кішки, забарвлений гематоксиліном та еозином. При малому збільшенні видно широку темну смугу — **епідерміс**, який утворює заглибини в дерму — гребінці на межі з дермою. На краю цих гребінців розташований глибинний шар епідермісу, який обумовлює ріст клітин шкіри. Це базальний шар, представлений живими призматичними клітинами — базальними епідермоцитами, а також меланоцитами. За ним у напрямі до поверхні йде шипуватий шар із клітин багатокутної форми — шипуватих епідермоцитів з великою кількістю коротких відростків та клітинами Лангерганса. Наступний шар називається *зернистим*. Він складається з 3-4-х рядів клітин, що містять у своїй цитоплазмі включення базофільних зерен кератогіаліну. Четвертим шаром епідермісу є *блискучий*. Він являє собою суцільну масу зроговілої цитоплазми та білка елеїдину. Він має блиск, забарвлюється оксифільно.

Найширший поверхневий шар називається *роговим*. Він складається з накладених одна на одну лусочок, утворених білком кератином. У деяких місцях видно отвори, вертикально розташовані один над одним. Це зрізи вивідної протоки потової залози.

Два шари дерми — *сосочковий* та *сітчастий* різко не розділені. До першого шару належить та частина сполучної тканини, яка утворює сосочки, все інше сітчастий шар. Замалювати препарат при малому збільшенні — об. 8, ок. 15 (рис. 36).

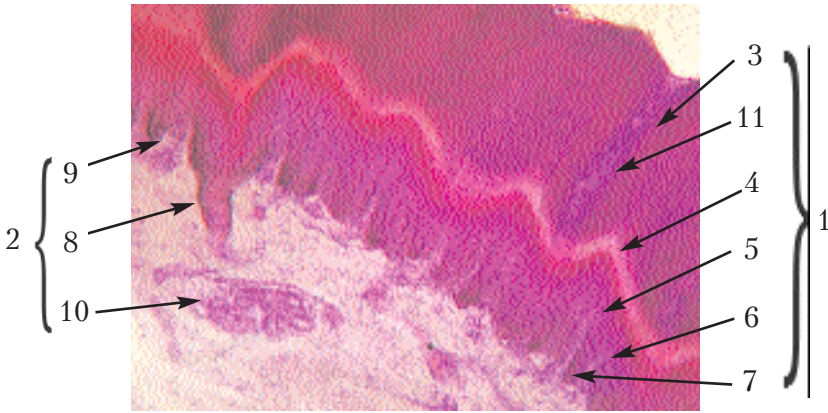


Рис. 36. Шкіра без волосу (м'якуш лапи кішки).

Позначення: 1. Епідерміс. 2. Дерма. 3. Роговий шар.

4. Блискучий шар. 5. Зернистий шар.

6. Шипуватий шар. 7. Базальний шар.

8. Гребінці епідермісу. 9. Сосочки дерми.

10. Сітчастий шар. 11. Вивідна протока потової залози.

Препарат 33. Шкіра з волосом (епідерміс ВРХ) (рис. 37).

На препараті — вертикальний зріз шкіри з волоссям, зафарбований гематоксиліном та еозином.

При малому збільшенні розташувати препарат епідермісом від себе. Він має вигляд темної смужки, котра формує в дерму заглибини — гребінці. Складається епідерміс із трьох шарів — базального, шипуватого та рогового (у великої рогатої худоби майже всюди залишається п'ять шарів). Дерма поміж гребінцями утворює сосочки із рихлої сполучної і ретикулярної тканин. У ній містяться розташовані під кутом корені волосся. За сосочковим шаром у дермі лежить сітчастий шар із щільної сполучної тканини. На зовнішній поверхні кореня волосся видно зовнішню сполучно-тканинну оболонку — волосяну сумку. Під нею міститься епітеліальна тканина — зовнішня коренева піхва. Якщо розріз пройшов по центральній частині кореня волосся, а не по дотичній, то буде видно осьову частину кореня волосся, тобто продовження стрижня, в якому при малому збільшенні внутрішньої будови не видно. У тих місцях, де розріз пройшов

через кінцеву частину кореня, видно розширення кореневої піхви у вигляді волосяної цибулини, в яку вростає сполучна тканина — волосяний сосочок. Іноді нижче устя сальних залоз видно внутрішню кореневу піхву, що відокремлюється від зовнішньої шаром плескуватих клітин епітелію. Сальні залози розгалужені, альвеолярні містяться поблизу кореня волосся і збудовані зі світлих неправильної форми клітин. До залози під кутом прилягає м'яз — піднімач волоса. У глибоких шарах сітчастого шару залягають прості трубчасті потові залози.

На препараті вибрати зріз по всій довжині кореня волосся і замалювати його при малому збільшенні — об. 8, ок. 7 (рис. 37).

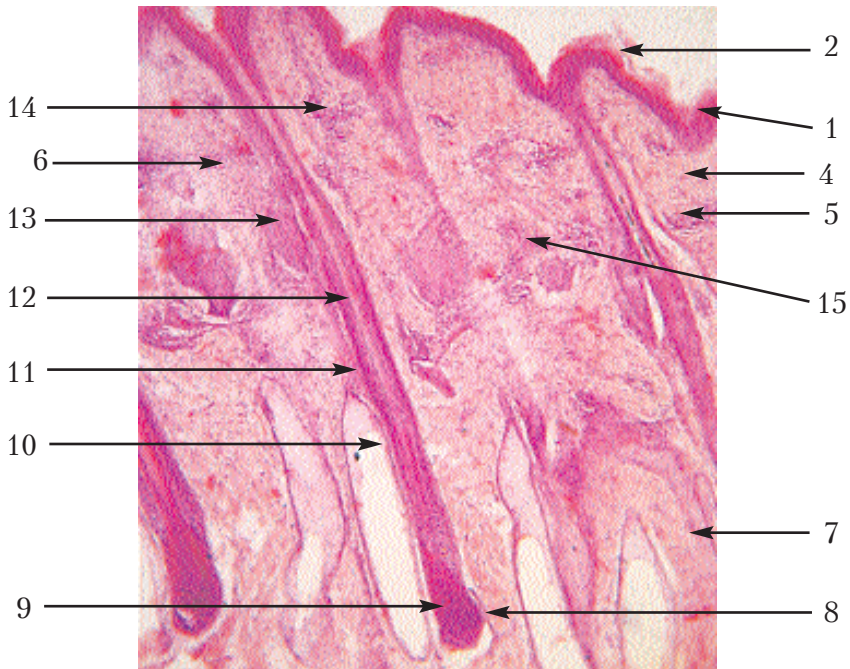


Рис. 37. Шкіра з волосом (епідерміс ВРХ).

Позначення: 1. Епідерміс. 2. Роговий шар. 3. Шипуватий шар. 4. Базальний шар. 5. Дерма. 6. Сосочковий шар. 7. Сітчастий шар. 8. Волосяна цибулина. 9. Волосяний сосок. 10. Сумка волоса. 11. Зовнішня коренева піхва. 12. Внутрішня коренева піхва. 13. Сальна залоза. 14. Потова залоза. 15. М'яз — піднімач волосу.

Препарат 34. Копитна стінка зародка лошади (рис. 38).

На препараті — вертикальний зріз через копито зародка жеребця, зафарбований гематоксиліном та еозином.

При малому збільшенні різко відрізняються епідермальні і дермальні частини копита — в роговому шарі містяться трубочки та листочки, а дерма являє собою звичайну сполучну тканину, багату на кровоносні судини.

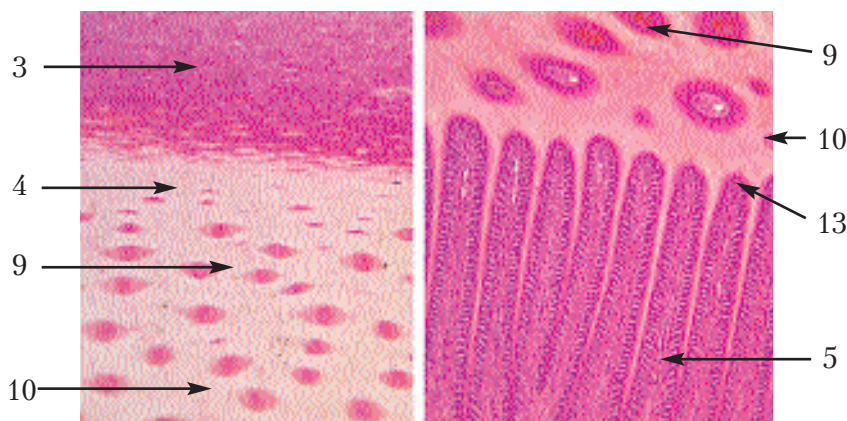


Рис. 38. Копитна стінка зародка лошади.

Позначення: 1. Роговий башмак. 2. Основа шкіри копита. 3. Глазур. 4. Захисний шар. 5. Листочковий шар епідермісу. 6. Листочковий шар дерми. 7. Судинний шар. 8. Періостальний шар. 9. Трубочки. 10. Проміжний ріг. 11. Листочки епідермісу. 12. Листочки дерми. 13. Вторинні листочки.

У зовнішньому шарі рогового башмака (*глазури*), який забарвлений трошки темніше, ніж розміщена під ним тканина, майже не видно ніяких структур, за винятком рогових лусочок, що тісно прилягають одна до одної. Наступний шар найширший і називається захисним. У ньому видно поперечно зрізані трубочки і поміж ними проміжний ріг. Поблизу глазури трубочки тонкі, а до глибини діаметр їх збільшується. У проміжному розі видно зернятка пігменту. Далі видно шар як темну, зібрану у високі і тонкі складки смугу — поперечно зрізані листки. Це *листковий шар*, його листки формують ще вторинні листочки. Під епідермісом міститься дерма, зовнішній шар якої також називається листочковим, оскільки вона утворює листочки, які

розміщуються поміж роговими листочками. На них також є вторинні листочки. Наступний шар дерми називається *судинним*. Він нечітко виділяється і без меж переходить у *періостальний* шар, що являє собою окістя копитної кістки.

При великому збільшенні роздивитись структуру листочків. Препарат замальовати при малому збільшенні — об. 8, ок. 7 (рис. 38).

Препарат 35. Лактуюча молочна залоза — вим'я корови (рис. 39).

Препарат являє собою зріз вимені корови, зафарбований гематоксиліном і еозином.

При малому збільшенні видно, що основну частину препарату складає паренхіма залози, утворена зі зрізаних у різних на-

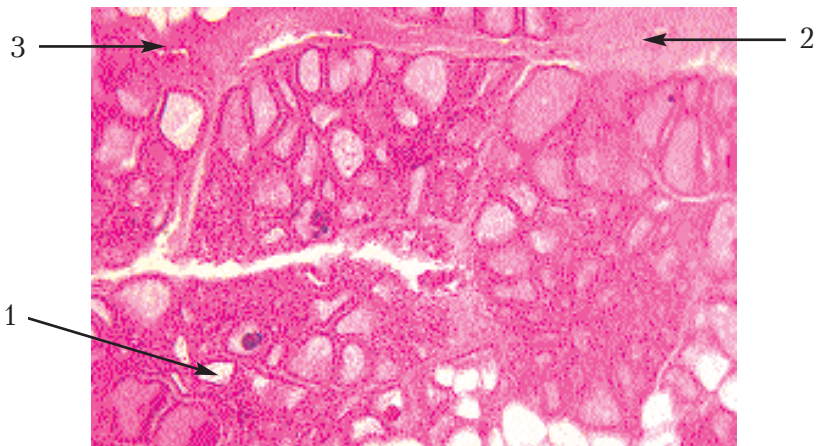


Рис. 39. Лактуюча молочна залоза — вим'я корови.

Позначення: 1. Трубноальвеоли. 2. Міжчасточкова сполучна тканина. 3. Вивідна протока.

прямых альвеол. Усередині альвеол знаходиться альвеолярне молоко та іноді зустрічаються насичені мінеральними солями краплі секрету — молочні камені; між альвеолами розміщена невелика кількість внутрішньочасточкової сполучної тканини, часточки оточені забарвленою в яскраво-рожевий колір міжчасточковою тканиною, в якій знаходяться кровоносні судини, жирова тканина і вивідні протоки молочної залози.

При великому збільшенні необхідно звернути увагу на висоту епітелію кінцевих відділів. У зв'язку з різним станом секретії епітелій може бути навіть плоским.

Замалювати препарат при малому збільшенні — об. 8, ок. 15 (рис. 39).

Показати часточку залози, побудовану з великої кількості альвеол, а в міжчасточковій сполучній тканині замалювати вивідну протоку і кровоносні судини.

Препарат 36. Нелактуюча молочна залоза — вим'я телички (рис. 40).

Препарат являє собою зріз вимені телички, зафарбований гематоксиліном і еозином.

При малому збільшенні видно широкі прошарки сполучної тканини, між якими розміщені часточки, побудовані з інтенсивно забарвлених епітеліальних клітин. Це і є кінцеві відділи залози — альвеоли. В деяких альвеолах уже сформувалась порожнина. Крім альвеол, всередині часточки є вивідні протоки і значна кількість сполучної тканини.

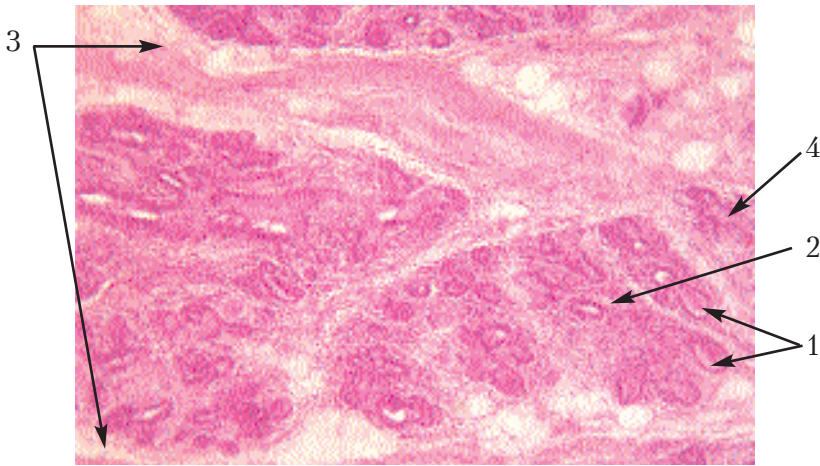


Рис. 40. Нелактуюча молочна залоза — вим'я телички.

Позначення: 1. Альвеоли. 2. Вивідна протока.

3. Міжчасточкова сполучна тканина. 4. Кровоносна судина.

При великому збільшенні розглянути будову стінки альвеол і вивідних проток. Замалювати препарат при малому збільшенні — об.8, ок.15. На рисунку показати часточку залози,

побудовану зі скупчень альвеол у внутрішньочасточковій сполучній тканині, і вивідну протоку. У міжчасточковій сполучній тканині показати наявні у великій кількості кровоносні судини.

Органи травлення (шлунково-кишковий тракт)

Система органів травлення утворена органами, пов'язаними з інтеграцією структур, які можуть мати різне гістогенетичне походження, але об'єднані в систему, тому що здатні виконувати спільні функції.

Основні функції:

- підготовка корму до ферментативного впливу та екстракції поживних речовин;
- екстраговані поживні речовини, високодисперсні поживні сполуки транспортуються із порожнин у судинне та лімфатичне русло з подальшим використанням для різних потреб в організмі. Неперетравлені рештки залишаються в порожнині органа. Вони не проходять трансмембранного бар'єра, не піддаються ферментативному впливу;
- захисна функція від отруєння метаболічними продуктами обміну;
- ендокринна функція — наявність спеціалізованих ендокриноцитів, що локалізуються у тканинах стінки трубкоподібного органа — формують дисоційовану ендокринну систему (АРИД-система), виділяють біологічно активні речовини, які впливають на роботу органів у межах своєї системи.

Структури лімфоїдної природи забезпечують у ссавців функцію лімфоцитопоезу В-лімфоцитів, проходять генез тільки в лімфоїдних агрегатах органів шлунково-кишкового тракту, у птахів — у фабрицієвій сумці. Захисна функція від бактерій, мікроорганізмів, токсинів — виражена фагоцитарна та літична функції. Всі органи є типовими трубкоподібними, вони мають загальні гістологічні ознаки, але і певні відмінності.

Загальні біологічні ознаки трубкоподібного органа

Всі трубкоподібні органи мають три оболонки — слизову (*tun. mucosae*), м'язову (*tun. musculare*), серозну (адвентицію) (*tun. serosa, adventicia*).

Внутрішня оболонка (*слизова*) вистеляє всі трубкоподібні органи і є структурою, яка визначає функцію органа та в своєму складі має чотири пластинки:

1. Поверхнева — епітеліальна тканина, що змінюється від багат шарового зроговілого до одношарового призматичного (спеціалізованого) епітелію, локалізується на базальній мембрані та формує епітеліальну пластинку.

2. Під базальною мембраною знаходяться структури основної (власної) пластинки, яка побудована із рихлої сполучної тканини з домішками ретикулярної тканини і є місцем локалізації пристінних залоз, похідних від епітеліальної пластинки. Епітелій із покривного у власній пластинці набуває функції залозистого.

3. М'язова пластинка слизової оболонки, яка знаходиться під власною пластинкою та побудована із 3—4-х шарів гладеньких міоцитів, забезпечує утворення складочок слизової оболонки, що збільшує площу контакту з кормом; здійснює скорочення слизової оболонки. Переміщення корму в порожнині кишечника відбувається за рахунок м'язової оболонки, яка формує основу товщини стінки органа. Утворюється двома добре розвиненими шарами гладенької м'язової тканини: перший шар внутрішній — циркулярний, другий шар зовнішній — поздовжній.

4. Підслизова основа, побудована із рихлої та ретикулярної сполучних тканин, є місцем локалізації структур гемомікроциркуляторного русла, що формує підслизове судинне сплетіння. Всі речовини, що всмоктуються із порожнини кишечника, потрапляють в гемо- і лімфокапіляри підслизової основи. В її структурах локалізується глибоке підслизове нерве Мейснерове (Шабаша) сплетіння вегетативної природи, яке іннервує структури слизової оболонки і залозистий апарат.

Фолікули інтраоргани, в реактивних центрах яких локалізуються В-лімфоцити, плазматичні клітини, є першим біо-

логічним бар'єром, що знешкоджує гетерогенні білки, мікроорганізми, віруси, бактерії, які вільно проходять гематотранспортний бар'єр. Далі лімфатична система формує екстраорганны лімфатичні фолікули, пейєрові бляшки, що локалізуються в брижах, за межами кишкової трубки.

М'язова оболонка є помічницею слизової оболонки, забезпечує евакуацію корму та перистальтику стінки трубчкоподібного органа. Між циркулярним та поздовжнім шарами м'язової оболонки локалізується міжм'язове нервово сплетіння — Ауєрбахово.

Зовнішня оболонка — *серозна*. Побудована із рихлої та щільної сполучних тканин, поверхня вкрита спеціалізованим епітелієм мезодермального походження — мезотелієм, що має велику всмоктувальну здатність. Адвентиція — лише рихла та щільна сполучна тканина.

Класифікація органів шлунково-кишкового тракту:

1. Органи головної кишки — ротова порожнина.
2. Органи передньої кишки — стравохід, шлунок.
3. Органи середньої кишки — порожня, 12-пала кишка.
4. Органи задньої кишки — товстий відділ.

Препарат 37. Язик (корінь язика кролика) (рис. 41).

На препараті — зріз кореня язика кроля на рівні листочкоподібних сосочків, зафарбований гематоксиліном та еозином.

Розташувати препарат необхідно так, щоб слизова оболонка, що утворює листочкоподібні сосочки, була зверху.

При малому збільшенні видно багат шаровий плоский епітелій, який покриває сосочки і вільну поверхню язика. Межі поміж його клітинами майже не видно. Тому даний тип епітелію зображується формою та розташуванням ядер: у глибині ядра круглі, а ближче до поверхні вони витягуються і розміщуються паралельно поверхні. Площина зіткнення епітелію та сполучної тканини є нерівною і взаємопроникнення цих тканин особливо велике у сосочках. Під епітелієм міститься основна пластинка зі сполучної тканини. Через неї в деяких місцях проходять вивідні протоки залоз, які найчастіше відкриваються у дно жолоба між листочкоподібними сосочками.

Товща язика складається з пучків поперечносмугастих м'язових волокон, між якими містяться великі групи кінцевих відділків серозних залоз. Вже при малому збільшенні видно, що цитоплазма їхніх клітин забарвлена кислими фарбами, в даному випадку еозином, а ядра округлі і розміщені в центрі клітин. Пучки м'язових волокон, які розміщуються паралельно до поверхні, утворюють поздовжній м'яз язика. Тонкі пучки, що йдуть зверху донизу — це вертикальний м'яз язика; найбільші пучки в поперечному зрізі — поперечний м'яз язика. Поперечної смугастості у м'язових волокнах при малому збільшенні майже не видно, тому малювати їх потрібно суцільними смугами і без поздовжньої волокнистості. На поперечних зрізах м'язових волокон видно неправильної форми зрізи, в них ядра знаходяться на периферії. В деяких ділянках язика видно слизові залози синього або фіолетового забарвлення. Ядра в їхніх клітинах витягнуті і містяться на периферії. Препарат замальовати при малому збільшенні — об. 8, ок. 15 (рис. 41).

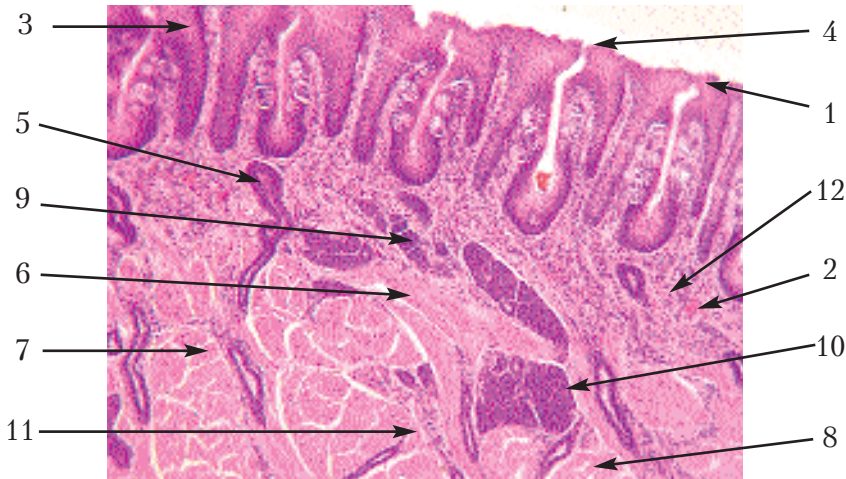

Рис. 41. Язик (корінь язика кролика).

Позначення: 1. Епітелій язика. 2. Основна пластинка. 3. Листочкоподібний сосочок. 4. Його листочки. 5. Вивідні протоки залоз. 6. Поздовжній м'яз язика. 7. Вертикальний м'яз язика. 8. Поперечний м'яз язика. 9. Серозні залози. 10. Слизові залози. 11. Міжм'язова сполучна тканина. 12. Кровоносна судина.

Препарат 38. Смакова цибулина листочкоподібного сосочка язика кішки (рис. 42).

На препараті — поздовжній зріз язика кішки на рівні листочкоподібного сосочка, зафарбований гематоксиліном та еозином.

При малому збільшенні треба розташувати препарат епітелієм від себе і знайти листочкоподібний сосочок, який має форму кількох складок епітелію з боку вільної поверхні. На боковій поверхні цих складок в епітелії видно світлі тільця, розташовані парами на протилежних поверхнях боріздки (рівчачка). Це і є смакові цибулини.

Під великим збільшенням проглянути кілька цибулин, вибрати розрізану по середині лінії, в якій видно тонкий канал, що входить у цибулину з поверхні епітелію — це смакова пора. В цибулині видно два види клітин: смакові — з витягнутими тонкими ядрами, підтримувальні ядра в них овальні і світлі.

Замалювати препарат при великому збільшенні — об. 40, ок. 15 (рис. 42). Показати латеральну поверхню листочкоподібного сосочка, багат шаровий плоский епітелій і розташовану в ньому цибулину.

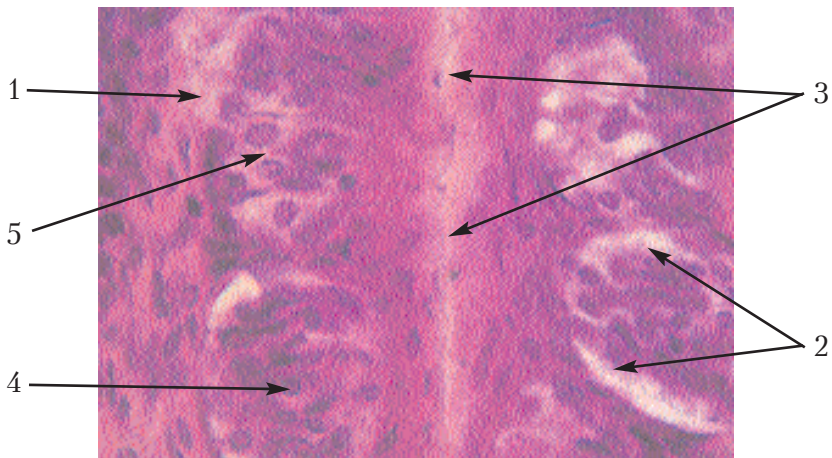


Рис. 42. Смакова цибулина листочкоподібного сосочка язика кішки.

Позначення: 1. Багат шаровий плоский епітелій сосочка.
2. Смакова цибулина. 3. Смакова пора. 4. Смакова клітина.
5. Підтримувальна клітина.

Препарат 39. Розвиток зуба свині: закладка епітеліального зубного органа в щелепі ембріона свині (рис. 43).

Препарат являє собою фронтальний зріз через щелепу ембріона свині, зафарбований гематоксиліном і еозином.

При малому збільшенні можна побачити багат шаровий плоский епітелій, який у зародка має вигляд округлих і неправильної форми клітин, що утворюють зубні бруньки. В глибині препарату у сполучній тканині видно темно забарвлені неправильної форми перетинки — ділянки розвитку кістки. У центральній частині препарату видно хрящ — зачаток носової перетинки. По боках від нього недалеко від поверхні знаходиться утворення у вигляді ковпачків, відкритих у глибину щелепи. Це — епітеліальні зубні органи. Збоку кожного з них або над ними міститься епітеліальна смужка, спрямована до поверхні — зубна пластинка.

Епітеліальний зубний орган являє собою подвійний ковпачок, на обох поверхнях якого розташовані густорозміщені епітеліальні клітини — зовнішній і внутрішній зубний епітелій.

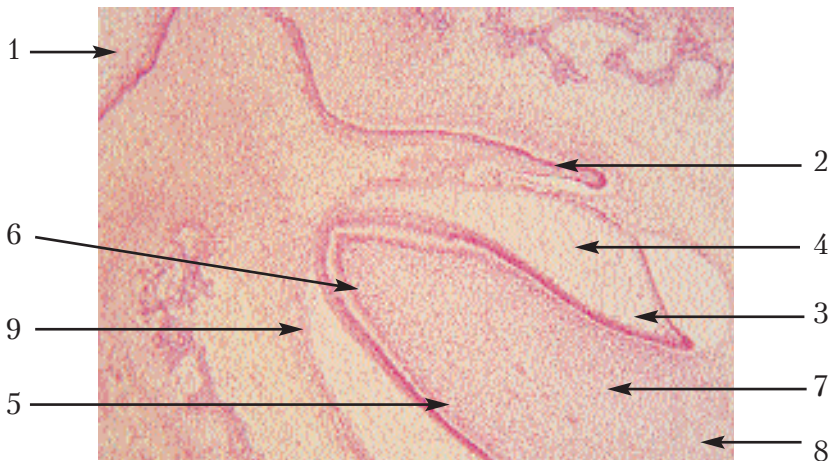


Рис. 43. Розвиток зуба свині: закладка епітеліального зубного органа в щелепі ембріона свині.
Позначення: 1. Епітелій ясен (десни). 2. Зубна пластинка. 3. Епітеліальний зубний орган. 4. Пульпа зубного органа. 5. Енамелобласти. 6. Одонтобласти. 7. Зубний сосочок. 8. Зубний мішечок. 9. Поверхневий зубний епітелій.

Клітини внутрішнього зубного епітелію називаються **енамелобластами** (утворюють емаль). Поміж цими двома рядами клітин розміщується пульпа зубного органа. Сполучна тканина всередині поглиблення епітеліального зубного органа називається зубним сосочком. Зовнішні клітини, які прилягають до енамелобластів, називаються **одонтобластами** (утворюють дентин). Сполучна тканина навколо зачатка зуба називається зубним мішечком.

При великому збільшенні розглянути окремо структури препарату, особливо розвиток емалі та дентину.

Замалювати препарат при малому збільшенні — об. 8, ок. 15 (рис 43).

Препарат 40. Поперечний зріз шийної частини стравоходу собаки (рис. 44).

На препараті — поперечний зріз шийної частини стравоходу собаки, зафарбований гематоксиліном та еозином.

При малому збільшенні препарат треба розташувати так, щоб зверху був багатошаровий плоский епітелій. Під епітелієм міститься сполучна тканина — власна пластинка слизової оболонки. Вона без меж переходить у підслизову основу, яка складається з рихлої сполучної тканини і розгалужених трубкоальвеолярних залоз.

На деяких препаратах видно пучки клітин гладенької м'язової тканини — залишки м'язової пластинки.

М'язова оболонка складається з двох шарів поперечносмугастої м'язової тканини, які мають різне направлення волокон, найчастіше спіральне.

Зовнішня оболонка — адвентиція, утворена волокнистою тканиною. При великому збільшенні розглянути епітелій, залишки м'язової пластинки, залози, а також поперечносмугасті м'язові волокна м'язової оболонки.

Замалювати препарат при малому збільшенні — об. 8, ок. 15 — один сектор стінки стравоходу (рис. 44).

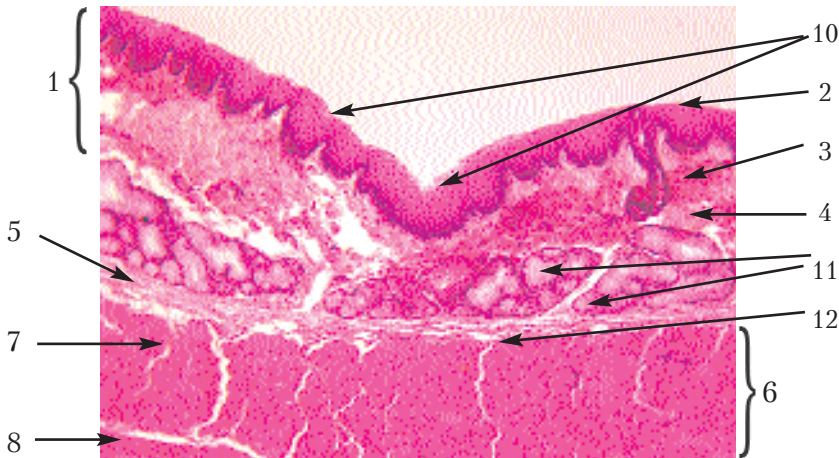


Рис. 44. Поперечний зріз шийної частини стравоходу собаки.

Позначення: 1. Слизова оболонка. 2. Епітеліальний шар. 3. Власна пластинка. 4. М'язова пластинка. 5. Підслизова основа. 6. М'язова оболонка. 7. Внутрішній шар. 8. Зовнішній шар м'язової оболонки. 9. Адвентиція. 10. Складки слизової оболонки. 11. Залози. 12. Кровоносна судина.

Препарат 41. Дно шлунка: фундальна частина шлунка собаки (рис. 45 а, б).

На препараті — розріз дна шлунка собаки, зафарбований гематоксиліном та еозином. При малому збільшенні видно три оболонки — слизову, м'язову та серозну. Слизова — найтовстіша, зібрана складками, має нерівні контури поверхні і містить у собі трубчасті залози та формує шлункові ямки. Розташувати препарат потрібно слизовою оболонкою догори, знайти поміж складками поздовжньо розрізані трубчасті залози. Вони мають вигляд паралельних рядів клітин, розташованих перпендикулярно до поверхні.

Слизова оболонка на поверхні вкрита одношаровим призматичним епітелієм, у клітинах якого ядра містяться на базальному полюсі, а в цитоплазмі багато слизу. Заглиблення епітелію у власну пластинку утворюють шлункові залози. Перед впадінням залози у шлункову ямку вона утворює звужену

частину — перешийок залози. Кожна залоза — це трубка, стінка якої має два ряди клітин кубічної форми, і ці клітини неоднакові. Серед них розрізняють головні гландулоцити, екзокриноцити, забарвлені гематоксиліном; парієтальні (екзокриноцити; гландулоцити, забарвлені еозином і розміщені по одній між головними), а також додаткові клітини чи мукоцити, розміщені поблизу шийки залози. Між головними екзокриноцитами розміщуються поодинокі ендокриноцити. Рисунок треба починати з контура поверхні слизової оболонки. Далі намалювати її епітелій, контури залоз, а потім розділити їх на клітини. Розташовані залози густо, і тому залозистої тканини повинно бути показано більше, ніж сполучної.

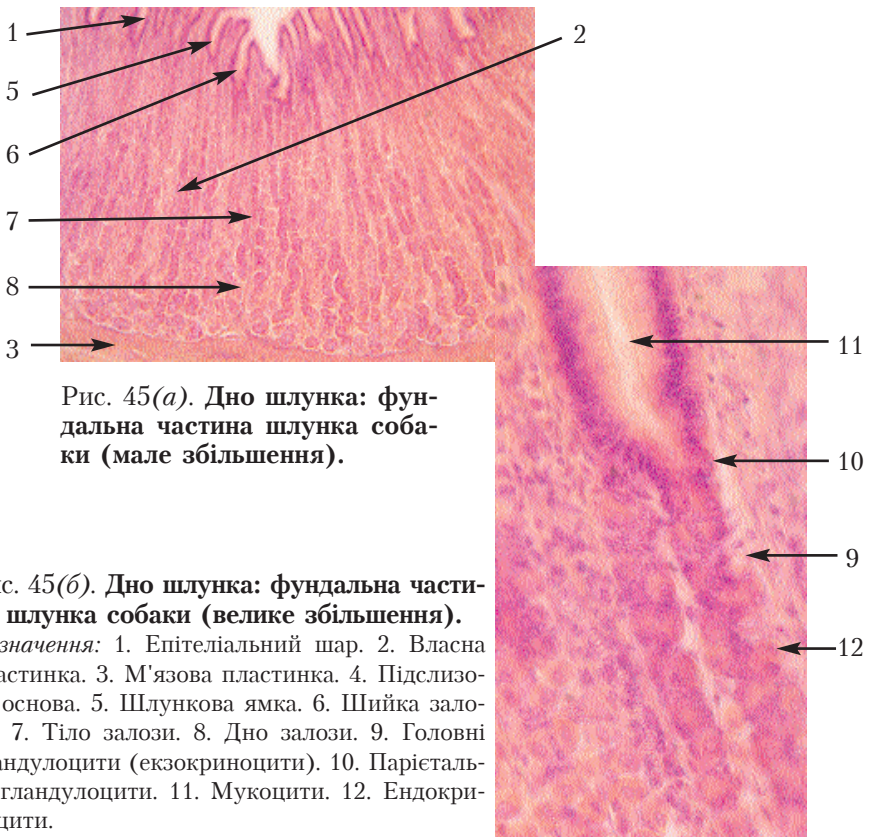


Рис. 45(а). Дно шлунка: фундальна частина шлунка собаки (мале збільшення).

Рис. 45(б). Дно шлунка: фундальна частина шлунка собаки (велике збільшення).

Позначення: 1. Епітеліальний шар. 2. Власна пластинка. 3. М'язова пластинка. 4. Підслизова основа. 5. Шлункова ямка. 6. Шийка залози. 7. Тіло залози. 8. Дно залози. 9. Головні гландулоцити (екзокриноцити). 10. Парієтальні гландулоцити. 11. Мукоцити. 12. Ендокриноцити.

Під залозами і між ними міститься сполучна тканина — власна пластинка слизової оболонки. За нею розміщена м'язова пластинка з клітин гладенької м'язової тканини, нижче — рихла сполучна тканина, багата на кровоносні судини — підслизова основа.

М'язова оболонка складається з двох шарів — внутрішнього кільцевого і зовнішнього поздовжнього. У деяких місцях стінка дна шлунка може бути з трьох шарів за рахунок утворення додаткового косого шару. За напрямом цих шарів визначити напрям розрізу стінки шлунка і вказати це у підписах до рисунка препарату. Серозна оболонка представлена одношаровим плоским епітелієм і помітна як тонка лінія.

Замалювати слизову оболонку при великому збільшенні — об. 40, ок. 7 (рис. 45, а, б).

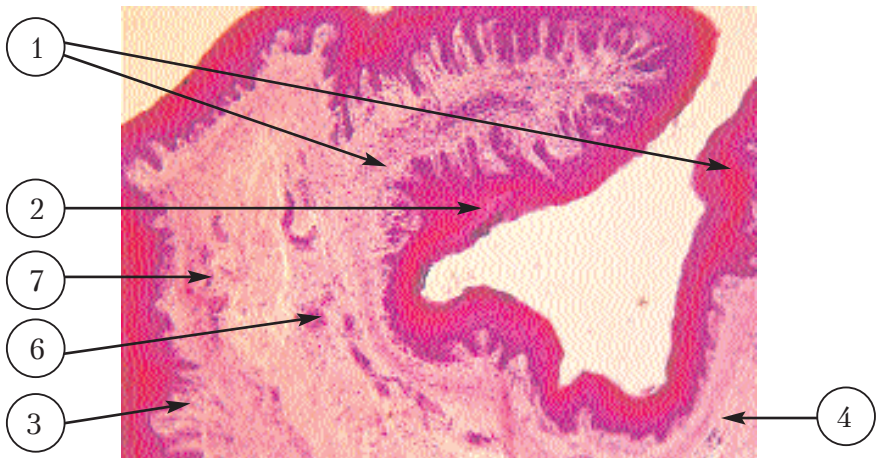
Препарат 42. Рубець: поперечний зріз стінки рубця зародка теляти (рис. 46).

На препараті — поперечний зріз стінки рубця зародка теляти, зафарбований гематоксиліном та еозином.

Неозброєним оком або під мікроскопом видно слизову та м'язову оболонки. На слизовій є вирости, а м'язова — яскраво забарвлена і розділена на два шари: внутрішній кільцевий і поверхневий поздовжній.

При малому збільшенні препарат розташувати слизовою оболонкою догори. Тоді на його поверхні буде видно епітеліальну пластинку, збудовану з багат шарового плоского сквамозного епітелію. Під епітелієм розташована сполучна тканина — власна пластинка і підслизова основа, які зливаються через відсутність м'язової пластинки. Від м'язової пластинки залишаються лише окремі клітини, розташовані в основі сосочків.

При великому збільшенні розглянути залишки м'язової пластинки слизової оболонки, наявність яких вказує на відмінність мікроскопічної структури рубця від сітки та книжки. Замалювати при малому збільшенні — об. 8, ок. 7 — тільки слизову оболонку. Спочатку замалювати епітелій, а потім сполучну тканину (рис. 46).



**Рис. 46. Рубець: поперечний зріз стінки рубця за-
родка теляти.**

Позначення: 1. Вирости рубця. 2. Епітеліальний шар.
3. Власна пластинка. 4. Залишки м'язової пластинки.
5. Підслизова основа. 6. Артерія. 7. Вена.

Препарат 43. Сітка: поперечний зріз сітки ембріона теляти
(рис. 47).

Препарат являє собою поперечний зріз сітки ембріона теляти, зафарбований гематоксиліном та еозином.

Неозброєним оком або за допомогою окуляра мікроскопа видно слизову та м'язову оболонки. На слизовій характерні виступи — поперечні розрізи перетинок, а м'язова відрізняється яскравим забарвленням м'язової тканини. М'язова оболонка розділена на два шари: внутрішній кільцевий та зовнішній поздовжній.

При малому збільшенні розмістити препарат слизовою оболонкою догори. Епітеліальний шар із багат шарового плоского епітелію вкриває всю поверхню слизової і перетинок.

Під епітелієм розміщується рихла сполучна тканина — власна пластинка і підслизова основа, які злилися в один шар, бо між ними відсутня м'язова пластинка. Від м'язової пластинки залишились лише окремі м'язові пучки на верхівках великих і середніх перетинок.

Замалювати препарат при малому збільшенні — об. 8, ок. 7 — тільки слизову. Спочатку замалювати контури зрізаних перегородок, потім показати багат шаровий плоский сквамозний епітелій, а потім — м'язову і сполучну тканини (рис. 47).

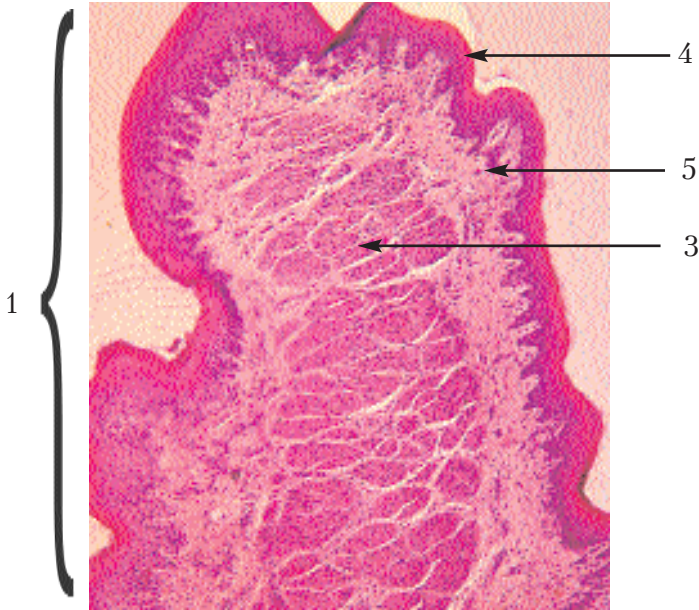

Рис. 47. Сітка: поперечний зріз сітки ембріона теляти.

Позначення: 1. Розріз великої перетинки. 2. Розріз малої перетинки. 3. М'язові пучки перегородки. 4. Епітеліальний шар. 5. Власна пластинка. 6. Залишки м'язової пластинки. 7. Підслизова основа.

Препарат 44. Книжка: поперечний зріз книжки зародка теляти (рис. 48).

Препарат являє собою поперечний зріз книжки зародка теляти, зафарбований гематоксиліном та еозином.

Неозброєним оком або за допомогою окуляра мікроскопа видно зрізані впоперек листки книжки, що є складками слизової оболонки.

При малому збільшенні розташувати препарат складками (листочками книжки) догори. Поверхня слизової і листків вкрита епітеліальним шаром, побудованим із плоского сквамозного епітелію. Під епітелієм розташована сполучна тканина — власна пластинка, або м'язова пластинка, яка збудована із поздовжніх м'язових волокон. По краю великих і середніх листків мускулатура потовщується. Крім того, в них між поздовжніми м'язовими шарами входить пластинчастий відросток кільцевого шару м'язової оболонки. Таким чином, у кожному листку книжки існує свій міцний м'язовий апарат, який складається з трьох шарів м'язових волокон, двоє з них належать слизовій оболонці, а третій, що поміж ними, — відросток кільцевого шару м'язової оболонки.

Замалювати слизову оболонку при малому збільшенні — ок. 8, об. 7 (рис. 48).

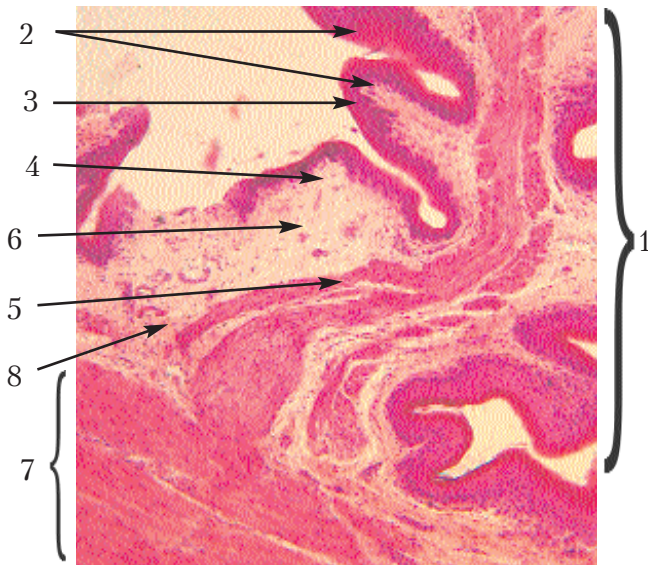


Рис. 48. Книжка: поперечний зріз книжки зародка теляти.
Позначення: 1. Великий листок. 2. Малий листок. 3. Епітеліальний шар. 4. Власна пластинка. 5. М'язова пластинка. 6. Підслизова основа. 7. Пластинчастий відросток кільцевого шару м'язової оболонки. 8. Кровоносна судина.

Препарат 45. Залозистий шлунок птиці: поперечний зріз залозистого шлунка курки (рис. 49).

Препаратом є поперечний зріз залозистого шлунка курки, зафарбований гематоксиліном та еозином.

При малому збільшенні розташувати препарат слизовою оболонкою догори. Одношаровий призматичний епітелій, який покриває слизову оболонку, поглиблюється у власну пластинку і утворює в ній поверхневі трубчасті залози. У підслизовому шарі розміщуються складні залози — *залозисті мішечки*. Стінка цих мішечків складається із залозистих трубочок, вистелених кубічним епітелієм. *Залозисті трубочки* — це глибокі залози.

У власній пластинці містяться лімфатичні фолікули. М'язові пластинки складаються з пучків гладеньких м'язових клітин, розташованих під поверхневими залозами, обплітаючи їх. Підслизова основа складається з елементів сполучної тканини.

М'язова оболонка менш розвинута, ніж слизова і складається із поздовжнього внутрішнього, кільцевого зовнішнього і підсерозного поздовжнього м'язових шарів.

При великому збільшенні розглянути будову поверхневих і глибоких залоз. Замалювати препарат при малому збільшенні — об. 8, ок. 15 (рис. 49).

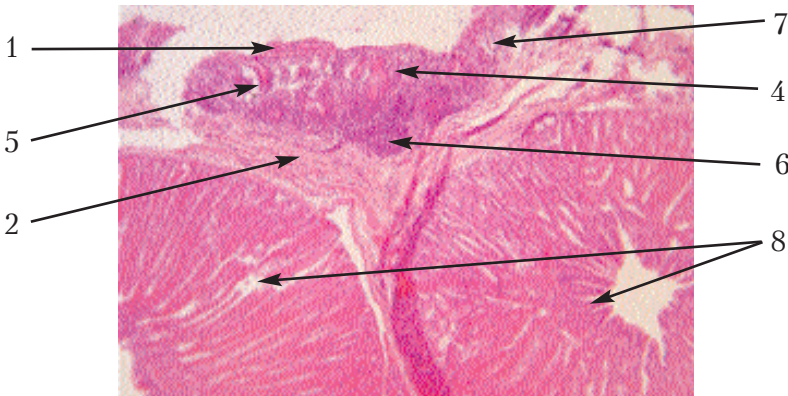


Рис. 49. Залозистий шлунок птиці: поперечний зріз залозистого шлунка курки.

Позначення: 1. Слизова оболонка. 2. М'язова оболонка. 3. Серозна оболонка. 4. Епітеліальні пластинки. 5. Поверхневі залози. 6. Лімфатичний фолікул. 7. М'язова пластинка. 8. Глибокі залози.

Препарат 46. Тонка кишка: зріз порожньої кишки собаки (рис. 50).

Препаратом є зріз стінки порожньої кишки собаки, зафарбований гематоксиліном та еозином.

При малому збільшенні видно три оболонки: слизову, м'язову та серозну. Препарат потрібно покласти слизовою оболонкою догори. На препараті добре видно складки слизової оболонки — це кишкові складки та розміщені на них і поміж ними довгі та густо розташовані кишкові ворсинки.

Потрібно замальовувати місце, в якому кишкові ворсинки були б розміщені у поздовжньому напрямі. Треба взяти до уваги, що на багатьох препаратах над ворсинками видно їхні відрізані верхівки. Спочатку необхідно замальовувати контури слизової, тобто ворсинки. Епітеліальний шар на поверхні слизової складається із кишкових епітеліоцитів призматичної форми, між якими містяться поодинокі бокалоподібні ентероцити. В основі ворсин заглибини — кишкові залози або крипти, які мають форму довгих, часом розгалужених трубок. Тому шар залоз являє собою широку смужку. Клітини епітелію в залозах нижчі,

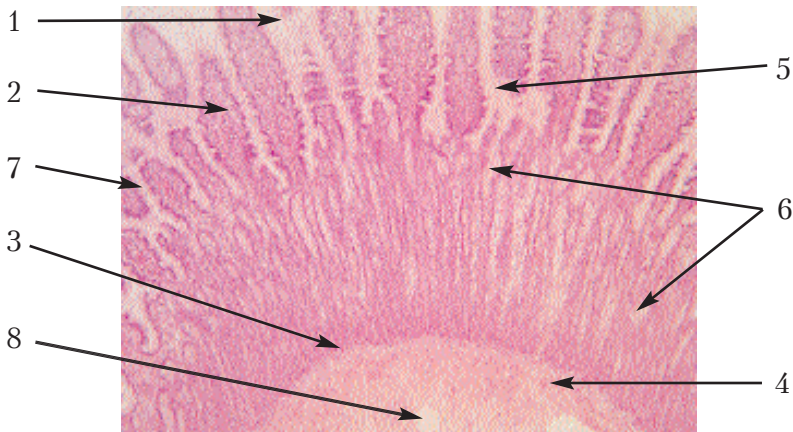


Рис. 50. Тонка кишка: зріз порожньої кишки собаки.
Позначення: 1. Епітеліальний шар. 2. Власна пластинка. 3. М'язова пластинка. 4. Підслизова основа. 5. Ворсинка. 6. Кишкові крипти. 7. Бокалоподібні ентероцити. 8. Кровоносна судина.

ніж на ворсинках, серед них також зустрічаються бокалоподібні ентероцити. Дно залози утворене секреторними клітинами, що синтезують кишковий сік.

Сполучна тканина, розташована під епітелієм, в основі ворсин, поміж залозами і під ними, являє собою власну пластинку слизової оболонки. За нею розташована м'язова пластинка, яка складається з двох шарів гладеньких міоцитів.

Замалювати при малому збільшенні — об. 8, ок. 15 — тільки слизову оболонку.

Препарат 47. Дванадцятипала кишка: поздовжній зріз дванадцятипалої кишки кроля (рис. 51).

Препарат являє собою поздовжній зріз стінки дванадцятипалої кишки кроля, зафарбований гематоксиліном та еозином.

При малому збільшенні знайти кишечні ворсинки в поздовжньому розрізі. Епітеліальний шар збудований кишковими епітеліоцитами одношарового призматичного каймистого епітелію.

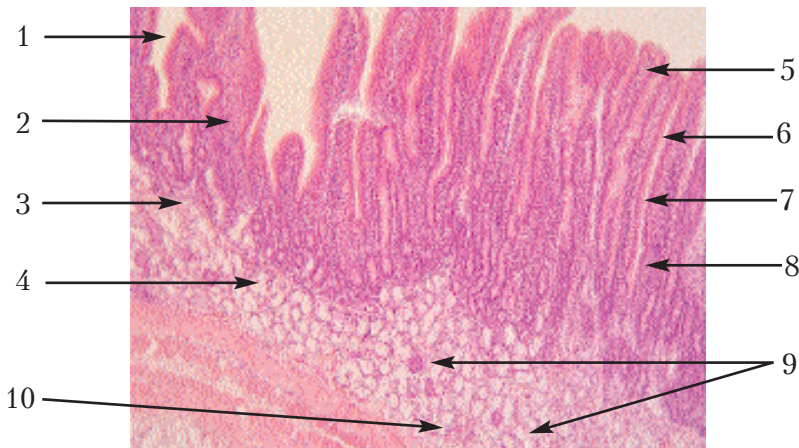


Рис. 51. Дванадцятипала кишка: поздовжній зріз дванадцятипалої кишки кроля.

Позначення: 1. Епітеліальний шар. 2. Власний шар. 3. М'язова пластинка. 4. Підслизова основа. 5. Ворсинка. 6. Крипти. 7. Бокалоподібні ентероцити. 8. Секреторні ентероцити. 9. Дуоденальні залози. 10. Кровоносна судина.

Поміж ворсинками епітелій утворює кишкові крипти — прості або розгалужені трубчасті залози. Стінки їх збудовані кишковими епітеліоцитами та бокалоподібними клітинами. На дні залоз розміщені так звані "*секреторні ентероцити*". Під епітелієм і між залозами знаходиться рихла сполучна тканина — власна пластинка.

Під кишковими криптами розташовані 2—3 пари гладеньких міоцитів — це м'язова пластинка, яка відділяє їх від дуоденальних (брунерових) залоз. Останні локалізуються в підслизову основу і є трубкоальвеолярними слизовими залозами, між якими зустрічаються серозні відділи. Далі розміщується м'язова оболонка, яка має внутрішній кільцевий шар і зовнішній поздовжній. Серозна оболонка складається з одношарового плоского епітелію — мезотелію.

Замалювати при малому збільшенні — об. 8, ок. 15 — тільки слизову оболонку (рис. 51).

Препарат 48. Товста кишка: поперечний зріз стінки ободової кишки свині (рис. 52).

Препаратом є поперечний зріз стінки ободової кишки свині, зафарбований гематоксиліном та еозином.

Під мікроскопом розрізняють слизову оболонку, зібрану в поздовжні складки, й м'язову, яка складається з двох шарів — кільцевого та поздовжнього. При малому збільшенні розташувати препарат так, щоб слизова оболонка була догори. Поверхня слизової оболонки вкрита одношаровим призматичним епітелієм і великою кількістю бокалоподібних ентероцитів. Заглиблюючись у власну пластинку, епітелій утворює крипти, які мають форму сліпих трубочок. Нижче знаходиться м'язова пластинка і підслизова основа, де розташований лімфоїдний фолікул.

При великому збільшенні необхідно розглянути бокалоподібні ентероцити.

Замалювати тільки слизову оболонку при малому збільшенні — об. 8, ок. 15 (рис. 52).

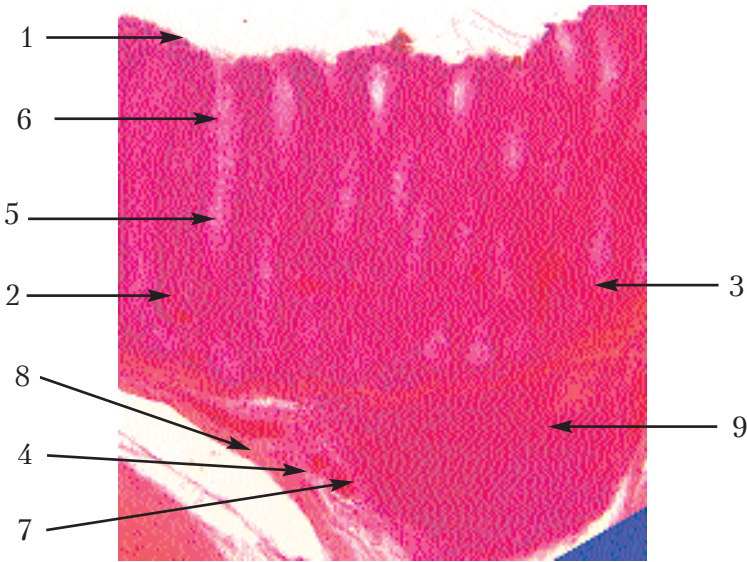


Рис. 52. Товста кишка: поперечний зріз стінки ободової кишки свині.

Позначення: 1. Епітеліальна пластинка. 2. Власна пластинка. 3. М'язова пластинка. 4. Підслизова основа. 5. Бокалоподібні ентероцити. 6. Крипти. 7. Артерія. 8. Вена. 9. Лімфоїдний фолікул.

Препарат 49. Серозна слинна залоза: привушна залоза коня (рис. 53).

Препарат являє собою зріз привушної залози, зафарбований гематоксиліном та еозином.

При малому збільшенні видно дуже розвинену міжчасточкову сполучну тканину та скупчення ліпоцитів. У цій тканині проходять вивідні протоки, вистелені призматичним епітелієм, та кровоносні судини. Паренхіма часточки складається з великого скупчення кінцевих відділів, поміж якими розміщені оксифільно забарвлені посмуговані протоки (слинні трубочки).

При великому збільшенні спостерігаються щільно розташовані один біля одного кінцеві відділи залози. Зони утворені серозними клітинами з округлими ядрами в центрі і оксифільною цитоплазмою. Поміж кінцевими відділами містяться посмуго-

вані протоки з більш яскравим оксифільним рожевим забарвленням. Іноді можна прослідкувати, як розгалужуються ці трубочки і переходять у найдрібніші вивідні протоки — вставні, поперечно або поздовжньо зрізані. Міжчасточкової сполучної тканини дуже мало.

Спочатку потрібно замалювати контури кінцевих відділів у вигляді тісно прилеглих один до одного кружечків. Потім їхню стінку потрібно розділити на клітини, а в центрі цитоплазми розташувати округлі ядра. Між кінцевими відділами показати посмуговані протоки, вистелені призматичним епітелієм, а також вставні протоки, збудовані з кубічного або плоского епітелію. У міжчасточковій сполучній тканині намалювати велику вивідну протоку і кровоносні судини. Препарат замалювати при великому збільшенні — об. 40, ок. 7 (рис. 53).

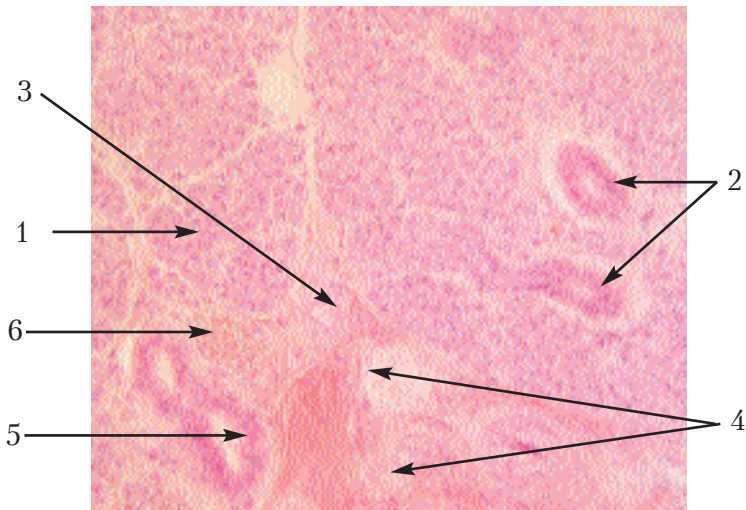


Рис. 53. Серозна слинна залоза: привушна залоза коня.

Позначення: 1. Кінцеві відділи. 2. Вставна протока. 3. Посмугована протока. 4. Міжчасточкова сполучна тканина. 5. Вивідна протока. 6. Кровоносна судина.

Препарат 50. Змішана слинна залоза: під'язикова залоза ВРХ (рис. 54).

Препарат являє собою зріз під'язикової залози, зафарбований гематоксиліном та еозином.

Під мікроскопом видно часточки органа, розділені прошарками сполучної тканини. При малому збільшенні видно міжчасточкову сполучну тканину, в якій містяться кровonosні судини та вивідні протоки. Останні вистелені призматичним або кубічним епітелієм. Паренхіма часточки забарвлена в бузковий колір, тому що в ній є багато слизових клітин. У ній видно також яскраво забарвлені у рожевий колір розрізані в різних напрямках слинні трубочки.

При великому збільшенні видно, що паренхіма часточки — це скупчення великої кількості кінцевих відділів, утворених слизовими клітинами зі світлозабарвленою цитоплазмою і розташованими у базальній частині ядрами. Ядра відрізняються своєю па-

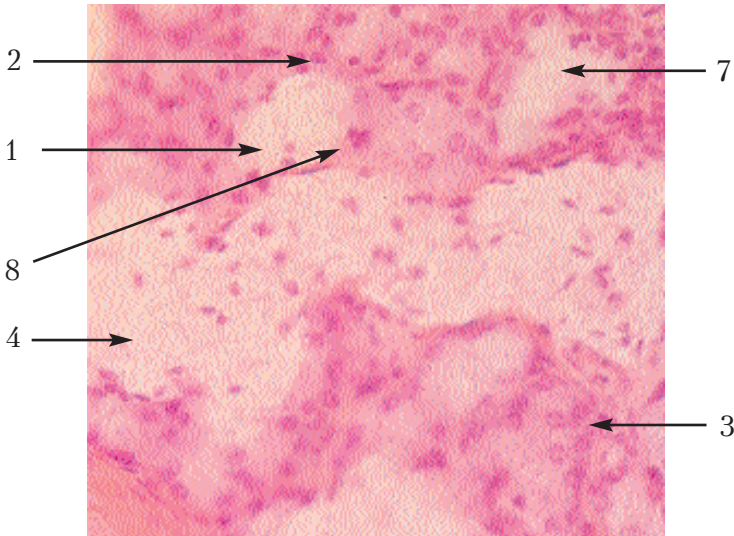


Рис. 54. Змішана слинна залоза: під'язикова залоза ВРХ.

Позначення: 1. Кінцеві відділи. 2. Посмутовані протоки. 3. Вставні протоки. 4. Міжчасточкова сполучна тканина. 5. Артерія. 6. Вена. 7. Вивідна протока. 8. Серозний півмісяць.

личкоподібною формою. На деяких кінцевих відділах видно серозні півмісяці — це групи клітин з більш темною цитоплазмою і округлими ядрами. Вони розташовані в кінцевих відділах у вигляді півмісяців. Між кінцевими відділами видно інтенсивно забарвлені оксифільні посмуговані протоки, поперечно розрізані, а також вставні протоки у вигляді тоненьких трубочок.

Замалювати препарат при великому збільшенні — об. 40, ок. 15 (рис. 54). Спочатку потрібно намалювати круглі кінцеві відділи, тісно прилеглі один до одного. Потім розділити їх на клітини, в основі яких розташувати паличкоподібні ядра. На деяких кінцевих відділах намалювати більш темні клітини з округлими ядрами, які утворюють півмісяцеві скупчення. Необхідно відразу замалювати контур півмісяця, потім розділити його на клітини. Між кінцевими відділами треба показати вставні і посмуговані протоки. Потрібно також замалювати міжчасточкову сполучну тканину з судинами та вивідними протоками.

Препарат 51. Підшлункова залоза теляти (рис. 55).

Препарат являє собою зріз підшлункової залози теляти, зафарбований гематоксиліном та еозином.

При малому збільшенні видно паренхіму та строму, у сполучній тканині проходять кровоносні судини та вивідні протоки. Порожнина проток вистелена слизовою оболонкою з призматичним епітелієм. Тут часом зустрічаються Фатер-Пачінієві тільця. Паренхіма залози являє собою зріз у різних площинах кінцевих відділів, між якими розташовані скупчення епітеліальних клітин — ендокринні островці (Лангенгарса). Структурно-функціональною ознакою ендокринної частини залози є панкреатичний ацинус. При великому збільшенні видно тісно прилеглі один до одного і перерізані в різних напрямках кінцеві відділи, між якими є невелика кількість внутрішньочасточкової сполучної тканини. Передусім, кидається в очі розподіл кожного кінцевого відділу на дві частини — центральну, забарвлену в рожевий колір, і периферичну, що має фіолетовий колір. У центральній частині є зерна зимогену, а в периферичній — добре розвинена цитоплазматична сітка з рибосомами. Відповідно кожна клітина кінцево-

го відділу розділяється на периферичну і центральну частини, не схожі за забарвленням. Між кінцевими відділами зустрічаються вставні протоки в поперечних і рідше, у поздовжніх розрізах. Між цими структурами розміщуються ендокринні острівці і внутрішньочасточкова сполучна тканина.

Замалювати препарат при великому збільшенні — об. 40, ок. 15 (рис. 55), починаючи із контурів кінцевих відділів у вигляді кружечків та овалів, іноді розгалужених. Потім розділити їх на клітини круглими ядрами і зафарбувати радіальними штрихами їхні периферичні частини. Ендокринні острівці слід замалювати у вигляді скупчень клітин епітелію, границь між якими не видно. Є тут також у великій кількості кровоносні капіляри.

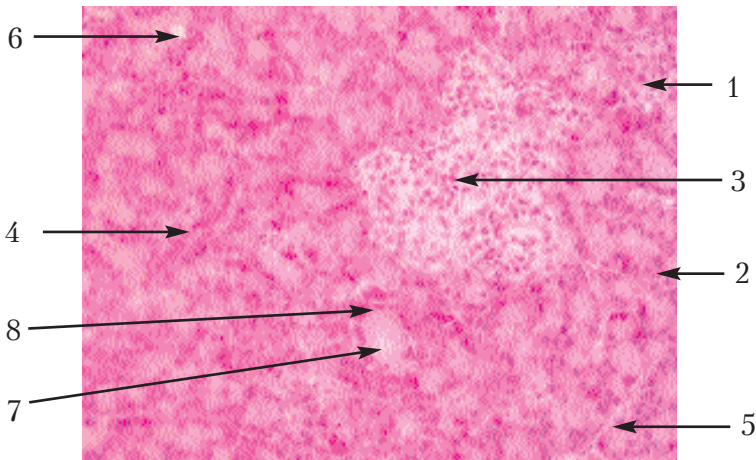


Рис. 55. Підшлункова залоза теляти.

Позначення: 1. Кінцеві відділи. 2. Міжчасточкова сполучна тканина. 3. Ендокринні острівці. 4. Вставні протоки. 5. Кровоносна судина. 6. Вивідна протока. 7. Зерна зимогену. 8. Рибосоми.

Препарат 52. Печінка свині (рис. 56).

Препаратом є зріз печінки свині, зафарбований гематоксиліном та еозином.

При малому збільшенні видно особливість печінки свині — це чіткий поділ тканини печінки на часточки прошарками спо-

лучної тканини з міжчасточковими судинами і жовчними протоками. У центрі часточки видно поперечний або косий зріз центральної вени, від якої радіально відходять капіляри печінки — внутрішньочасточкові вени, що розділяють паренхіму печінки на радіальні ряди клітин — печінкові балки. Останні розгалужуються і утворюють сітку. Розглянути при великому збільшенні печінкові балки, контури гепатоцитів і знайти двоядерні клітини.

Замалювати препарат при малому збільшенні — об.8, ок. 15 (рис. 56), показати одну часточку та частини сусідніх часточок. Показати міжчасточкову сполучну тканину, а також судини та жовчні протоки, печінкові тріади. Починати рисунок із центральної вени, потім показати контури балок, не поділяючи їх на клітини. Товщина балок і проміжки між ними повинні бути однаковими, кількість їх на периферії збільшується за рахунок розгалужень і анастомозів. Після цього у балках у вигляді крапок показати ядра гепатоцитів.

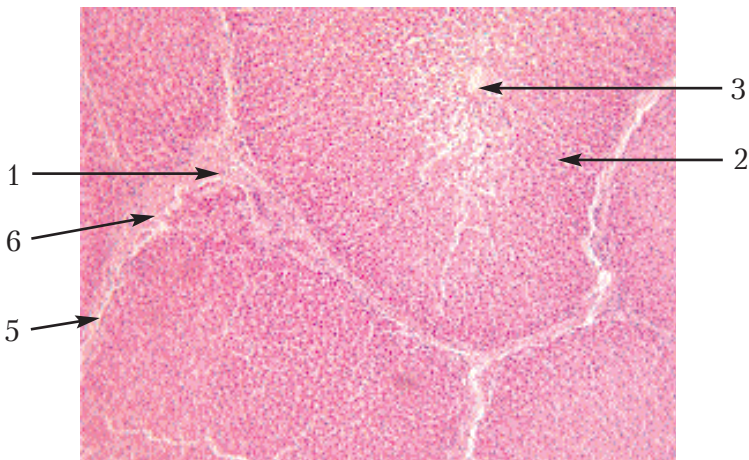


Рис. 56. Печінка свині.

Позначення: 1. Міжчасточкова сполучна тканина. 2. Печінкові балки. 3. Центральна вена. 4. Внутрішньочасточкові судини. 5. Міжчасточкові кровоносні судини. 6. Жовчні протоки.

Препарат 53. Печінка коня (рис. 57).

Препаратом є зріз печінки коня, зафарбований гематоксиліном та еозином. При малому збільшенні видно поперечні зрізи часточок печінки, що мають полігональну форму, в їх центральній частині знаходяться центральні вени. Від них у радіальному напрямі розходяться ряди гепатоцитів — печінкові балки. Останні на периферії розгалужуються і утворюють анастомози у вигляді сітки. Часточки нечітко відділяються одна від одної у зв'язку з тим, що сполучної тканини між ними дуже мало. Між часточками знаходяться кровоносні судини і жовчні протоки — печінкові триади.

При великому збільшенні розглянути гепатоцити.

Замалювати препарат при малому збільшенні — об.8, ок.15 (рис. 57). На рисунку показати одну часточку повністю і декілька прилеглих до неї частинок сусідніх часточок, щоб було видно не тільки її будову, а й характер з'єднання останніх між собою. Починати потрібно з центральної вени. Потім замалювати контури печінкових балок, не розділяючи їх на клітини, тому що межі між ними не помітні. Треба мати на увазі, що товщина балок, а також щілини між ними повинні бути однаковими. На периферії кількість балок збільшується за рахунок їх розгалужень та анастомозів.

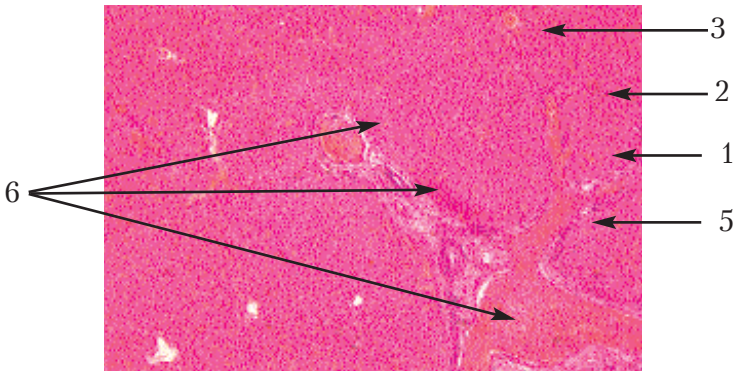


Рис. 57. Печінка коня.

Позначення: 1. Межа між часточками. 2. Печінкові балки. 3. Центральна вена. 4. Внутрішньочасточкові судини. 5. Міжчасточкові судини. 6. Печінкові триади.

Органи дихання

Загальна характеристика

Система органів дихання забезпечує зовнішнє дихання організму за рахунок особливостей структури кінцевих відділів, які формують замкнуті порожнини (альвеоли) і забезпечують фізичне явище дифузії між повітрям, що потрапляє в альвеолярне дерево, та структурами крові, які містять хімічні компоненти організму та неорганічні сполуки — нестійкі, здатні вступати в хімічні зв'язки з киснем повітря (оксигемоглобін), транспортувати його до клітин організму, в альвеолах відщеплювати вуглець та воду, виводити їх з організму як кінцеві продукти. Вся система органів дихання поділяється на дві частини: дихальна трубка, по якій проходить повітря, та частина, що забезпечує газообмін. Органи дихальної трубки виконують функцію, пов'язану зі створенням такого середовища повітря, що вдихається, яке було б придатне для завершення функції газообміну. Різні мікроорганізми, бактерії при проходженні їх у дихальній трубці знешкоджуються. Збудники хвороб за ходом макрофагальної системи дихальної трубки утворюють лімфатичні вузли, мигдалики. Формують лімфоїдне кільце, яке знешкоджує мікроорганізми, віруси, що знаходяться у повітрі. За рахунок спеціальних структур епітеліальної пластинки слизової оболонки клітини здатні на апікальному полюсі накопичувати фізичні одиниці повітря — пилинки. Одношаровий багаторядний війчастий епітелій за рахунок секрету бокалоподібних клітин приклеює пилинки, а війки виводять їх із організму, інколи подразнюючи кашльовий центр. Органи дихальної трубки підтримують температуру повітря, яке ми вдихаємо: у холодну пору року підвищують її, а в жарку — охолоджують повітря до температури тіла. У дихальній частині відсутні м'язові елементи. Основу складає власна пластинка та підслизова основа, утворені рихлою та ретикулярною тканинами з домішками еластичних волокон. Власна пластинка не відмежована від підслизової основи — відсутня м'язова пластинка. Місце, де локалізуються тканинні макрофаги, забезпечує знеш-

кодження мікроорганізмів, локалізованих також у підслизовій основі (розширених венозних сплетіннях), які формують лакуни, або озера, наповнені кров'ю. Слизова оболонка вкриває дві носові раковини, що утворюють лабіринт.

Вся система органів дихання анатомічно поділяється на провідні шляхи повітря і органи безпосереднього газообміну. Вся дихальна система виконує дуже важливу і багатofункціональну роль в організмі.

Функції:

1. Звукоутворююча і резонаторна функції.
2. Регулятор проведення рецепції і аналізу, температурної регуляції іонізації повітря.
3. Очищення, зволоження і знезараження повітря.
4. Всмоктувальна, секреторна, видільна функції.
5. Ендокринна функція.
6. Функція знезараження гормонів, розсмоктування тромбів.
7. Регулятор діяльності внутрішніх органів
8. Стимулятор діяльності головного мозку і судинної системи.
9. Регулювання черепно-мозкового та судинного тиску.
10. Регулятор обмінних процесів.

Серед клітинного диферону одношарового багаторядного призматичного війчастого епітелію розрізняємо: бокалоподібні клітини, каймісті та безкаймисті епітеліоцити, війчасті епітеліоцити. Війчасті — на апікальному полюсі мають спеціальні органи, які виконують чисто механічну функцію. Базальний полюс звужений, контактує з базальною мембраною. Між війчастими епітеліоцитами локалізуються бокалоподібні — прості одноклітинні залози білково-слизового (змішаного) типу.

Препарат 54. Трахея: поперечний зріз трахеї кішки (рис. 58).

Препарат являє собою поперечний зріз трахеї кішки, зафарбований гематоксиліном та еозином.

При малому збільшенні видно оболонки — слизову, волокнисто-хрящову та адвентицію. Пересуваючи препарат, бачимо,

що хрящові кільця волокнисто-хрящової оболонки не замкнуті, а в тих місцях, де кінці хряща налягають один на одного, існують гладенькі м'язи. Покласти препарат необхідно так, щоб слизова оболонка була зверху, і розглянути ділянку стінки трахеї.

При великому збільшенні на поверхні слизової оболонки видно багаторядний війчастий епітелій, в якому зрідка зустрічаються бокалоподібні клітини, базальні та ендокринні. Під епітелієм міститься власна пластинка зі сполучної тканини, а далі шар еластичних волокон, які видно на поперечному розрізі. Вони відділяють власну пластинку від підслизової основи. У підслизовій основі розміщуються кінцеві відділи слизових та серозних залоз, їх вивідні протоки і велика кількість судин.

Волокнисто-хрящова оболонка складається з гіалінового хряща, вкритого з обох боків перихондром.

Адвентиція — волокниста сполучна тканина з невеликою кількістю гладеньких міоцитів.

При великому збільшенні — об. 40, ок. 7 — замалювати частину всіх оболонок трахеї в тому місці, де хрящ є суцільним (рис. 58).

Препарат 55. Легені ссавців: зріз легень кішки (рис. 59).

Препаратом є зріз легень кішки, зафарбований гематоксиліном та еозином. При малому збільшенні видно тканину легень, легеневі ацинуси, які складаються з різної форми та розміру порожнин і нагадують собою мереживо. Порожнини — це зрізи альвеолярних міхурців і альвеол, поміж якими розташовані більші за діаметром зрізи бронхів. Альвеолярні міхурці зливаються між собою своїми вершинами, утворюючи альвеолярні ходи. Тканина, з якої складаються стінки вищезгаданих структур, є респіраторним епітелієм і сполучною тканиною з судинами навколо них. Бронхи за своїм діаметром поділяються на великі, середні та дрібні.

Великі бронхи — в їх м'язовій пластинці розташовані гладенькі міоцити в косопоперечному напрямі, а у фіброзно-хрящовій оболонці міститься гіаліновий хрящ у вигляді суцільної пластинки. У середніх бронхах м'язова пластинка слизової обо-

лонки також добре розвинута, а фіброзно-хрящова оболонка складається з невеликої кількості гіалінового хряща у вигляді острівців, у підслизовій основі зберігаються залози. У дрібних бронхах відсутні хрящова тканина і залози. При малому збільшенні — об. 8, ок. 7 — замалювати частину стінки середнього бронха з усіма оболонками, потім дрібний бронх, а між останніми показати альвеолярні мішечки у поздовжньому та поперечному розрізах, альвеоли і кровоносні судини.

Рис. 58. Трахея: поперечний зріз трахеї кішки.

Позначення: 1. Слизова оболонка. 2. Волокнисто-хрящова оболонка. 3. Адвентиція. 4. Війчастий епітелій. 5. Епітеліальна пластинка. 6. Еластична пластинка. 7. Підслизова основа. 8. Залози. 9. Артерія. 10. Вена.

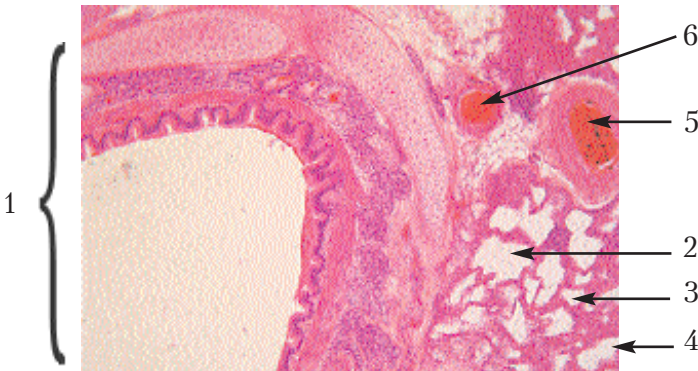
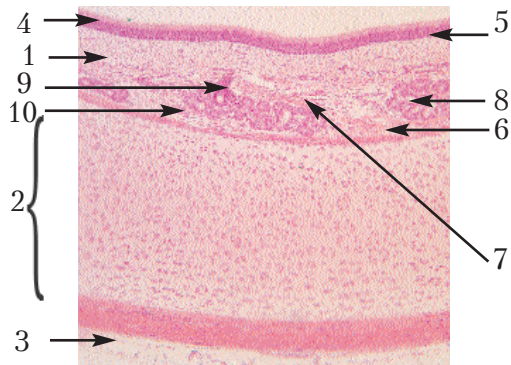


Рис. 59. Легені ссавців: зріз легень кішки.

Позначення: 1. Середній бронх. 2. Поздовжній розріз альвеолярного мішечка. 3. Поперечний розріз альвеолярного мішечка. 4. Альвеола. 5. Артерія. 6. Вена.

Препарат 56. Легені птиці: зріз легень курки (рис. 60).

Препарат являє собою зріз легень курки, зафарбований гематоксиліном та еозином.

При малому збільшенні добре помітно часточкову будову органа. Міжчасточкова сполучна тканина містить у собі артерії і вени. У центрі кожної часточки видно на поперечному розрізі парабронх, стінки якого утворюють з глибини вестибулума парабронхів, що переходять у повітряні капіляри.

Вестибулума та повітряні капіляри вистелені одношаровим плоским епітелієм, внутрішня поверхня стінки парабронха вкрита одношаровим кубічним або плоским епітелієм, до її складу входить кільцевий шар гладенької м'язової тканини та еластичні волокна.

Внутрішньочасточкова сполучна тканина багата на кровеносні капіляри. При великому збільшенні потрібно розглянути часточку легень.

Замалювати препарат при малому збільшенні — об. 8, ок. 15 (рис. 60). Показати одну часточку легень.

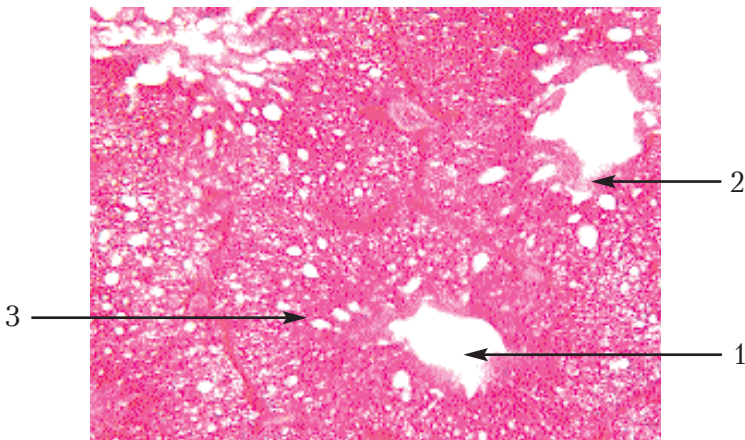


Рис. 60. Легені птиці: зріз легень курки.

Позначення: 1. Парабронх. 2. Вестибулум.

3. Повітряні капіляри.

Сечовивідна система

Загальна характеристика

До органів сечовиділення належать нирки, сечопроводи, сечовий міхур та сечовивідний канал. Нирки постійно утворюють сечу, чим забезпечують виділення із організму продуктів білкового обміну, регулюють водно-сольовий обмін між кров'ю і тканинами, підтримують кислотно-лужний баланс крові, виконують ендокринну функцію. Сечопроводи, сечовий міхур і сечовивідний канал виконують сечовивідну функцію. У птахів і ссавців у процесі ембріогенезу послідовно з'являється пронефроз, мезонефроз і метанефроз, що відображають основні етапи еволюційного розвитку видільної системи. Найбільш примітивним типом нирки є пронефроз, що функціонує як екскреторний орган у нижчих риб. У вищих риб і амфібій пронефроз дегенерує, а його функцію бере на себе мезонефроз — первинна нирка.

Препарат 57. Нирка: поперечний зріз нирки коня (рис. 61).

Препаратом є поперечний зріз нирки коня, зафарбований гематоксиліном та еозином.

При малому збільшенні добре видно кіркову речовину, яка складається із ниркових тілець та звивистих канальців, розрізаних у різних площинах. Нижче розташована мозкова речовина, що складається з прямих канальців. На межі між кірковою та мозковою речовинами розташовані на поперечному розрізі великі судини — артерії та вени. Вони називаються дуговими.

Необхідно вибрати ділянку на межі між кірковою та мозковою речовинами, де було б видно, як канальці мозкової речовини продовжуються у кіркову у вигляді мозкових променів.

У кірковій речовині розміщуються мальпігієві тільця — нефрони, навколо яких видно вузькі щілини — порожнини боуменових капсул. У деяких випадках мальпігієві тільця з препарату випадають і на їх місці залишаються порожнини. У кірковій речовині зустрічаються також радіальні артерії і вени.

У мозковій речовині, малюючи канальці нирок, необхідно замалювати їхні характерні контури в кірковій і мозковій речо-

винах, а потім замалювати в них ядра кубічного епітелію. Меж між клітинами не видно і малювати їх не потрібно. Як у кірковій, так і у мозковій речовинах зустрічаються в поздовжніх і поперечних зрізах канальці невеликої товщини. Це різні ділянки петель Шумлянського.

При великому збільшенні розглянути мальпігієве тільце і звивисті канальці. Замалювати препарат при малому збільшенні — об. 8, ок. 15 (рис. 61).

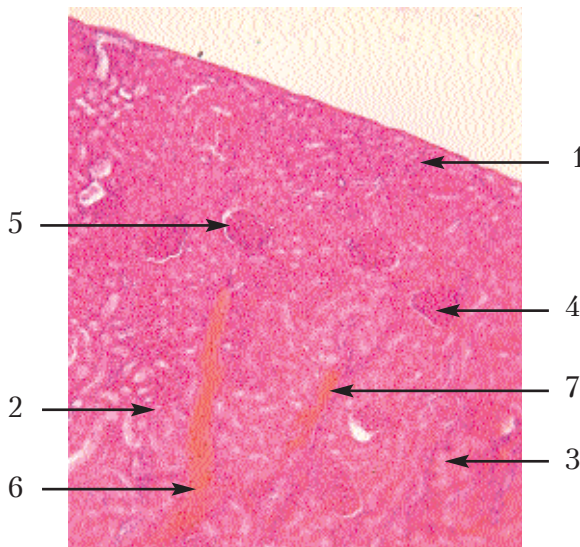


Рис. 61. **Нирка: поперечний зріз нирки коня.**

Позначення: 1. Кіркова речовина. 2. Мозкова речовина. 3. Мозковий промінь. 4. Ниркове тільце. 5. Капсула нефрона. 6. Дугова артерія. 7. Дугова вена.

Препарат 58. Сечовий міхур: зріз сечового міхура свині (рис. 62).

Препарат являє собою зріз сечового міхура свині, зафарбований гематоксиліном та еозином.

При малому збільшенні видно три оболонки: слизову, м'язову та серозну. Слизова оболонка зібрана у глибокі складки і вкрита перехідним епітелієм. Під епітелієм міститься власна

пластинка із рихлої сполучної тканини з великою кількістю кровоносних судин.

М'язова оболонка складається з трьох шарів, нечітко відмежованих один від одного — внутрішнього і зовнішнього поздовжніх та середнього циркулярного. Серозна оболонка має типову будову трубкоподібного органа.

Замальовати препарат при малому збільшенні — об. 8, ок. 15 (рис. 62).

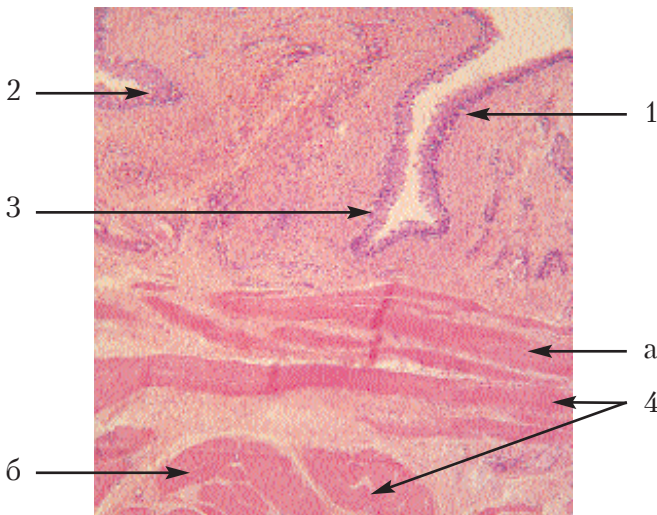


Рис. 62. Сечовий міхур: зріз сечового міхура свині.
Позначення: 1. Слизова оболонка. 2. Перехідний епітелій.
3. Власна пластинка. 4. М'язова оболонка: а) внутрішній поздовжній шар; б) середній циркулярний шар.

Статева система

Загальна характеристика

Статева система забезпечує репродуктивну функцію, що здійснюється шляхом утворення статевих клітин — спермійів та яйцеклітин, злиттям яких (заплідненням) починається розвиток зародка. Разом з тим, органи статевої системи забезпечують подальший розвиток зародка, синтезують гормони, які регулю-

ють процеси розмноження. Статева система самця та самки складається із гонад — статевих залоз, статевих вивідних шляхів, додаткових статевих залоз і копулятивних органів.

Препарат 59. Сім'яник: зріз сім'яника kota (рис. 63).

Препаратом є зріз сім'яника kota, зафарбований гематоксиліном та еозином.

При малому збільшенні видно білкову оболонку, яка огортає сім'яник. На поперечних зрізах під оболонкою видно звивисті каналці сім'яника. Стінки каналців побудовані з багатшарового сперматогенного епітелію. Поміж каналцями міститься сполучна тканина, в якій розміщені групи крупних інтерстиціальних ендокриноцитів, клітин Лейдіга.

При великому збільшенні покласти препарат так, щоб у центрі поля зору розмістилась інтерстиціальна тканина, а навколо неї були б стінки трьох-чотирьох сім'яних каналців.

Замалювати препарат при великому збільшенні — об. 40, ок. 15 (рис. 63).

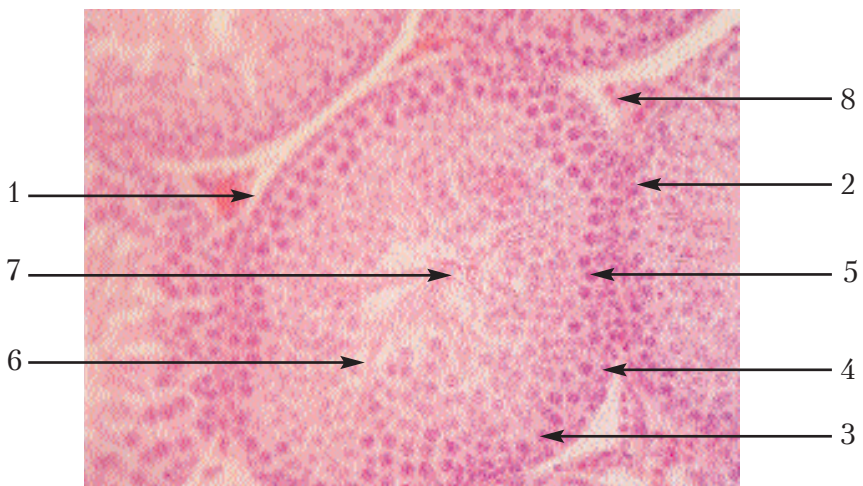


Рис. 63. Сім'яник: зріз сім'яника kota.

Позначення: 1. Сім'яний каналець. 2. Ядро фолікулярної клітини. 3. Сперматогонії. 4. Сперматоцити I порядку. 5. Сперматоцити II порядку. 6. Сперматиди. 7. Сперматозоїди. 8. Інтерстиціальні клітини.

Препарат 60. Простатична частина уретри собаки (рис. 64).

Препарат являє собою поперечний зріз простатичної частини уретри, зафарбованої гематоксиліном та еозином. По центру зрізу розміщена неправильної форми щілина — це простір сечовивідного каналу. По периферії зрізу видно часточки передміхурової залози, забарвлені у темний колір. Вони вивідними протоками сполучаються з просвітом уретри.

При малому збільшенні видно перехідний епітелій слизової оболонки уретри. Під ним розміщується сполучна тканина, що утворює власну пластинку з окремими міоцитами. Наступний шар сполучної тканини — судинний, містить широкі, але тонкостінні кровоносні судини. Далі знаходиться залозистий шар, де розташовані кінцеві відділки розсіяної частини передміхурової залози. Замалювати препарат при малому збільшенні — об. 8, ок. 7 (рис. 64).

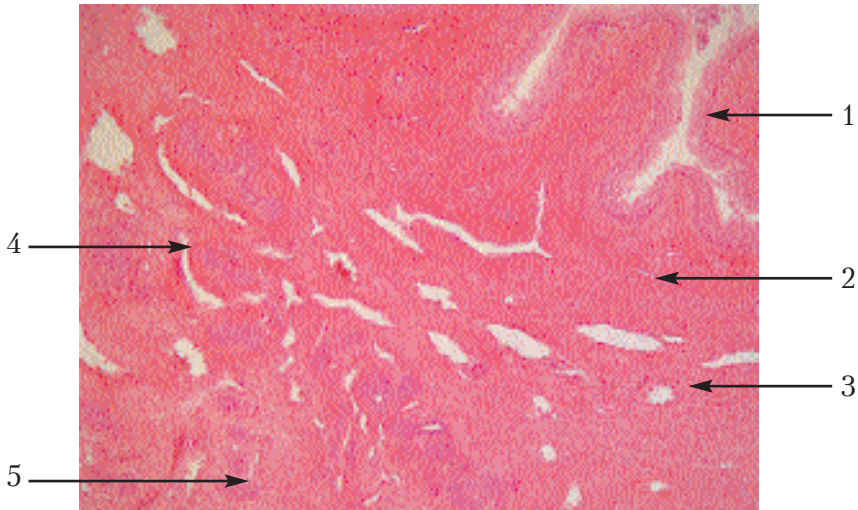


Рис. 64. Простатична частина уретри собаки.

Позначення: 1. Епітелій уретри. 2. Власний шар. 3. Судинний шар. 4. Залозистий шар. 5. Кінцеві відділки залози. 6. Вивідні протоки.

Препарат 61. Матка: поперечний зріз матки кішки (рис. 65).

Препарат являє собою поперечний зріз матки кішки, зафарбований гематоксиліном і еозином. За допомогою окуляра мікроскопа можна побачити порожнину матки у вигляді неправильної форми щілини, що пояснюється наявністю поздовжніх складок слизової оболонки.

При малому збільшенні видно всі три оболонки стінки матки: слизова, або ендометрій, м'язова — міометрій та серозна — периметрій. Ендометрій вкритий одношаровим кубічним епітелієм, який заглиблюючись у товщину власної пластинки, утворює маткові залози. В міометрії розрізняємо внутрішній кільцевий та зовнішній поздовжній м'язові шари, між якими розміщений судинний шар. Периметрій являє собою серозну оболонку.

При великому збільшенні розглянути епітелій залози, м'язові волокна і судинний шар. Замалювати препарат при малому збільшенні — об. 8, ок. 15 (рис. 65).

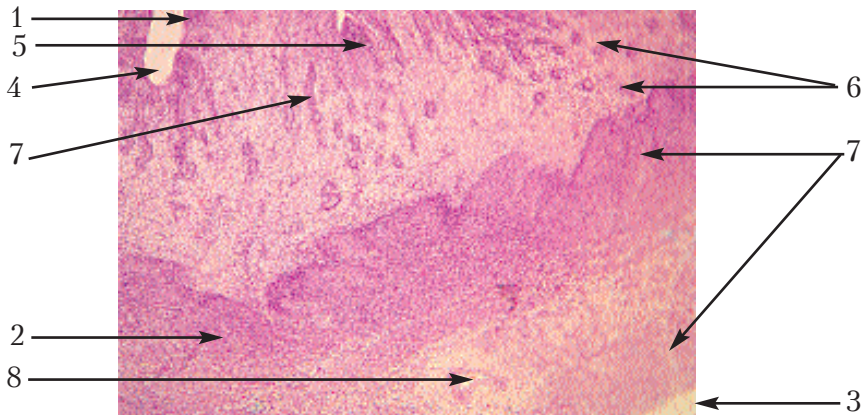


Рис. 65. Матка: поперечний зріз матки кішки.

Позначення: 1. Ендометрій. 2. Міометрій. 3. Периметрій. 4. Епітеліальна пластинка. 5. Власна пластинка. 6. Маткові залози. 7. Кільцевий та поздовжній шари м'язової оболонки. 8. Судинний шар.

Препарат 62. Котиледонна десмохоріальна плацента корови (рис. 66).

Препарат являє собою зріз у місці карункула через товщу всіх оболонок матки та алантоїса і хоріона, прилеглих до неї; зафарбований гематоксиліном і еозином.

Розглядаючи плаценту корови за допомогою окуляра мікроскопа, можна побачити оболонки матки — периметрій, міометрій, ендометрій і зв'язаний з ним алантохоріон.

При малому збільшенні розмістити препарат алантохоріоном доверху і розпочати вивчення його будови з карункула, утвореного рихлою сполучною тканиною, вкритою з поверхні одношаровим кубічним епітелієм. Останній заглиблюється на значну відстань у власну пластинку, утворюючи розгалужені маткові залози. До зовнішньої поверхні карункула прилягає вузька світлозафарбована смужка, що містить кровоносні судини і являє собою алантоїс та хоріон, що зрослися. Від алантохоріона в маткові залози занурюються довгі ворсинки, які розгалужуються разом із залозами, утворюючи великі гілки. Ворсинки хоріона на поздовжньому та поперечному зрізах можна легко відрізнити навіть при малому збільшенні за розміщеними на їхній поверхні округлими клітинами досить великих розмірів. Між пластинками середньої оболонки міометрія знаходиться судинний шар. Він у вагітній матці досягає значної товщини. Внутрішня пластинка міометрія частково бере участь в утворенні карункула. Із зовнішньої поверхні матку покриває периметрій.

При великому збільшенні слід звернути увагу на будову епітелію маткових залоз і на великі клітини, що покривають ворсинки алантохоріона.

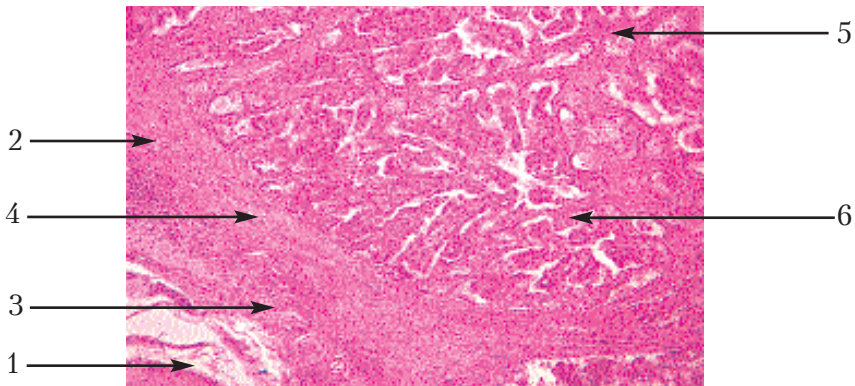


Рис. 66. Плацента корови: котиледонна десмохоріальна плацента корови.

Позначення: 1. Периметрій. 2. Міометрій. 3. Судинний шар.

4. Ендометрій. 5. Ворсинки хоріона. 6. Заглиблення карункула.

Замалювати при малому збільшенні — об. 8, ок. 7 — оболонки матки, а також ворсинки хоріона, що занурюються у просвіті маткових залоз (рис. 66).

Препарат 63. Яєчник: зріз яєчника кішки (рис. 67).

Препарат являє собою зріз яєчника кішки, зафарбований гематоксиліном і еозином.

При малому збільшенні в органі видно периферичну частину — кіркову речовину, в якій знаходяться фолікули на різних стадіях формування, та центральну частину — мозкову речовину, що містить багато кровоносних судин. На поверхні яєчника видно зачатковий епітелій, а під ним, у сполучній тканині, — первинні фолікули. У товщині кіркової речовини містяться фолікули, в яких яйцеклітину оточує кубічний, призматичний чи багат шаровий епітелій. У таких фолікулах яйцеклітина оточена блискучою оболонкою та шаром фолікулярного епітелію — променевим вінчиком. Фолікули, що досягли великих розмірів, містять рідину і називаються граафовими пухирцями. В кірковій речовині яєчника є також жовті тіла та атретичні фолікули, в яких ще є залишки оболонок яйцеклітини. При великому збільшенні необхідно розглянути кіркову та мозкову речовини. Замалювати препарат при малому збільшенні — об. 8, ок. 15 (рис. 67).

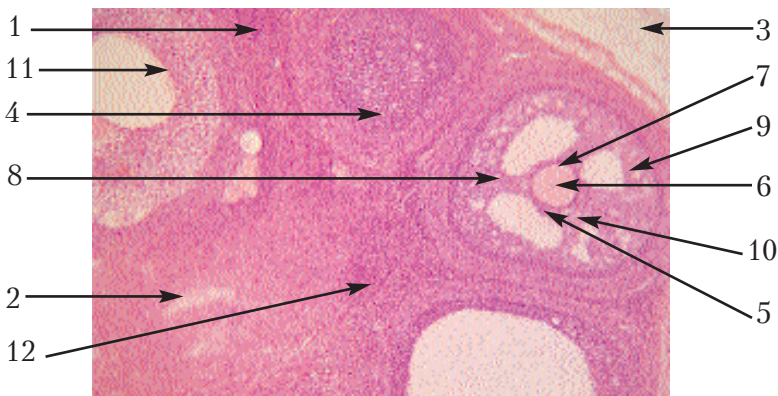


Рис. 67. Яєчник: зріз яєчника кішки.

Позначення: 1. Кіркова речовина. 2. Мозкова речовина. 3. Зачатковий епітелій. 4. Первинні фолікули. 5. Фолікул. 6. Яйцеклітина. 7. Блискуча оболонка. 8. Променевий вінчик. 9. Граафів пухирець. 10. Яйцеклітина. 11. Жовте тіло. 12. Атретичний фолікул.

Ендокринна система

Загальна морфофункціональна характеристика залоз внутрішньої секреції

Залози внутрішньої секреції (ендокринні залози) не мають вивідних проток і виділяють інкрети або гормони у кров чи лімфу; разом із нервовою та судинною системами беруть участь в координації діяльності окремих органів, у здійсненні єдності організму. За характером будови паренхіми ендокринні залози поділяються на трабекулярні і фолікулярні. До типу трабекулярних належать залози, ендокриноцити яких формують клітинні тяжі, між якими локалізуються структури гемомікроциркуляторного русла. Це епіфіз, гіпофіз, наднирники, параганглії. До залоз фолікулярного типу належить щитоподібна та парашитоподібна залози, їхня ендокринна паренхіма формує порожнини, що отримали назву "фолікули". За гістогенетичною класифікацією ендокринні залози поділяються на такі групи: група мозкових придатків (аденогіпофіз, нейрогіпофіз, наднирник), бронхіогенна група залоз (щитоподібна та парашитоподібна залози, ендокринна частина підшлункової залози — острівці Лангенгарса), група залоз мезодермального походження (статеві залози: яєчники, сім'яники).

Препарат 64. Гіпофіз: поздовжній зріз гіпофіза кішки (рис. 68 а, б).

На препараті — поздовжній зріз гіпофіза кішки, зафарбований гематоксиліном та еозином. Залежно від джерел генезу, його поділяють на *аденогіпофіз* і *нейрогіпофіз*.

Пересуваючи препарат під малим збільшенням, за забарвленням і структурою тканини можна розпізнати три частини гіпофіза. Найбільш яскраво забарвлена передня частина. В ній видно розташування клітин — аденоцитів епітеліального походження. Між рядами аденоцитів знаходяться тонкі прошарки сполучнотканинної строми з тонкостінними капілярами.

Проміжна частина, або епітеліальний край, відділяється від передньої частини щілиною (залишком гіпофізарного кармана)

і являє собою епітеліальну смужку. На косому зрізі гіпофіза ця частина може огортати і задню частину.

Задня частина (нейрогіпофіз) утворена видозміненими гліальними клітинами — *пітуїцитами*, забарвлена у блідорожевий або бузковий колір, у ній видно ядра пітуїцитів, капіляри та накопичувальні нейросекреторні тільця.

При малому збільшенні (об. 8, ок. 7) необхідно замалювати усі три частини гіпофіза. Необхідно спершу намалювати контури всього органа і контури кожної окремої частини, зафарбувати кожну з них різними штрихами (рис. 68, *а*).

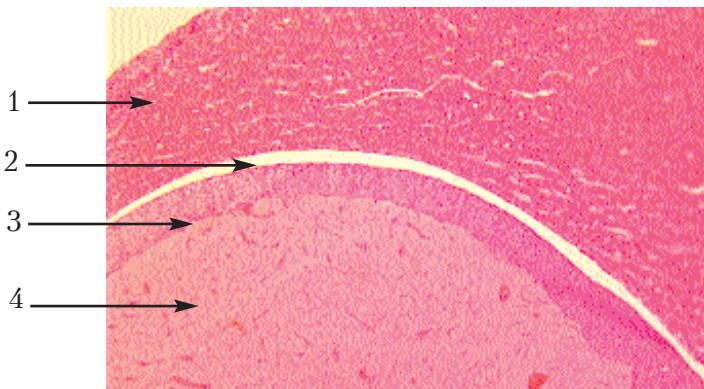


Рис. 68(*а*). Гіпофіз: поздовжній зріз гіпофіза кішки (мале збільшення).

Позначення: 1. Передня частина. 2. Залишок гіпофізарного кармана. 3. Проміжна частина. 4. Задня частина.

При великому збільшенні розглянути передню частину гіпофіза. У ній видно хромофільні ендокриноцити — це ацидофільні, базофільні та хромофобні аденоцити, що мають кілька перехідних форм. Усі клітини розташовані рядами, між якими знаходяться щілини. Це синусоїдні капіляри, наповнені форменими елементами крові. Ацидофільні аденоцити забарвлені кислими фарбами і мають багатокутну або яйцеподібну форму. Базофільні — це найбільші клітини округлої або овальної форми, ядро в них зсунуте до периферії. Хромофобні аденоцити — невеликі, погано забарвлені і нечітко відмежовані один від од-

ного. Проміжна частина має вигляд смужки, де містяться однорідні епітеліальні клітини і тонкостінні судини. У задній частині гіпофіза видно ядра пітуїцитів, капіляри та накопичувальні невросекреторні тільця.

Замалювати при великому збільшенні — об. 40, ок.7. — три частини гіпофіза, які видно в полі зору неповністю (рис. 68, б).

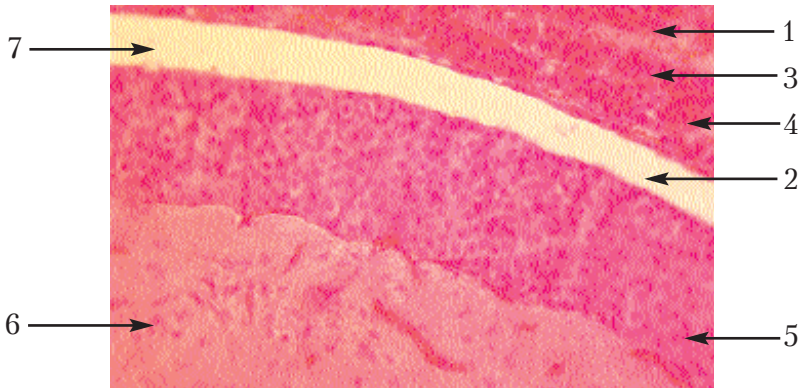


Рис. 68(в). Гіпофіз: поздовжній зріз гіпофіза кішки (велике збільшення).

Позначення: 1. Ацидофільні аденоцити. 2. Базофільні аденоцити. 3. Хромофобні аденоцити. 4. Капіляр. 5. Епітеліальні клітини проміжної частини. 6. Пітуїцити. 7. Залишки гіпофізарного кармана.

Препарат 65. Щитоподібна залоза: зріз щитоподібної залози коня (рис. 69).

На препараті — зріз щитоподібної залози коня, забарвлений еозином та гематоксиліном.

Під малим збільшенням видно різної величини пухирці — фолікули. Поміж пухирцями міститься багата на кровonosні судини сполучна тканина та невеликі скупчення епітеліальних клітин — інтерфолікулярні острівці. Стінки фолікулів утворені тироцитами — одношаровим кубічним епітелієм, висота якого різна, залежно від функціонального стану залози. На препаратах, де зріз пройшов дотично до стінки фолікула, фолікул має вигляд групи епітеліальних клітин. Порожнина фолікула запов-

нена колоїдно-білковою речовиною, забарвленою еозином у рожевий колір. У колоїді міститься тироглобулін.

При великому збільшенні видно фолікули, заповнені колоїдом, і міжфолікулярну тканину, багату на кровonosні та лімфатичні судини, а також скупчення епітеліальних клітин.

Замалювати препарат при великому збільшенні — об. 40, ок. 7. Показати контури фолікулів, епітеліальну будову їхніх стінок, заштрихувати колоїд, і між фолікулами показати міжфолікулярну сполучну тканину із судинами та інтерфолікулярними острівцями (рис. 69).

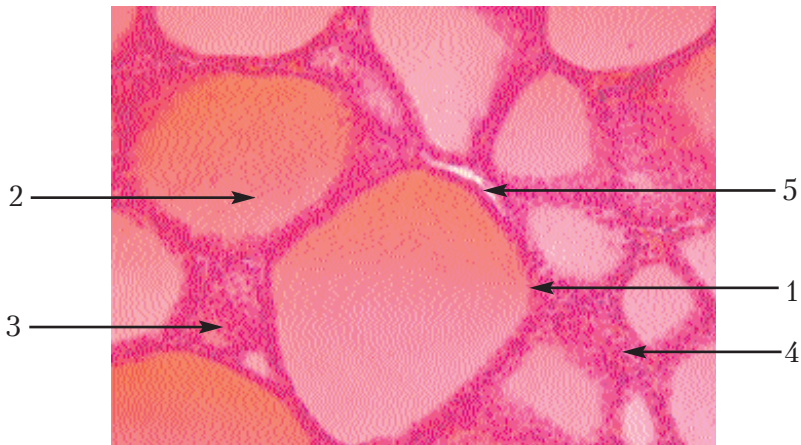


Рис. 69. Щитоподібна залоза: зріз щитоподібної залози коня.

Позначення: 1. Фолікул. 2. Колоїд. 3. Інтерфолікулярні острівці. 4. Міжфолікулярна тканина. 5. Артерія.

Препарат 66. Надниркова залоза: зріз надниркової залози коня (рис. 70).

На препараті — зріз надниркової залози коня, зафарбований еозином та гематоксиліном.

При малому збільшенні за характером та інтенсивністю забарвлення розрізняємо кіркову та мозкову речовини, а також розташовану на поверхні капсулу. У кірковій речовині рядки призматичних клітин утворюють звивини у вигляді дуг, тому

ця зовнішня зона називається дуговою. У напрямі до глибини органа клітини стають нижчими і утворюють ряди, поміж яких також вертикально розміщені капіляри. Ця зона називається пучковою. У самій глибині кіркової речовини ряди клітин епітелію та капіляри розташовані у різних напрямках, унаслідок чого і ті, й інші утворюють сітки, тому ця зона називається сітчастою. Між кірковою та мозковою речовинами різкої межі немає. Мозкова речовина складається з більш інтенсивно забарвлених клітин, між якими проходять синусоїдні капіляри.

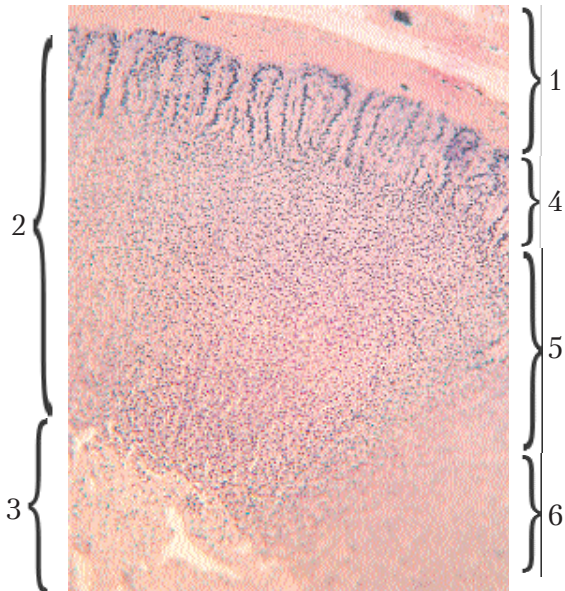
Під великим збільшенням розглянути клітини всіх зон кіркової та мозкової речовин. Дугова зона утворена призматичної форми епітеліальними клітинами. У пучковій зоні клітини — полігональні, з пінистою структурою цитоплазми — спонгіоцити, тому що ліпоїдні включення розчинились під час виготовлення препарату. Найдрібніші клітини містяться в тяжах сітчастої зони.

Препарат замальовати при малому збільшенні — об. 8, ок. 10. Спочатку намалювати ряди клітин у вигляді клубків, дуг, пучків, сіток, вказавши відмінні прикмети кожної зони (рис. 70).

Рис. 70. Надниркова залоза: зріз надниркової залози коня.

Позначення:

1. Капсула.
2. Кіркова речовина.
3. Мозкова речовина.
4. Дугова зона.
5. Пучкова зона.
6. Сітчаста зона.



Судинна система і кровотворні органи

Загальна характеристика

До серцево-судинної системи належать кровоносні та лімфатичні судини і серце. Серцево-судинна система забезпечує транспорт крові, поживних речовин, газів, біологічно активних речовин (гормонів) та продуктів обміну речовин; регулює рівень обміну речовин та виведення метаболітів; разом з ендокринною системою бере участь в гуморальній регуляції організму; регулює рівень перерозподілу пластичних матеріалів між органами — впливає на інтенсивність обміну речовин. Кров підтримує константу температурного режиму. За рахунок гранулярних і агранулярних лейкоцитів крові серцево-судинна система виконує захисні функції, формує тканинний та клітинний імунітет.

Кровоносні судини поділяються на артерії, артеріоли, капіляри, венули, вени, артеріоло-венозні анастомози. Вони розвиваються із мезенхіми зародка. Будова судинної стінки залежить від умов течії крові в кожній судині. Найбільш крупні судини виконують, в основному, функцію проведення крові. Артерії м'язового типу, крім даної функції, також регулюють приплив крові до органа чи тканини. Капіляри та посткапілярні венули забезпечують обмін речовин між кров'ю у просвіті судини з тканинами і, відповідно, мають тонку стінку та просту будову. Загальну будову стінки судини можна розглянути на прикладі артерії м'язового типу:

1. Внутрішня оболонка — **інтима**, побудована з: а) ендотелію, б) підендотеліального шару, в) внутрішньої еластичної мембрани.

2. Середня оболонка — **медія**, побудована із циркулярно розміщених гладеньких міоцитів і еластичних волокон.

3. Зовнішня оболонка — **адвенциція**, до складу якої входять: а) зовнішня еластична мембрана, б) сполучна тканина, в) судини судин.

Серце — це порожнистий орган, стінка якого побудована із трьох оболонок: ендокарда, міокарда та епікарда. Серце має два

джерела розвитку: 1 — ендотеліальна трубка, яка формується з мезенхіми під вісцеральним листком мезодерми в задній частині головного відділу зародка, дає початок ендокарду; 2 — частина вісцерального листка мезодерми, розміщується під ендотеліальними трубками, перетворюється в міокард і епікард.

Препарат 67. Капілярна сітка брижі кішки (рис. 71).

Препарат являє собою клаптик брижі кішки, зафарбований гематоксиліном і еозином.

При малому збільшенні видно багату на клітини сполучну тканину, на фоні якої добре помітна сітка розгалужених капілярів.

Необхідно роздивитись найбільш дрібні капіляри при великому збільшенні. В таких судинах ми бачимо лише ендотелій і еритроцити, що заповнюють просвіт судини. У деяких більш крупних судинах чітко видно паличкоподібні ядра, розташовані перпендикулярно до довжини судини. Це ядра м'язових клітин, контури яких також добре помітні. Таким чином, це вже буде не капіляр, а артеріола або венула.

Замалювати при великому збільшенні — об. 40, ок. 7 — фон із сполучної тканини і капіляри з усіма помітними на препараті структурами (рис. 71).

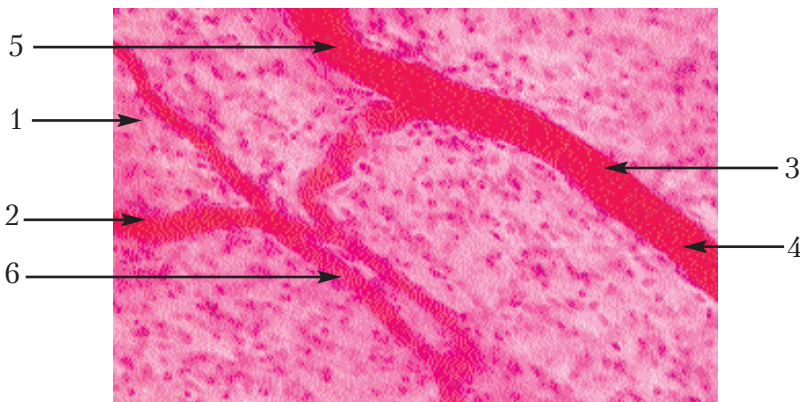


Рис. 71. Капілярна сітка брижі кішки.

Позначення: 1. Сполучна тканина. 2. Капіляри.

3. Ендотелій. 4. Еритроцити. 5. Артеріола.

6. Ядра м'язових клітин.

Препарат 68. Селезінкова артерія м'язового типу у свині (рис. 72).

Препарат являє собою поперечний зріз через артерію середнього калібру, зафарбований гематоксиліном і еозином.

При малому збільшенні необхідно роздивитись три оболонки судини: внутрішню, яка вистилає просвіт; середню — м'язову оболонку, найбільш товсту та інтенсивно забарвлену, зовнішню (адвентицію) — більш світлішу.

При великому збільшенні внутрішня оболонка (інтима) буде помітна як тонка хвиляста лінія з плоскими ядрами. Як видно на препараті, хвилястість залежить від того, що з поверхні до цієї оболонки прилягає світла блискуча внутрішня еластична мембрана, зібрана у складки внаслідок посмертного звуження артерії.

У середній оболонці помітні клітини гладенької м'язової тканини з продовгуватими ядрами та окремі еластичні волокна. Від поверхневої зовнішньої оболонки середня відокремлюється зовнішньою еластичною мембраною, яка не так чітко визначена порівняно з внутрішньою. Поверхнева оболонка (адвентиція) побудована з щільної сполучної тканини і в ній зустрічаються судини судин.

При великому збільшенні — об. 40, ок. 7 — замалювати частину стінки артерії і показати всі її оболонки (рис. 72).

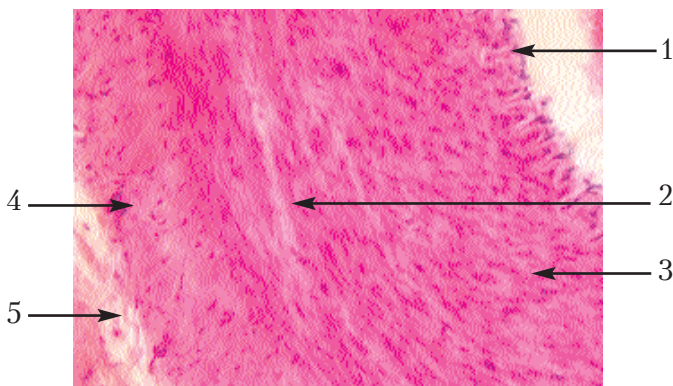


Рис. 72. Селезінкова артерія м'язового типу у свині.
Позначення: 1. Інтима. 2. М'язова оболонка. 3. Адвентиція.
4. Внутрішня еластична мембрана. 5. Зовнішня еластична мембрана.

Препарат 69. Селезінкова вена м'язового типу у свині (рис. 73).

На препараті видно поперечний зріз вени середнього діаметра, зафарбований гематоксиліном та еозином.

При малому збільшенні видно, що стінка вени за товщиною є невеликою за рахунок більш тонкої м'язової оболонки. При великому збільшенні видно, що внутрішня оболонка (інтима) — це тонка лінія з ядрами, розташованими на внутрішній поверхні вени. В середній оболонці є клітини гладенької м'язової тканини з продовгуватими ядрами. Поверхнева оболонка (адвентиція) — найбільш товста, побудована зі щільної сполучної тканини і в ній зустрічаються судини судин.

Замалювати препарат при великому збільшенні — об. 40, ок. 7. Намалювати частину стінки вени, яка складається з трьох оболонок (рис. 73).

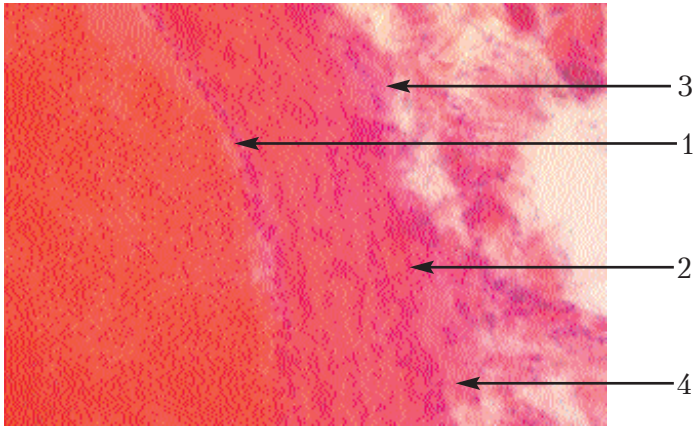


Рис. 73. Селезінкова вена м'язового типу у свині.

Позначення: 1. Інтима. 2. М'язова оболонка.

3. Адвентиція. 4. Судини судин.

Препарат 70. Міокард: зріз шлуночка серця коня (рис. 74).

Препарат являє собою зріз стінки шлуночка серця коня. При малому збільшенні необхідно вибрати ділянку, де міокардіоцити знаходяться на поздовжньому розрізі. Тоді буде видно як вони перемичками — анастомозами, з'єднуючись один з одним,

утворюють сітку. При великому збільшенні також видно сітчасту будову міокарда.

У м'язових волокнах дуже різко помітна поздовжня смугастість, а поперечна — слабо. До їх складу входять ядра овальної форми і потовщення між клітинами (кардіоміоцитами), які називаються вставними дисками. Між волокнами знаходиться сполучна тканина, багата на кровоносні судини.

Замалювати препарат при великому збільшенні — об. 40, ок. 15 (рис. 74).

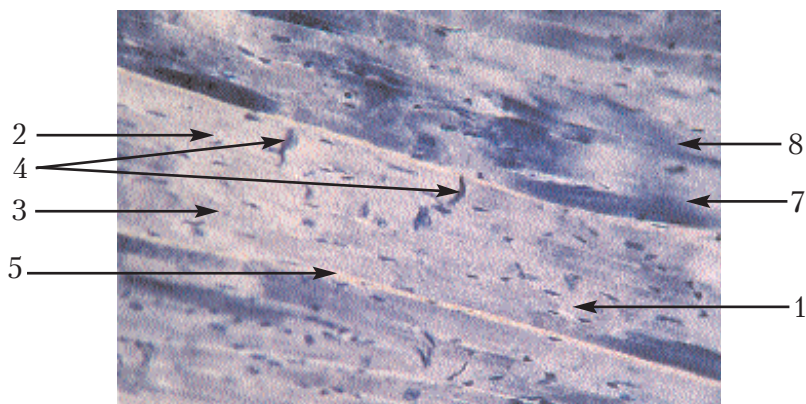


Рис. 74. Міокард: зріз шлуночка серця коня.

Позначення: 1. М'язові волокна. 2. Поздовжня смугастість. 3. Поперечна смугастість. 4. Вставні диски.

5. Сполучна тканина. 6. Кровоносні судини.

7. Анастомози між волокнами. 8. Кардіоміоцити.

Органи гемопоезу

Препарат 71. Тимус: зріз зобної залози кошеняти (рис. 75).

Препарат являє собою зріз тимуса (зобної залози), зафарбований гематоксиліном та еозином.

При малому збільшенні видно сполучнотканинну капсулу органа, яка проникає в глибину і утворює часточки різної форми, побудовані з ретикулярної тканини, заповненої лімфоцитами. У них розрізняють більш інтенсивно забарвлену пери-

ферійну частину. Це — кіркова речовина. Більш світлі ділянки з меншою кількістю лімфоцитів називаються мозковою речовиною. У мозковій речовині знаходяться світлі тимусні тільця (тільця Гассаля), які є скупченням концентрично нашарованих епітеліальних клітин.

При великому збільшенні необхідно роздивитись кіркову і мозкову речовини, звернувши увагу на будову тимусних тілець. При малому збільшенні — об. 8, ок. 15 — потрібно замалювати повністю одну часточку і частково сусідню часточку залози, щоб показати міжчасточкову сполучну тканину. В мозковій речовині показати тимусні тільця (рис. 75).

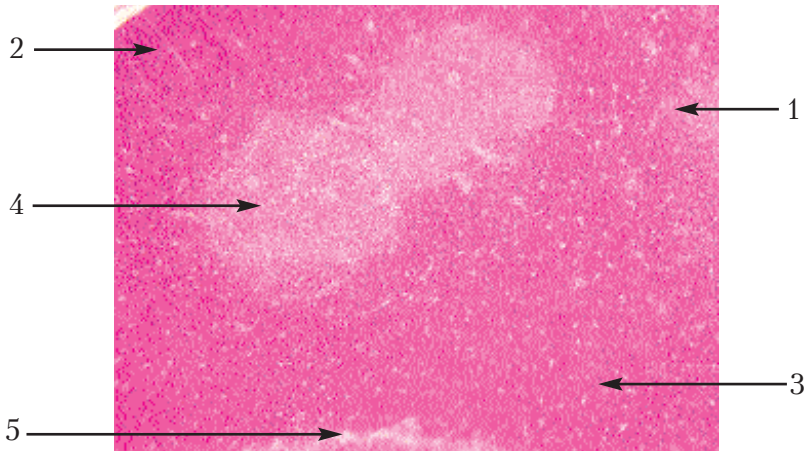


Рис. 75. Тимус: зріз зобної залози кошеняти.

Позначення: 1. Часточка залози. 2. Кіркова речовина.

3. Мозкова речовина. 4. Тимусне тільце.

5. Міжчасточкова сполучна речовина.

Препарат 72. Лімфатичний вузол: зріз лімфатичного вузла кішки (рис. 76).

Препарат являє собою площинний зріз лімфатичного вузла, зафарбований гематоксиліном та еозином.

При малому збільшенні видно, що на поверхні орган вкритий сполучнотканинною капсулою, яка занурюється в глибину вузла, утворюючи перегородки або трабекули. Паренхіма вузла,

що заповнює проміжки між капсулою і трабекулами, являє собою типову ретикулярну тканину, заповнену більшою чи меншою кількістю лейкоцитів (лімфоцитів). Там, де останніх знаходиться більше, забарвлення буде темніше. Під мікроскопом видно, що велика кількість темних ділянок знаходиться на периферії вузла, а менша — в центрі. За цією ознакою у лімфатичному вузлі розрізняють периферичну, або кіркову речовину і центральну, або мозкову речовину. У кірковій речовині знаходяться скупчення лімфоцитів, так звані "первинні або вторинні фолікули (вузлики)", які відрізняються світлим забарвленням (наявність клітин плазмоцитів); центральна частина вузлика називається реактивним центром. Ретикулярна тканина між капсулою і вузликами, яка має меншу кількість лімфоцитів, називається *крайовим синусом*. У мозковій речовині вторинних вузликів немає, але темні ділянки тканини або скупчення лімфоцитів мають форму тяжів, що перехрещуються в різних напрямках. Ці тяжі являють собою продовження вторинних фолікулів і мають назву м'якотних шнурів. Комплекс світлих ділянок, розташованих між ними, називається *центральною синусом*. Замалювати при малому збільшенні — об.8, ок.7 — частину кіркової і мозкової речовини (рис. 76).

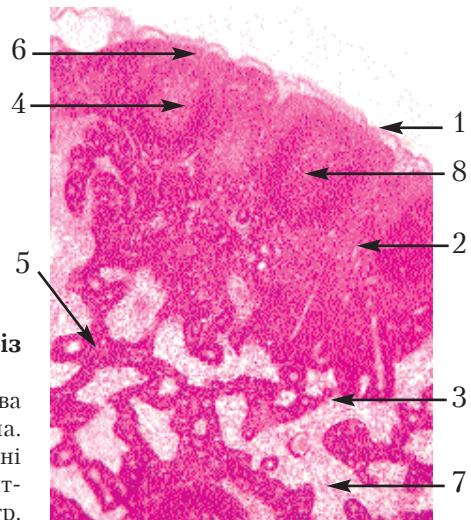


Рис. 76. Лімфатичний вузол: зріз лімфатичного вузла кішки.

Позначення: 1. Капсула. 2. Кіркова речовина. 3. Мозкова речовина. 4. Вторинний фолікул. 5. М'якотні шнурви. 6. Крайовий синус. 7. Центральний синус. 8. Реактивний центр.

Препарат 73. Селезінка: гістологічний зріз селезінки кішки (рис. 77).

Препарат являє собою гістологічний зріз селезінки кішки, зафарбований гематоксиліном і еозином.

При малому збільшенні видно на поверхні органа капсулу, яка, занурюючись у глибину, утворює трабекули, що розгалужуються на всі боки. Щільність тканини, її інтенсивна забарвленість еозином і наявність великої кількості паличкоподібних ядер стверджують, що капсула і трабекули дуже багаті на гладеньку м'язову тканину.

Паренхіма органа збудована із ретикулярної тканини, насиченої елементами крові, і в ній досить різко виступають тільця, що являють собою вузлики або фолікули (мальпігієві тільця). В них також можна побачити реактивні центри, але на відміну від лімфатичних вузликів інших органів, у них найчастіше ексцентрично розташовується центральна артерія. Між мальпігієвими тільцями ретикулярної тканини знаходяться не тільки лімфоцити, але й вузлики еритроцитів, тому ця тканина називається *червоною пульпою* на відміну від мальпігієвих тілець, що містять тільки лімфоцити і всі разом називаються *білою пульпою*. У трабекулах помітні кровоносні судини, навколо яких тканина утворює судинні піхви.

Замалювати частину органа при малому збільшенні — об. 8, ок. 7 (рис. 77).

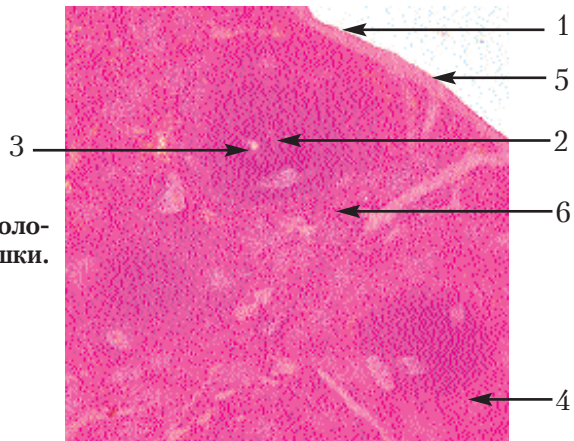


Рис. 77. Селезінка: гістологічний зріз селезінки кішки.

- Позначення: 1. Капсула.
2. Мальпігієве тільце.
3. Центральна артерія.
4. Червона пульпа.
5. Трабекули.
6. Судинна піхва.

Нервова система

Загальна характеристика

Нервова система поділяється на центральну (головний та спинний мозок) і периферичну (периферичні нервові вузли, стовбури і закінчення). За функціями нервову систему поділяють на вегетативну, що іннервує внутрішні органи: судини та залози, і соматичну, що іннервує всі інші частини тіла.

Цитоархітектоніка нейронів залишилась аналогічною тій, що була у нижчих хребетних:

- дифузний тип локалізації — сітчаста формація;
- формування в нервовій тканині спинного та стовбурової частини головного скупчення нейронів;
- ядерний тип локалізації — ядра сірої речовини спинного мозку та утворення ядер у стовбуровій частині головного мозку;
- характерним для вищих хребетних і рептилій є те, що існують певні показники: кірковий тип — формування кори.

Нервова тканина не містить структур лімфатичної системи, її захисна функція полягає у формуванні гематоенцефаломічного бар'єру за рахунок мембраноендотеліальної системи гемокapілярів та утворення навколо них структурами мікроглії захисного бар'єру, що викликає контакт нейрона з кровоносними судинами. Цей бар'єр захищає від впливу негативних ендогенних факторів.

Від впливу екзогенних факторів захищають оболонки: тверда, павутинна, м'яка, що спільні для спинного та головного мозку і є похідними мезенхіми. В основі будови мозкових оболонок лежить рихла та щільна сполучна тканина.

Препарат 74. Спинний мозок: поперечний зріз спинного мозку кішки (рис. 78).

Препарат являє собою поперечний зріз спинного мозку кішки, імпрегнований сріблом. Неозброєним оком можна розрізнити на периферії білу речовину, а в центрі — більш темнішу, сіру, що нагадує формою літеру Н, або метелика з розправленими крилами.

При малому збільшенні в білій речовині видно дорсальну борозну у вигляді серединної гліальної перегородки та вентральну поздовжню борозну у вигляді щілини. На бокових поверхнях спинного мозку розташовані парні дорсальні латеральні і вентральні латеральні борозни, що відповідають місцям входу дорсальних і виходу вентральних корінців спинномозкових нервів. Ділянки білої речовини, розташовані між борознами, відповідно називаються дорсальними, латеральними та вентральними канатиками. У сірій речовині розрізняють вузькі дорсальні та широкі вентральні сірі стовпи. Ще є сірі латеральні стовпи, найбільш виражені у грудному та крижовому відділах спинного мозку. У центрі сірої речовини знаходиться спайка або комісура, в якій розташований центральний спинно-

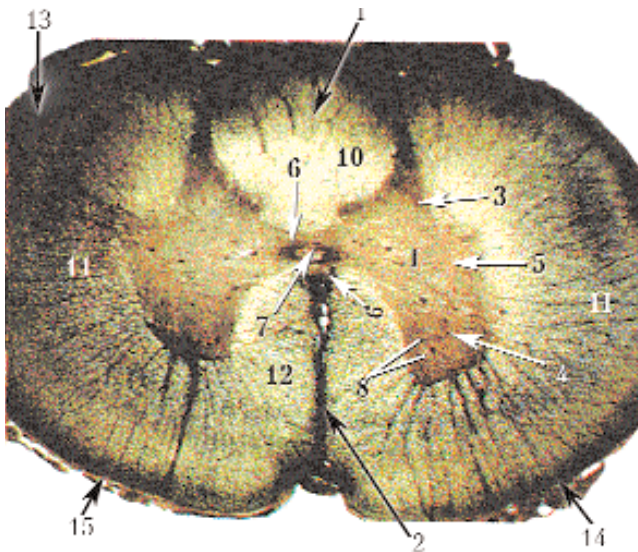


Рис. 78. Спинний мозок: поперечний зріз спинного мозку кішки.

Позначення: 1 — дорсальна серединна перегородка; 2 — вентральна серединна щілина; І — сіра речовина; 3 — дорсальні роги; 4 — вентральні роги; 5 — латеральні роги; 6 — сіра спайка; 7 — центральний спинномозковий канал; 8 — нейрони вентрального моторного ядра; ІІ — біла речовина; 9 — біла спайка; 10 — дорсальні канатики; 11 — латеральні канатики; 12 — вентральні канатики; 13 — дорсальні корінці спинномозкових нервів; 14 — вентральні корінці спинномозкових нервів; 15 — мозкові оболонки.

мозковий канал. Препарат необхідно розташувати на предметному столику так, щоб дорсальні сірі стовпи були звернуто доверху. В сірій речовині знаходять скупчення нервових клітин — мозкові ядра. Розрізняють рухові ядра у вентральних стовпах, вегетативні ядра у латеральних стовпах, ядра пучкових клітин у середній частині сірої речовини, а медіальніше від них знаходяться комісуральні ядра і ядра дорсальних сірих стовпів. Замалювати препарат при малому збільшенні — об. 8, ок. 7. Для економії часу можна замалювати тільки половину спинного мозку.

Препарат 75. Мозочок: поздовжній розріз мозочка кішки (рис. 79).

Препарат являє собою поздовжній розріз мозочка, імпрегнований сріблом. Неозброєним оком бачимо розрізи боріздок, більш інтенсивно забарвлену сіру речовину, яка є корою мозочка, а більш світла біла речовина розташована в глибині; вона заходить у проміжки між борознами.

При малому збільшенні видно чергування світлих і темних смуг шарів сірої і білої речовини, викликане тим, що поверхня мозочка не є рівною, а утворює звивини, завдяки чому кора начебто збирається у складки. Кора складається з трьох шарів, рахуючи з поверхні: молекулярного, гангліозного та зернистого. Шари можна розрізнити завдяки середньому шару, який являє собою один ряд клітин, що розділяє поверхневий і внутрішній шари. При малому збільшенні можна побачити грушоподібну форму цих клітин, які звуться *клітинами Пуркіне*. Від них у молекулярний шар відходять дендрити, що часто нагадують своєю формою роги оленя. Оскільки грушоподібні клітини розташовуються в одній площині, поперечній відносно до борозни, то їх грушоподібна форма і дендрити, які розгалужуються, помітні тільки на поздовжніх зрізах мозочка. Препарат необхідно розташувати так, щоб ряд грушоподібних клітин розміщувався горизонтально у середній частині поля зору, а їхні дендрити були б спрямовані догори; вивчати при великому збільшенні. Частина кори, розташована над грушоподібними клітинами, є молекулярним шаром. Тут видно рідко розташо-

вані ядра кошикових та зірчастих клітин і дендрити грушоподібних клітин. У глибоких частинах цього шару зустрічаються нервові волокна, розташовані паралельно до поверхні — нейрити кошикових клітин. Гангліозний шар складається з одного ряду грушоподібних клітин, на тілах яких видно розгалуження нейритів кошикових клітин у вигляді кошиків; нижче гангліозного шару розташовується зернистий шар, характерний наявністю дуже великої кількості ядер, що належать, головним чином, клітинам-зернам та клітинам Гольджі. Замалювати при великому збільшенні три шари кори — об. 40, ок. 15. Спочатку треба показати гангліозний шар, а потім прилеглі до нього частини молекулярного та зернистого шарів (рис. 79).

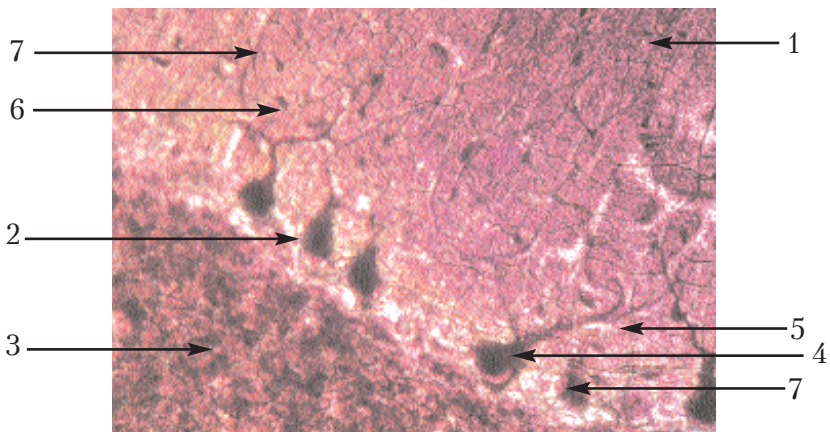


Рис. 79. **Мозочок: поздовжній розріз мозочка кішки.**
Позначення: 1. Молекулярний шар. 2. Гангліозний шар.
3. Зернистий шар. 4. Грушоподібні клітини. 5. Дендрити грушоподібних клітин. 6. Нейрити кошикових клітин. 7. Їхні кошики.

Препарат 76. Кора півкуль головного мозку кошеняти (рис. 80).

При малому збільшенні видно розташовану на периферії кори з нервовими клітинами та білу речовину, яка знаходиться під нею і складається з нервових волокон. Для тварин шестишарова будова кори є умовною, тому що деякі шари можуть бути подані тільки окремими клітинами або бути зовсім відсутніми.

Перш за все необхідно знайти на препараті найбільш крупні клітини, що мають форму тригранних пірамід, їх основа буде спрямована в глибину кори. Ці клітини відповідають п'ятому шару, або гангліозній пластинці кори. Дещо ближче до поверхні можна побачити також пірамідальні за формою, але трохи менших розмірів клітини. Вони відповідають третій пірамідальній пластинці. Між цими рядами крупних клітин видно ядра, які належать дрібним пірамідальним клітинам. Це четверта, або внутрішня зерниста пластинка. Такий же вигляд має і друга, або зовнішня зерниста пластинка, розташована вище за пірамідальну. Найвищий шар кори характерний наявністю горизонтальних волокон і є дуже бідним на клітини. Це — молекулярна пластинка. Пластинка, що межує з білою речовиною, називається поліморфною; у ній містяться клітини різної форми і видно багато дрібних клітинних ядер та волокон.

Препарат необхідно замальовувати при малому збільшенні — об. 8, ок. 15, відобразивши пошарове розташування клітин кори (рис. 80).

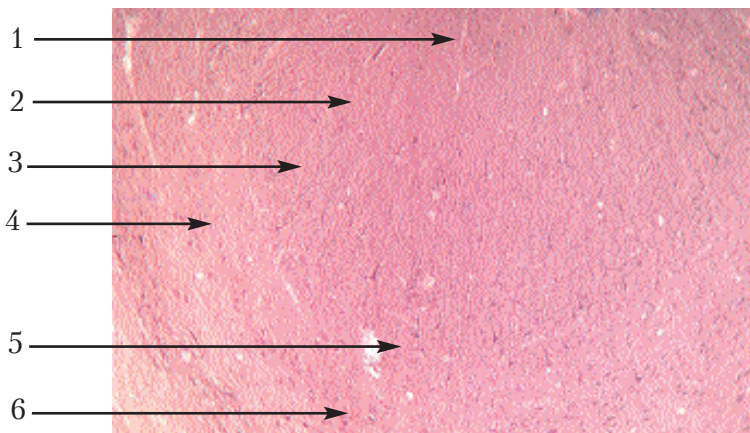


Рис. 80. Кора півкуль головного мозку кошеняти.

Позначення: 1. Молекулярна пластинка. 2. Зовнішня зерниста пластинка. 3. Пірамідальна пластинка. 4. Внутрішня зерниста пластинка. 5. Гангліозна пластинка. 6. Поліморфна пластинка.

Препарат 77. Спинальний ганглії собаки (рис. 81).

Препарат являє собою поздовжній зріз імпрегнованого сріблом спинального ганглія собаки разом з дорсальними і вентральними корінцями та змішаним нервом.

При малому збільшенні препарат потрібно розташувати так, щоб дорсальний корінець був зверху. На поверхні корінців і гангліїв видно сполучнотканинну оболонку. Корінці і змішаний нерв складаються із пучків мієлінових волокон. На деяких препаратах, де зріз проходить косо, вентральний корінець має форму язика. Всередині ганглія на периферії розташовуються нервові клітини, а в центрі — нервові волокна. Якщо зріз проходить не по середній лінії, а в центральній частині ганглія, то може бути більша або менша кількість клітин між волокнами.

При великому збільшенні потрібно роздивитись клітини, які є псевдоуніполярними, мають округлу форму, вкриті неврилемою і в ядрах помітні добре виражені ядерця.

Замалювати препарат при малому збільшенні — об. 8, ок. 15 (рис. 81).

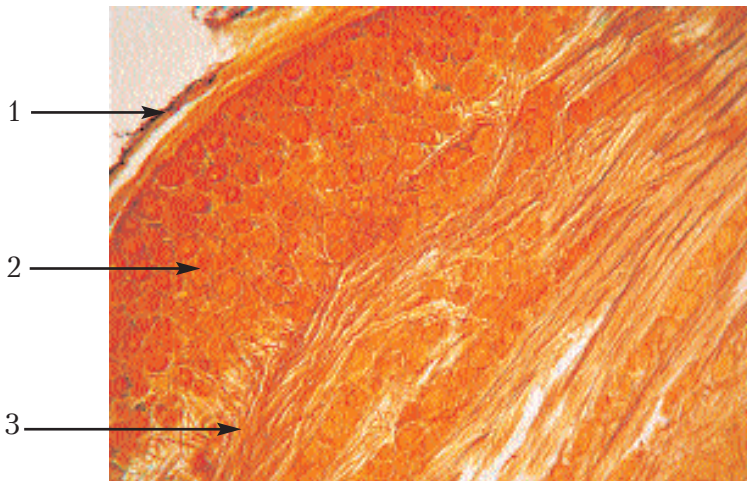


Рис. 81. Спинальний ганглії собаки.

Позначення: 1. Оболонка ганглія. 2. Нервові клітини.
3. Нервові волокна.

Препарат 78. Симпатичний ганглії собаки: краніальний шийний ганглії (рис. 82).

Препарат являє собою зріз через краніальний шийний ганглії собаки, імпрегнований сріблом.

При малому збільшенні видно нервові волокна, між якими розташовуються нервові клітини. На відміну від спинального ганглія, тут знаходяться клітини мультиполярні, які поділяються на два види: довгоаксонні та рівновідросткові. Розподілу на периферичну та центральну частини в цьому ганглії немає, клітини і волокна тут розташовані без певної закономірності.

При великому збільшенні необхідно роздивитись волокна і клітини більш детально, замалювати — об. 40, ок. 7 — волокна і клітини двох типів (рис. 82).

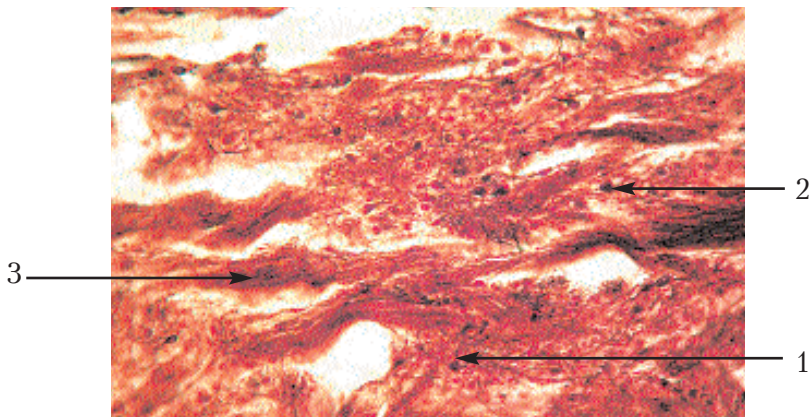


Рис. 82. Симпатичний ганглії собаки: краніальний шийний ганглії.

Позначення: 1. Довгоаксонні нервові клітини. 2. Рівновідросткові нервові клітини. 3. Нервові волокна.

Препарат 79. Периферичний нерв: поперечний зріз сідничного нерва собаки (рис. 83).

Препарат являє собою поперечний зріз сідничного нерва собаки, зафарбований осміевою кислотою і карміном.

При малому збільшенні видно на поперечному і косому зрізах пучки нервових волокон, забарвлені в темно-сірий колір

осмієвою кислотою. Між пучками розташована червонуватого кольору сполучна тканина — оболонка нерва.

Сполучна тканина, розташована на поверхні нерва і між пучками, називається епіневрієм. Тканина, що прилягає до поверхні кожного окремого пучка, утворює периневрій, а в середині пучка — ендоневрій.

Замалювати препарат при малому збільшенні — об. 8, ок. 15 (рис. 83).

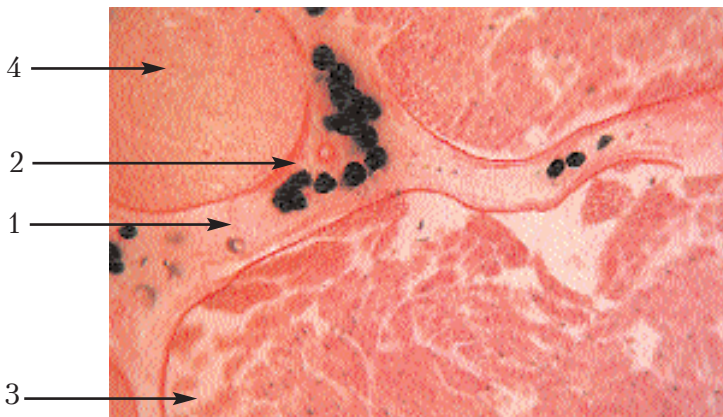

Рис. 83. Периферичний нерв: поперечний зріз сідничного нерва собаки.

Позначення: 1. Епіневрій. 2. Периневрій. 3. Ендоневрій.
4. Нервові волокна.

Органи чуття

Загальна характеристика

Забезпечують зв'язок організму із зовнішнім середовищем, сприймаючи імпульси, що надходять: звукові, світлові, смакові.

Сприймання, проведення та переробка імпульсів забезпечують складні системи, які І. П. Павлов назвав *аналізаторами*. До складу аналізаторів входять 3 частини: периферична, де здійснюється сприйняття (рецепція, проміжна); провідні шляхи (якими передаються імпульси) та центральна ділянка кори великих півкуль, де проходить аналіз.

Органи чуття — це периферичні частини аналізаторів (зорового, слухового, смакового). Основу класифікації органів чуття складають гістогенетичні та морфофункціональні особливості. Розрізняють 3 основні групи органів чуття:

1) розвиваються із нервової пластинки і мають у своєму складі спеціалізовані нервові клітини (нейросенсорні клітини), первинно чутливі клітини (орган зору, орган нюху);

2) розвиваються із потовщення ектодерми і мають у своєму складі спеціалізовані епітеліальні клітини — сенсорні епітеліоцити (орган слуху та рівноваги, орган смаку);

3) рецепторні тільця і утворення (неінкапсульовані та інкапсульовані) — органи дотику.

Препарат 80. Сітківка: вертикальний зріз задньої стінки ока кішки (рис. 84).

Препарат являє собою вертикальний зріз задньої стінки ока кішки, зафарбований гематоксиліном і еозином.

При малому збільшенні необхідно роздивитись і розташувати препарат так, щоб на зовнішній поверхні знаходилась склера, яка має вигляд суцільної рожевої смужки. Під нею видно судинну оболонку — дуже насичену пігментом темну смужку, в якій багато кровоносних судин. Решта очного яблука — значно товща оболонка з різко позначеними шарами, яка називається *сітківкою*.

При великому збільшенні необхідно поставити в поле зору тільки сітківку, її зовнішній шар (поставити вгорі) — пігментний епітелій складає один ряд пігментних клітин. У внутрішній шар сітківки ці клітини віддають відростки "бороди", якщо сітківка була на світлі. Якщо в момент забою тварина знаходилась у темряві, то у сітківці весь пігмент буде зібраний в один тонкий шар, що межує безпосередньо із судинною оболонкою. Наступний шар (палички і колбочки) має вигляд світлої смужки, в якій знаходяться зовнішні членики паличкових та колбочкових клітин. Наступним шаром є зовнішня зерниста пластинка, що являє собою темну смужку з ядер, які належать паличкам та колбочкам.

Волокнистий і зовнішній сітчастий шари на препараті не розділяються і являють собою тонку світлу смужку. Внутрішній зернистий шар складається з ядер, які належать біполярним

клітинам і являють собою широку зернисту смужку. Цей шар називається ганглієм сітківки, а розташована під нею світла смужка — внутрішнім сітчастим шаром.

За нею розташований гангліозний шар, який складається з мультиполярних нервових клітин і зветься *ганглієм зорового нерва*. Під ним розташована знову світла смужка — шар нервових волокон-нейритів гангліозних клітин, які з поверхні вкривають внутрішню пограничну мембрану.

Замалювати тільки сітківку при великому збільшенні — об. 40, ок. 15, починаючи з пігментного шару (рис. 84).

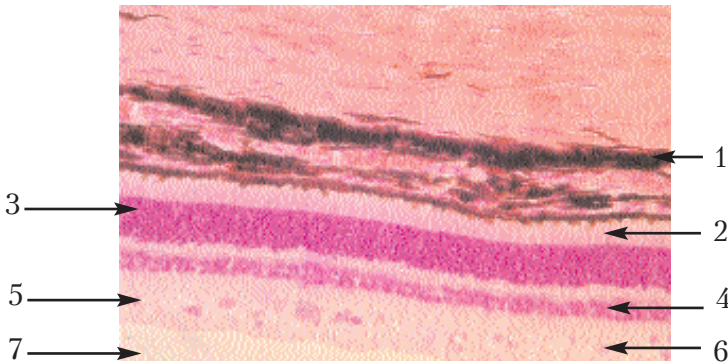


Рис. 84. Сітківка: вертикальний зріз задньої стінки ока кішки.

Позначення: 1. Пігментний епітелій. 2. Шар паличок і колбочок. 3. Зовнішній ядерний шар. 4. Внутрішній ядерний шар. 5. Внутрішній сітчастий шар. 6. Гангліозний шар. 7. Шар нервових волокон.

Препарат 81. Спіральний орган: орган слуху миші (рис. 85).

Препарат являє собою зріз через декальциновану кам'янисту частину скроневої кістки миші, зафарбований гематоксином і еозином. На зрізі видно й інші органи голови, що не вивчаються на цьому занятті.

При малому збільшенні треба знайти завиток, розрізаний уздовж осі, по боках якої розташовується канал завитка, що потрапив декілька разів (4–5) у розріз. Препарат треба розташувати так, щоб вісь завитка була в центрі і спрямована вершиною догори. Потім, розглядаючи кожний канал, вибрати такий, який видно у строго поперечному розрізі. Порожнина каналу розділена надвоє. Перетинчастий завиток має в розрізі трикут-

ну форму. Його тонка стінка (вестибулярна пластинка) відділяє порожнину перетинчастого завитка від розташованої над нею порожнини вестибулярних сходин. Нижня стінка (основна пластинка) відмежовує від перетинчастого завитка барабанні сходи. В осі завитка біля основної пластинки розташований спіральний ганглій.

Стінка завитка з боку його осі зветься внутрішньою, а протилежна — зовнішньою стінкою завитка. Роздивившись згадані вище структури на препараті, потрібно поставити в центр поля зору

основну пластинку для вивчення розташованого на ній спірального органа при великому збільшенні.

На основній пластинці в центральній її частині видно отвір трикутної форми — спіральний тунель, утворений двома рядами яскраво забарвлених клітин-стовпів. По боках від них лежать два ряди клітин. Нижній ряд — підтримувальні, а над ними у другому ряду — спеціальні, або війчасті слухові клітини, в яких на вільній поверхні є війки. З боку осі завитка на основній пластинці знаходиться потовщення — лімб, у якому кутикулярні вирости клітин

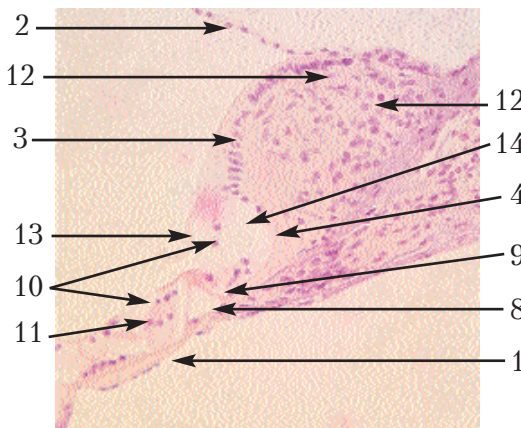


Рис. 85. Спіральний орган: орган слуху миші.

Позначення: 1. Основна пластинка. 2. Вестибулярна пластинка. 3. Вестибулярні сходи. 4. Барабанні сходи. 5. Внутрішня стінка завитка. 6. Зовнішня стінка завитка. 7. Спіральний ганглій. 8. Спіральний тунель. 9. Клітини стовпів. 10. Слухові клітини. 11. Підтримувальні клітини. 12. Лімб. 13. Покривна пластинка. 14. Спіральний жолоб.

утворюють покривну пластинку, що нависає над спеціальними клітинами. Під покривною пластинкою лімб має заглиблення — спіральний жолоб.

Замалювати при великому збільшенні — об. 40, ок. 7 — спіральний орган (рис. 85).

ДОДАТКИ

Додаток 1.

СХЕМАТИЧНА БУДОВА ОКРЕМИХ ОРГАНІВ

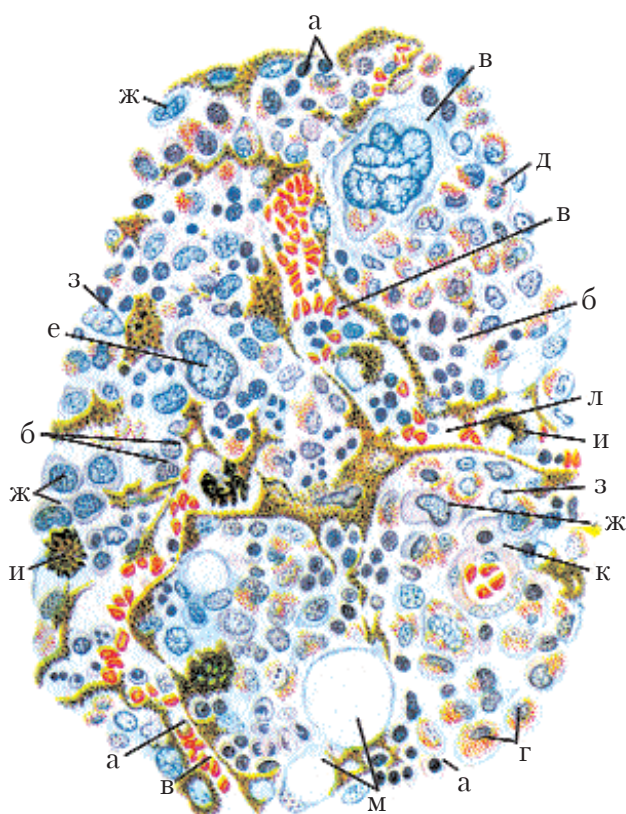


Рис. 1. Схема будови червоного кісткового мозку (за Максимовим):

а — нормоцити; *б* — еритробласти; *в* — еритроцити; *г* — еозинофільні мієлоцити; *д* — еозинофільні метамієлоцити; *е* — мегакаріоцити; *ж* — мієлобласти; *з* — ретикулярні клітини; *и* — макрофаги; *к* — артеріальний капіляр; *л* — венозний синусоїд; *м* — жирові клітини.

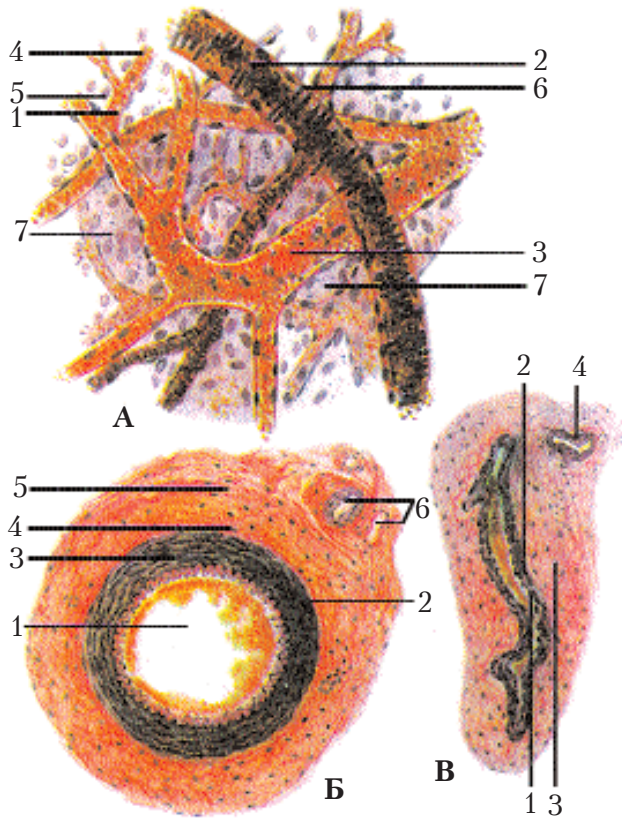


Рис. 2. А — капіляри, артеріоли і венули м'якої мозкової оболонки головного мозку. Пофарбування гематоксилін-еозином (зб. 400):

1 — кровоносний капіляр; 2 — артеріола; 3 — венула; 4 — ендотеліальні клітини; 5 — ядро адвентиціальної клітини; 6 — ядро гладенької м'язової клітини; 7 — клітини рихлої волокнистої сполучної тканини.

Б — артерія м'язового типу (стегова артерія). Пофарбування гематоксилін-еозином (зб. 400):

1 — внутрішня оболонка; 2 — внутрішня еластична мембрана; 3 — середня м'язова оболонка; 4 — зовнішня еластична мембрана; 5 — зовнішня оболонка; 6 — судини судин.

В — вена. Пофарбування гематоксилін-еозином (зб. 400):

1 — внутрішня оболонка; 2 — середня м'язова оболонка; 3 — зовнішня оболонка; 4 — судини судин (за Алмазовим і Сутуловим).

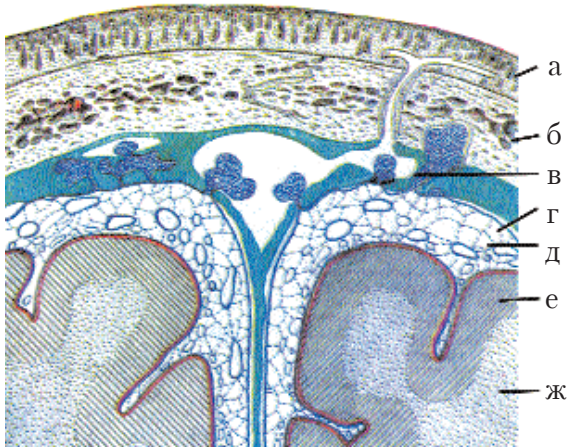

Рис. 3. Фронтальний розріз через череп, мозкові оболонки і мозок (із Кляра):

зелений — тверда мозкова оболонка; *синій* — паутинна і червона — м'яка мозкові оболонки: *а* — шкіра, *б* — синуси, *в* — субдуральний і *д* — синусоїдальний простори; *е* — кора півкуль; *ж* — їх біла речовина.

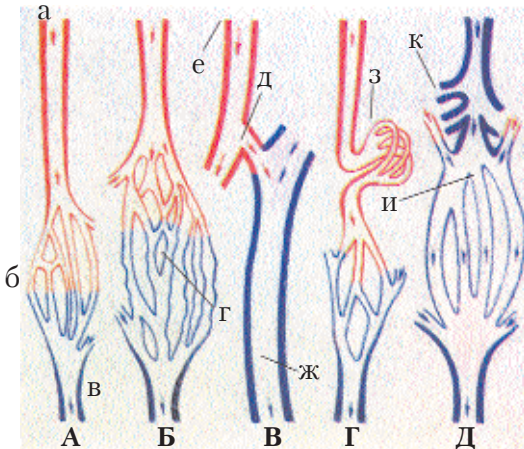


Рис. 4. Схема різних типів взаємовідношень між артеріальними і венозними судинами:

А — капіляри загального типу; *Б* — синуозні капіляри; *В* — артеріо-венозні анастомози; *Г* — артеріальна чудова сітка; *Д* — венозна чудова сітка; *а* — артеріола; *б* — капіляри; *в* — венула; *г* — синусоїди; *д* — артеріо-венозний анастомоз; *е* — дрібна артерія; *ж* — дрібна вена; *з* — артеріальна чудова сітка; *и* — венозна чудова сітка; *к* — капіляри загального типу.

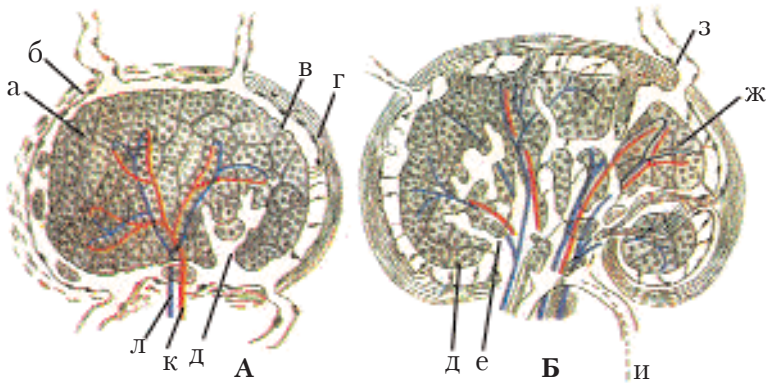


Рис. 5. Розвиток лімфатичних вузлів (за Штером):

А — рання і **Б** — більш пізня стадії; **а** — ушільнена мезенхіма; **б** — сітка лімфатичних судин; **в** — крайовий синус; **г** — капсула; **д** — вирости крайового синуса; **е** — м'якотні тяжі; **ж** — лімфатичний вузлики; **з** — приносні; **и** — виводні лімфатичні судини; **к** — артерія; **л** — вена.

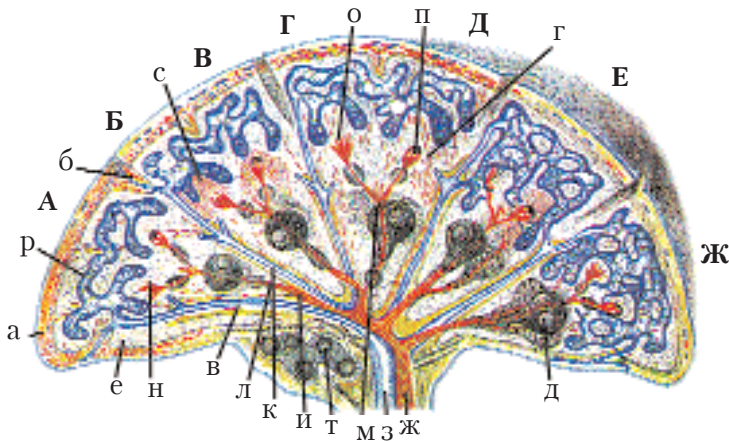


Рис. 6. Схема структури селезінки:

А — кінь; **Б** — собака; **В** — кішка; **Г** — свиня; **Д** — жуйні; **Е** — кролик; **Ж** — людина; **а** — капсула; **б** — трабекули; **в** — судинні півхи; **г** — гладенькі м'язові клітини; **д** — лімфатичний вузлики селезінки; **е** — остов ретикулярної тканини; **ж** — селезінкові артерії; **з** — вена; трабекулярні артерії; **и** — артерія; **к** — вена; **л** — пульпарна артерія; **м** — центральна артерія; **н** — артерія (щіточка); **о** — артеріальний капіляр, зникаючий у ретикулярній тканині або той, що закінчується; **п** — колбою з пористими стінками; **р** — венозний синус; **с** — кров у пульпі; **т** — лімфатичні вузлики.

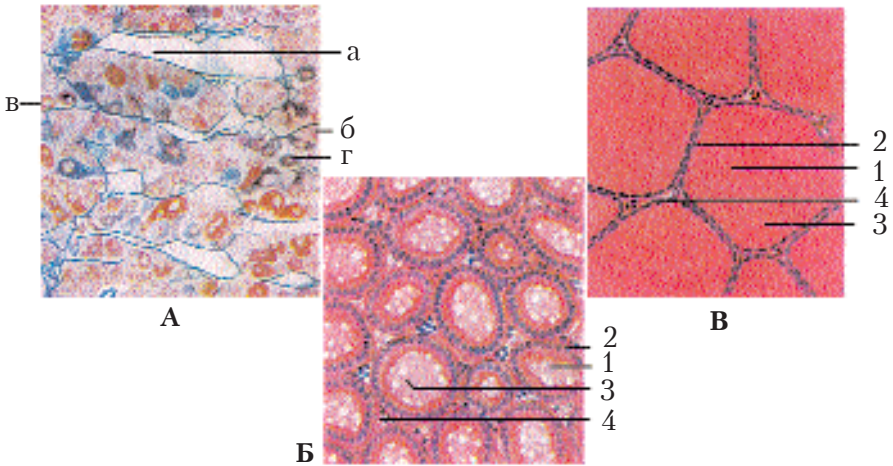


Рис. 7. А — передня доля гіпофіза (за Штером); Б, В — щитоподібна залоза:

a — капіляри; *б* — хромофобні; *в* — ацидофільні; *г* — базифільні аденоцити. **Гіперфункція.** Пофарбування гематоксилін-еозином (зб. 400): 1 — фолікул щитоподібної залози; 2 — високі тиреоїдні клітини; 3 — вакуоль у колоїді; 4 — волокниста сполучна тканина з кровоносними судинами. **Гіпофункція.** Пофарбування гематоксилін-еозином (зб. 400): 1 — фолікул щитоподібної залози; 2 — плоскі тиреоїдні клітини; 3 — колоїд; 4 — волокниста сполучна тканина з кровоносними судинами (за Алмазовим і Сутуловим).

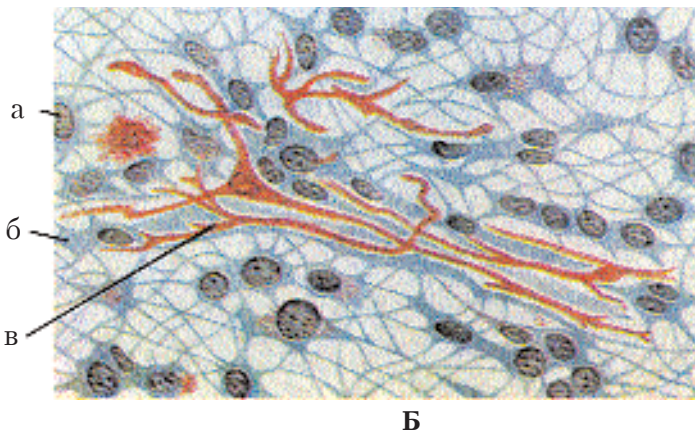


Рис. 8. Епіфіз коня (за Баргманом):

a — пінеальні; *б* — гліальні; *в* — пігментні клітини.

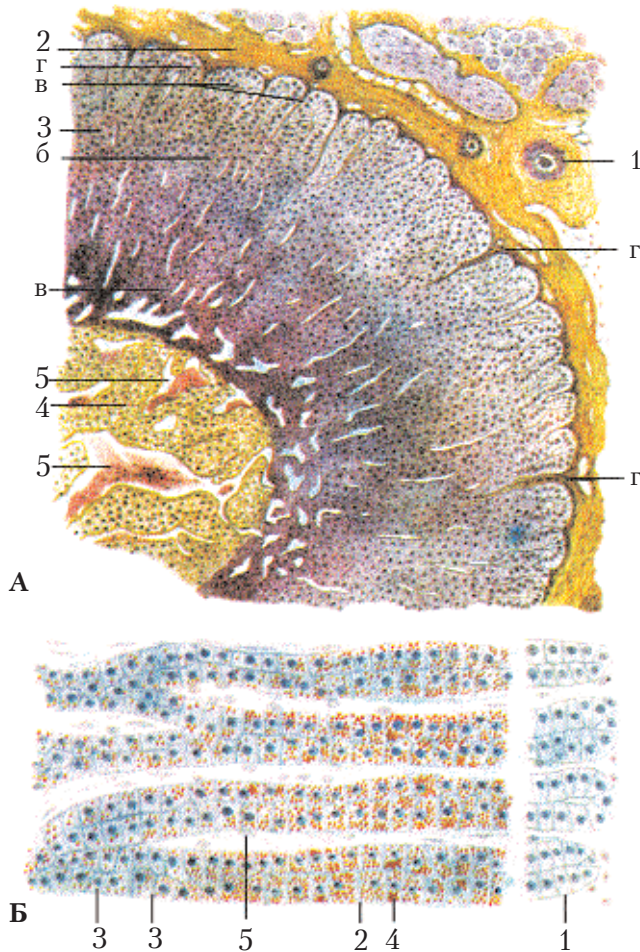


Рис. 9. Надниркова залоза:

А — пофарбування залізним гематоксиліном за Гейденгайном (зб. 280): 1 — скупчення гангліозних клітин, пучок нервових волокон і кровonosні судини; 2 — капсула наднирника; 3 — коркова речовина (інтерреналова система): *а* — клубочкова зона (клітини виробляють мінералокортикоїди), *б* — пучкова зона (клітини виробляють глюкокортикоїди), *в* — сітчаста зона (клітини виробляють стероїди), *г* — сполучнотканинні прошарки; 4 — мозкова речовина (адrenalогенна система); 5 — синусоїдні капіляри; **Б** — накопичення ліпідів у корковій речовині наднирника. (Пофарбування суданом III гематоксиліном) (зб. 400): 1 — клубочкова зона; 2 — пучкова зона; 3 — сітчаста зона; 4 — ліпіди в спонгійцитах пучкової зони; 5 — прошарок сполучної тканини (за Алмазовим і Сутуловим).

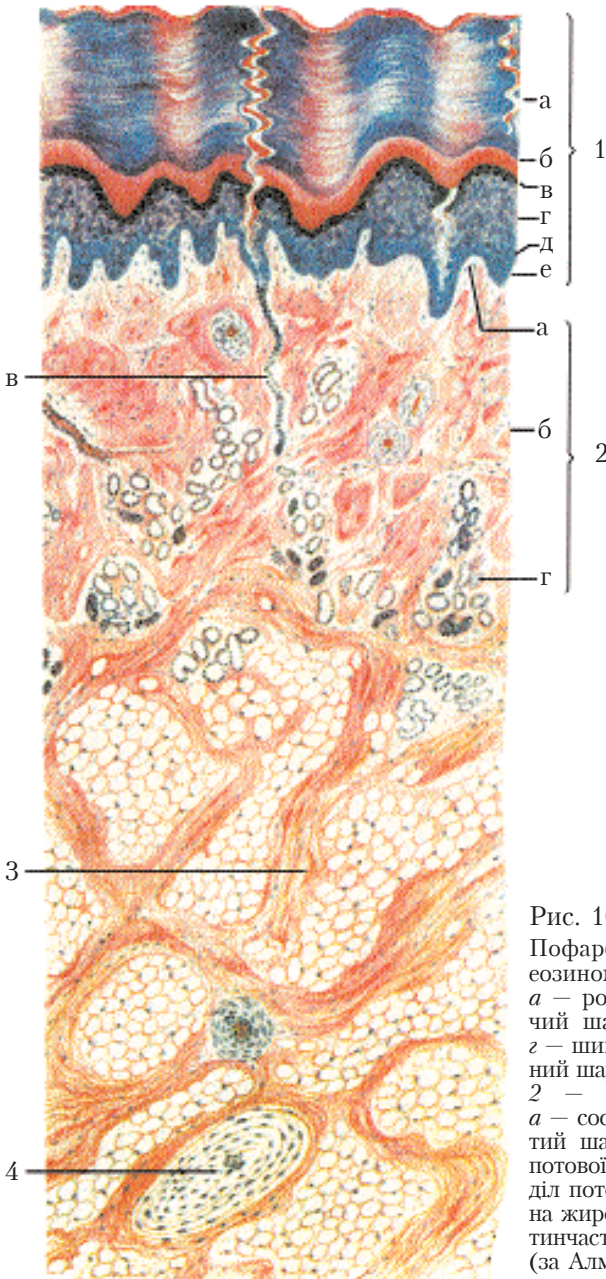


Рис. 10. Шкіра без волосу.

Пофарбування гематоксилін-еозином (зб. 58): 1 — епідерміс; а — роговий шар; б — блискучий шар; в — зернистий шар; г — шипуватий шар; д — базальний шар; е — базальна мембрана; 2 — власна шкіра (дерма); а — сосочковий шар; б — сітчастий шар; в — вивідний проток потової залози; г — кінцевий відділ потової залози; 3 — підшкірна жирова клітковина; 4 — пластинчасте (фатерпачінієве) тільце (за Алмазовим і Сутуловим).

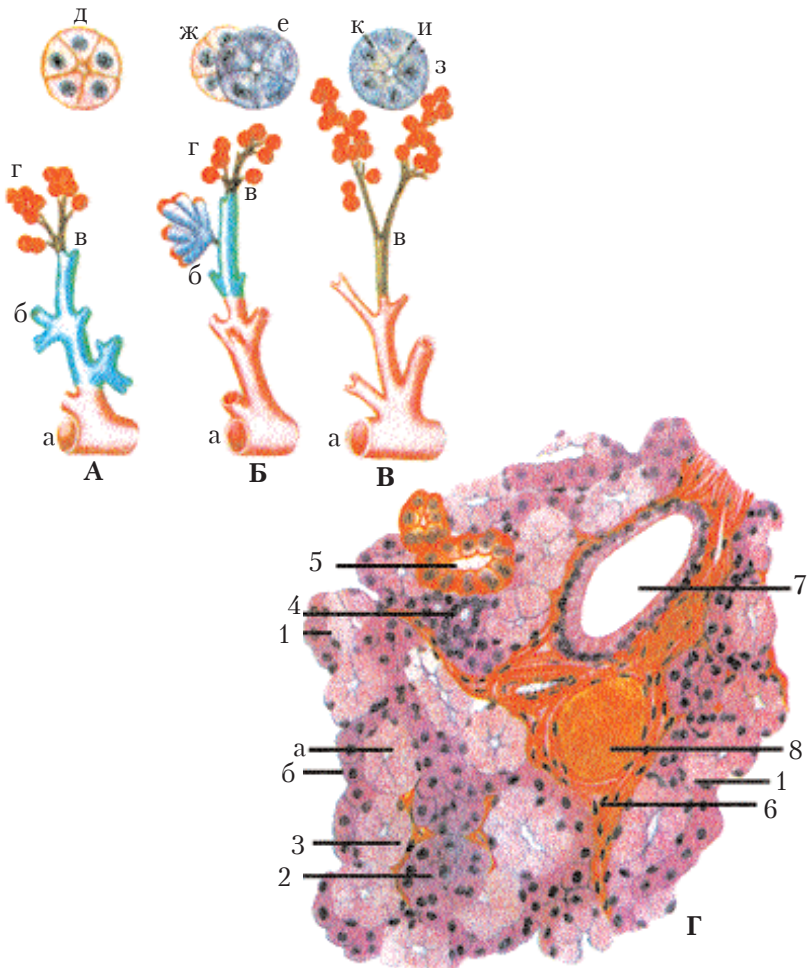


Рис. 11. Особливості будови великих слинних і підшлункової залоз:

А — привушна; Б — підщелепова; В — підшлункова залоза; а — вивідні протоки; б — посмуговані; в — вставні протоки; г — кінцеві відділи; д — серозні клітини; е — слизові клітини; ж — серозні півмісяці; з — оксифільна; и — базофільна зони в клітинах підшлункової залози; к — CENTROACINARні клітини; Г — підщелепова залоза. Пофарбування гематоксилін-еозином (зб. 600): 1 — серозно-слизовий (змішаний) кінцевий відділ (а — слизові і б — серозні клітини); 2 — серозний кінцевий відділ; 3 — міоепітеліальна клітина; 4 — вставна протока; 5 — посмугована протока; 6 — міждолькова вивідна протока; 7 — міждолькова сполучна тканина; 8 — кровоносні судини (за Алмазовим і Сутуловим).

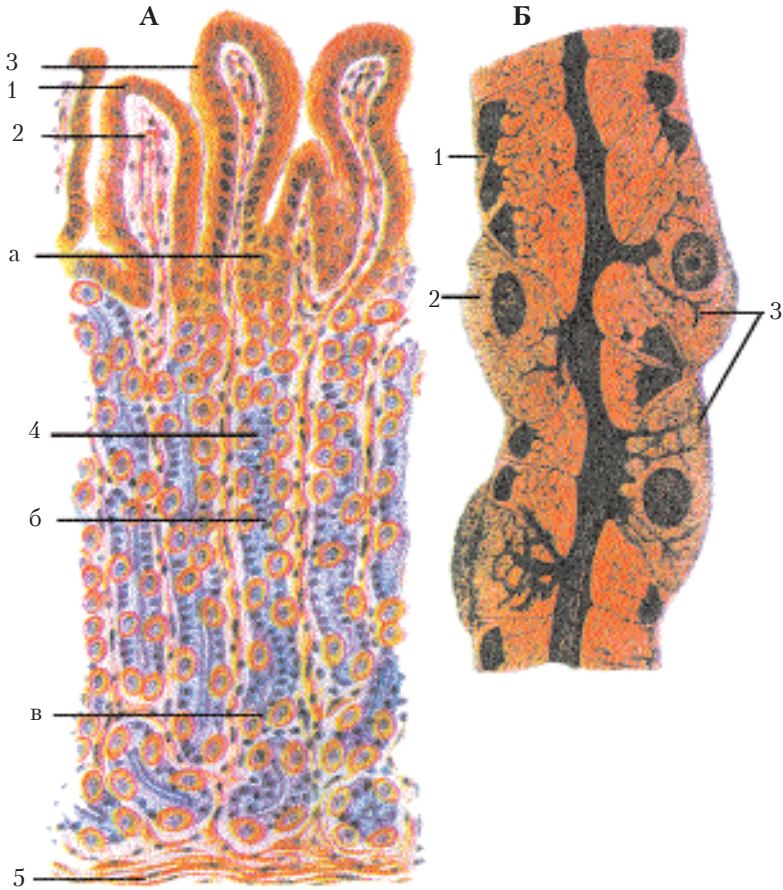


Рис. 12. А — Слизова оболонка дна шлунка. Пофарбування конго-червоним (зб. 400):

1 — високопризматичний епітелій слизової оболонки; 2 — власна пластинка слизової оболонки; 3 — шлункові ямки; 4 — власні залози дна шлунка; а — шийка (додаткові клітини); б — тіло (головні і парієтальні клітини); в — дно (головні і парієтальні клітини); 5 — м'язова пластинка слизової оболонки; Б — частина залози дна шлунка.

Схема: 1 — головні клітини; 2 — парієтальні; 3 — секреторні капіляри йдуть від тіла парієтальної клітини до просвіту залози.

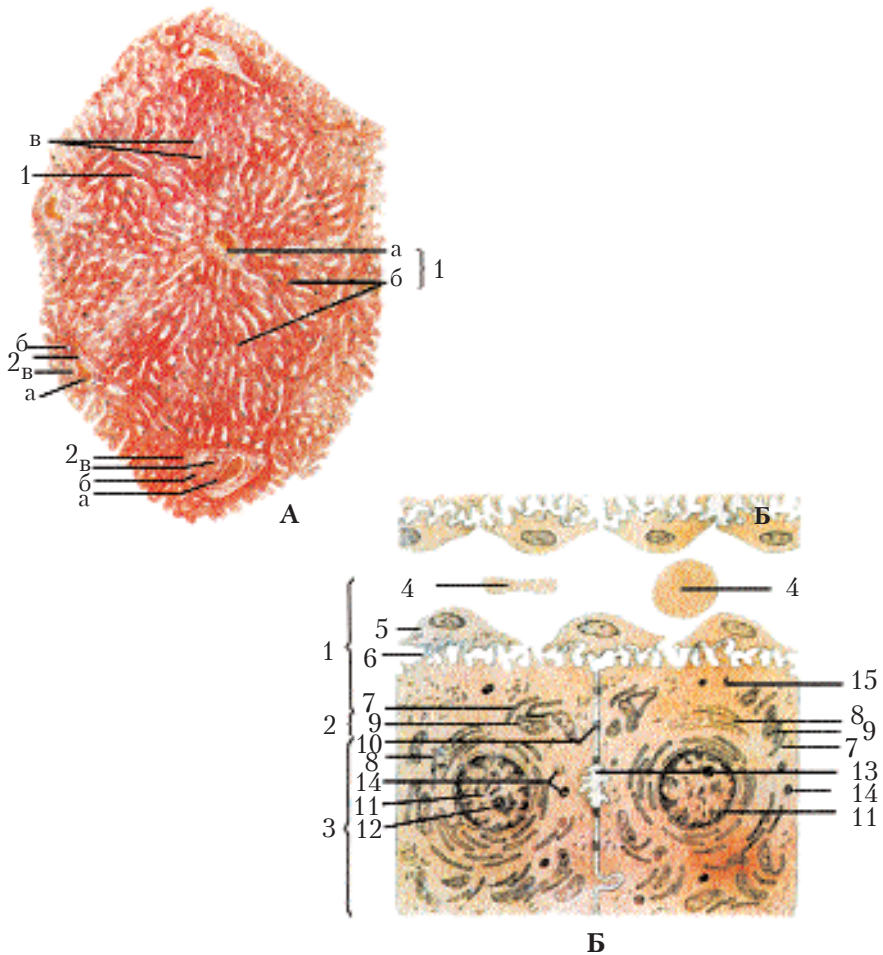


Рис. 13. Печінка. Пофарбування гематоксилін-еозином (зб. 140):

А-1 — долька (а — центральна вена, б — печінкові трабекули — балки; в — внутрішньодолькові синусоїдні капіляри); 2 — печінкова триада (а — міждолькова вена; б — міждолькова артерія; в — міждолькова жовчна протока). 1 — навколосинусоїдний кровоносний капіляр; 2 — навколосинусоїдний простір; 3 — гепатоцити; 4 — еритроцити; 5 — зірчаста ендотеліальна клітина; 6 — мікрроворсинки печінкової клітини; 7 — гранулярна ендоплазматична сітка; 8 — агранулярна цитоплазматична сітка з зернами глікогену; 9 — мітохондрії; 10 — десмосоми; 11 — ядро; 12 — ядерце; 13 — жовчний капіляр; 14 — лізосоми; 15 — ліпідні гранули (за Алмазовим і Сутуловим).

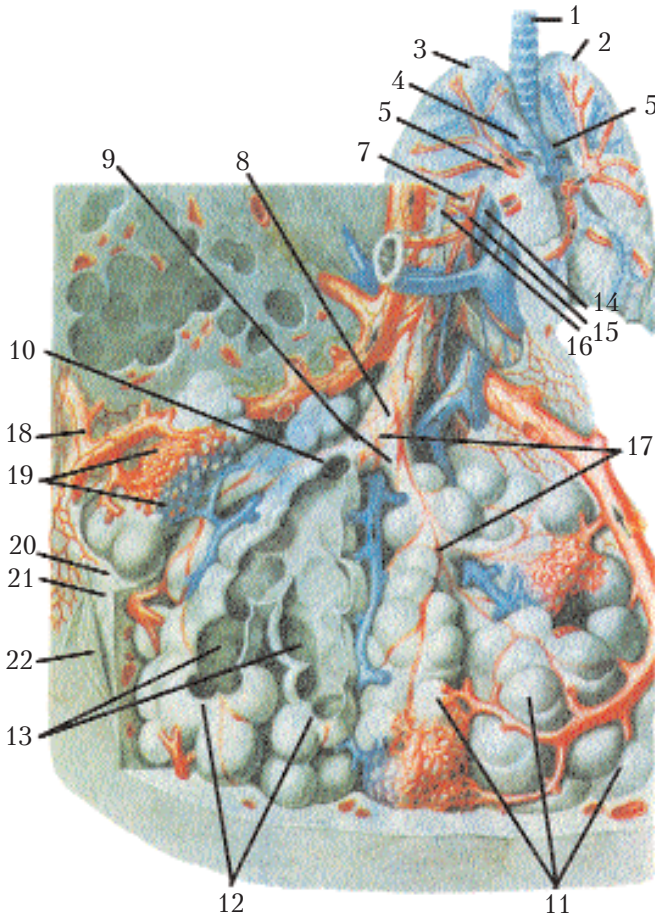


Рис. 14. Схеми будови легеневого ацинуса:

1 — трахея; 2 — ліва легеня; 3 — права легеня; 4 — головний бронх; 5 — легенева артерія; 6 — легенева вена; 7 — бронхіола; 8 — дихальна бронхіола; 9 — альвеолярні ходи; 10 — переддвер'я; 11 — легеневі альвеоли; 12 — альвеоли (у розрізі); 13 — альвеолярні мішечки; 14 — бронхіальна вена; 15 — бронхіальна артерія; 16 — нерви; 17 — волокна гладенької мускулатури; 18 — лімфатичні судини; 19 — капілярна сітка альвеол; 20 — сполучнотканинний шар; 21 — сітка еластичних волокон; 22 — плевра (за Сінельниковим).

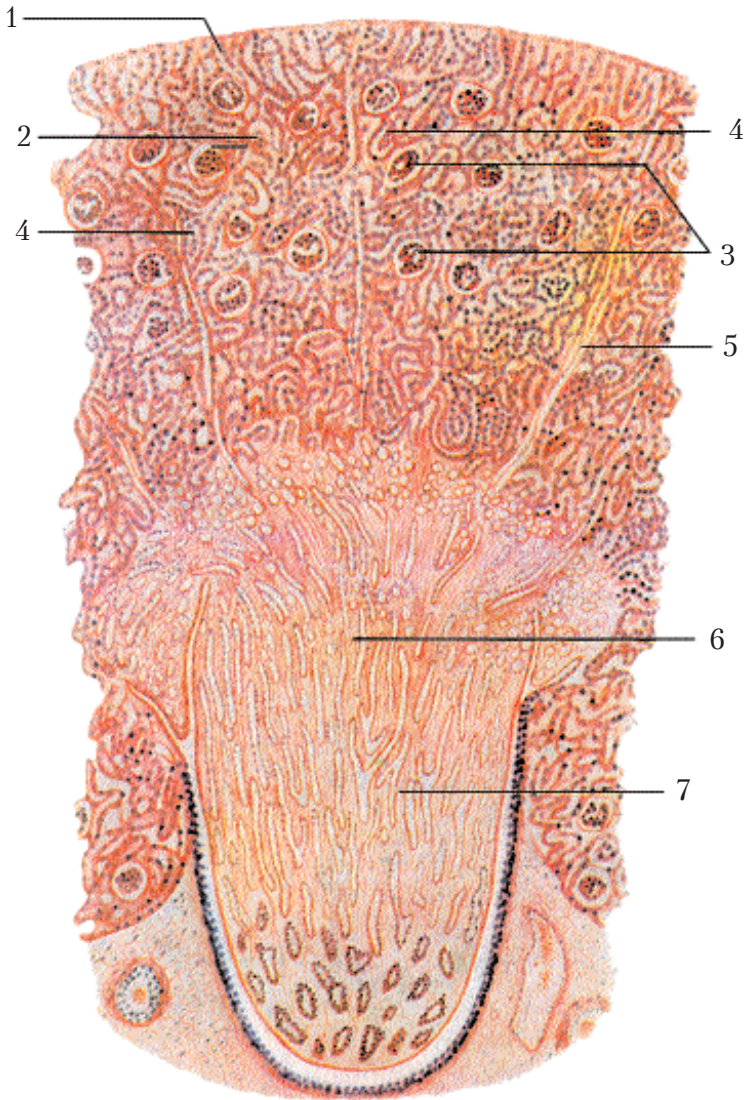


Рис. 15. Нирка. Пофарбування гематоксилін-еозином (зб. 56):

1 — сполучнотканинна капсула нирки; 2 — коркова речовина; 3 — ниркові тілця; 4 — проксимальний і дистальний відділи нефрона; 5 — мозкові промені; 6 — мозкова речовина; 7 — прямі каналці (низхідні і висхідні петлі нефрона, збиральні трубочки).

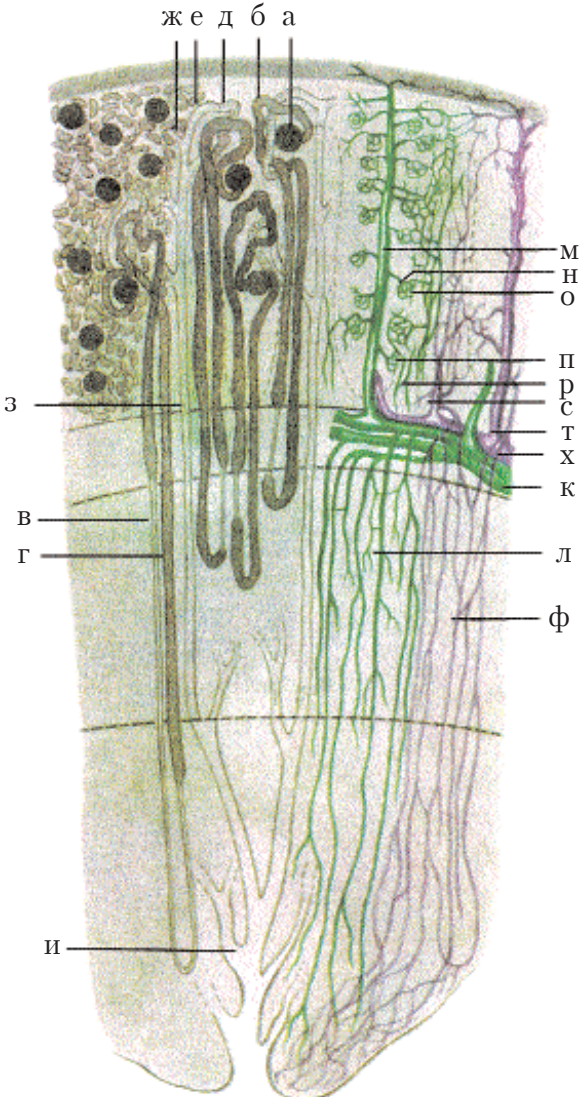


Рис. 16. Схеми каналів і судин нирки:

a – капсула нефрона; *б* – проксимальний відділ; *в* – тонка і *г* – товста частини петлі нефрона; *д* – дистальний відділ; *е* і *ж* – його продовження; *з* – збірний каналець; *и* – сосочковий каналець; *к* – дугова артерія; *л* – прями артеріоли; *м* – радіальна артерія; *н* – приносна артерія; *о* – артеріальний клубочок; *п* – виносна артерія; *р* – капіляри коркової речовини; *с* – радіальна і *т* – зірчаста вени; *ф* – вени мозкової речовини; *х* – дугова вена (за Траутманом і Фібігером).

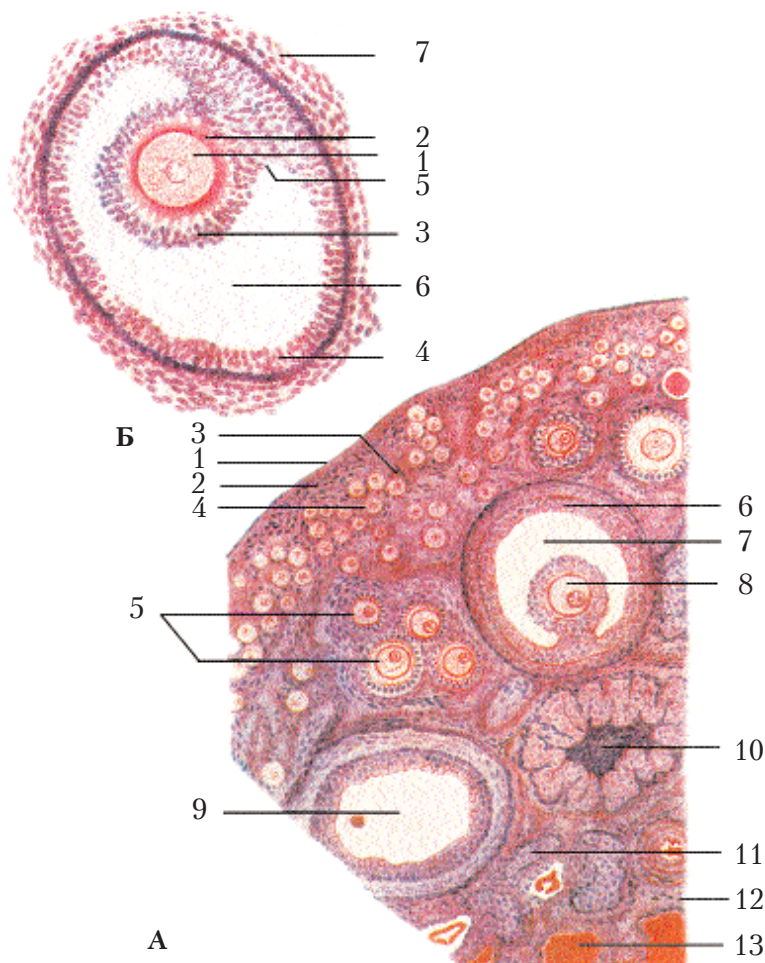


Рис. 17. Яєчник. Пофарбування гематоксилін-еозин (зб. 200):

А: 1 – зачатковий епітелій; 2 – білкова оболонка; 3 – коркова речовина; 4 – первинні (примордіальні) фолікули; 5 – вторинні фолікули; 6 – пухирчастий фолікул; 7 – порожнина пухирчастого фолікула, заповнена рідиною; 8 – яйцеклітина (овоцит I порядку); 9 – пухирчастий фолікул, в якому яйценосний горбик і овоцит не потрапили в зріз; 10 – жовте тіло; 11 – атретичні тіла; 12 – мозкова речовина; 13 – сполучна тканина і кровonosні судини.

Б: пухирчастий фолікул (граафів пухирець): 1 – яйцеклітина; 2 – блиска зона; 3 – променевий вінчик; 4 – фолікулярні клітини зернистого шару; 5 – яйценосний горбик; 6 – порожнина пухирчастого фолікула, заповнена рідиною; 7 – сполучнотканинна покришка фолікула (зб. 400) (за Алмазовим і Сутуловим).

ЕЛЕКТРОННІ МІКРОФОТОГРАФІЇ УЛЬТРАСТРУКТУРИ ОСНОВНИХ КОМПОНЕНТІВ ОРГАНІВ СИСТЕМ ОРГАНІЗМУ

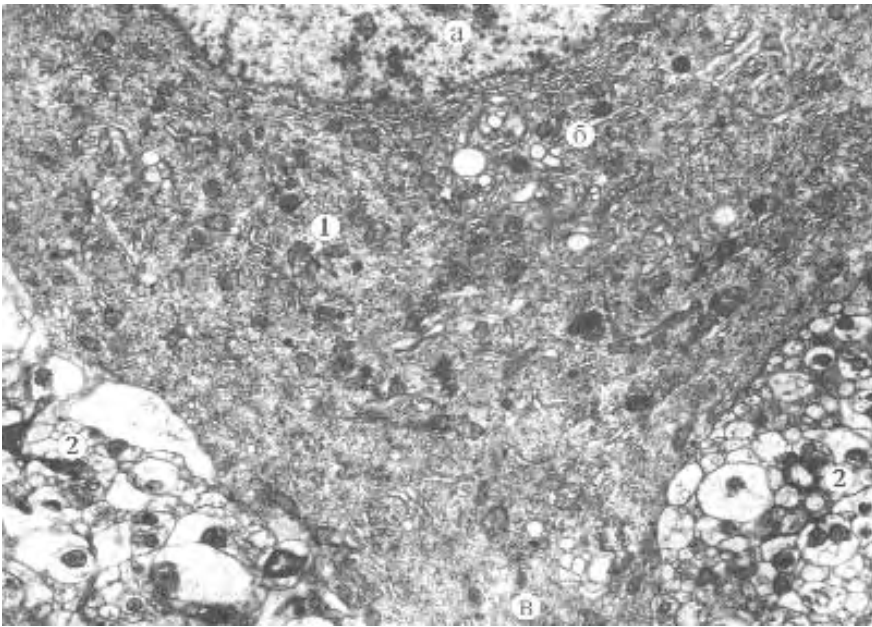


Рис. 1. Сіра речовина спинного мозку:

1 — корінцевий нейронит: *a* — ядро, *б* — нейроплазма, *в* — відросток;
2 — нейропіль.
x7000

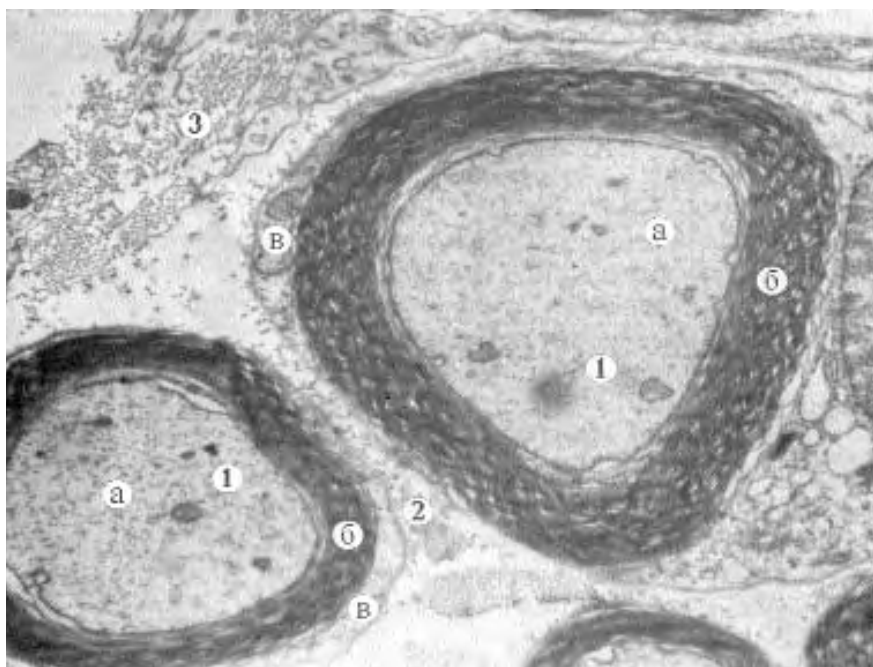


Рис. 2. Мієлінові нервові волокна. Нервовий стовбур:

- 1 — мієлінове нервове волокно: а — основний циліндр,
 - б — мієлінова оболонка, в — шванівська оболонка;
 - 2 — ендоневрій;
 - 3 — периневрій.
- x7000

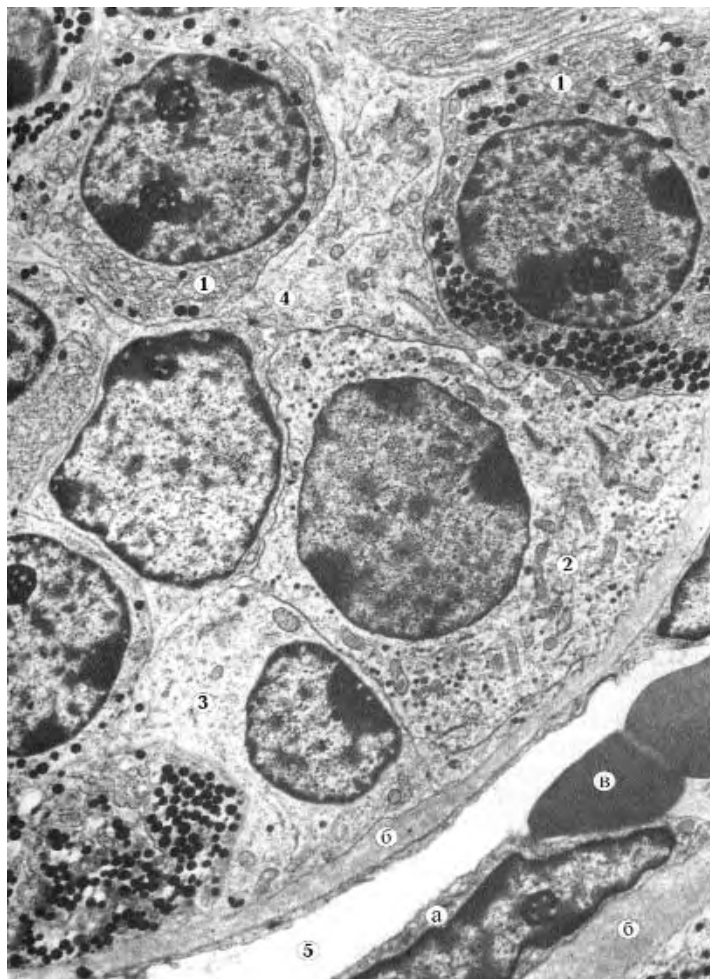


Рис. 3. Фрагмент передньої частки аденогіпофіза:

- 1 — соматотропоцит;
- 2 — тиреотропоцит;
- 3 — хромофобний аденоцит;
- 4 — фолікулярно-зірчаста клітина;
- 5 — гемокапіляр:
 - а — ендотеліоцит,
 - б — базальна мембрана,
 - в — еритроцити в просвіті капіляра.

x5000

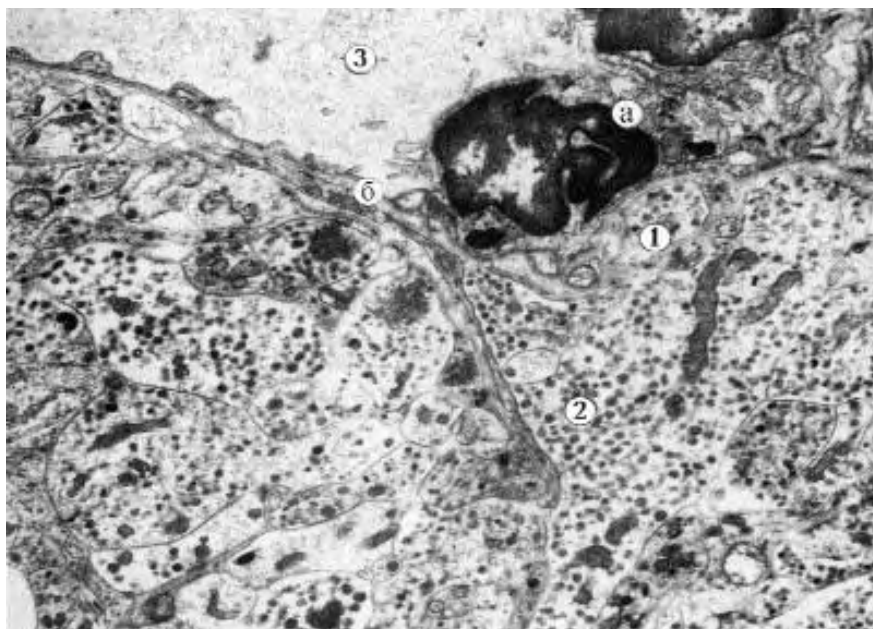


Рис. 4. Нейрогіпофіз. Задня частка гіпофіза:

- 1 — термінальне закінчення аксона нейросекреторної клітини (аксовазальний синапс);
 - 2 — гранули нейрогормона в аксоплазмі;
 - 3 — гемокапіляр: а — ендотеліоцит, б — базальна мембрана.
- x7000

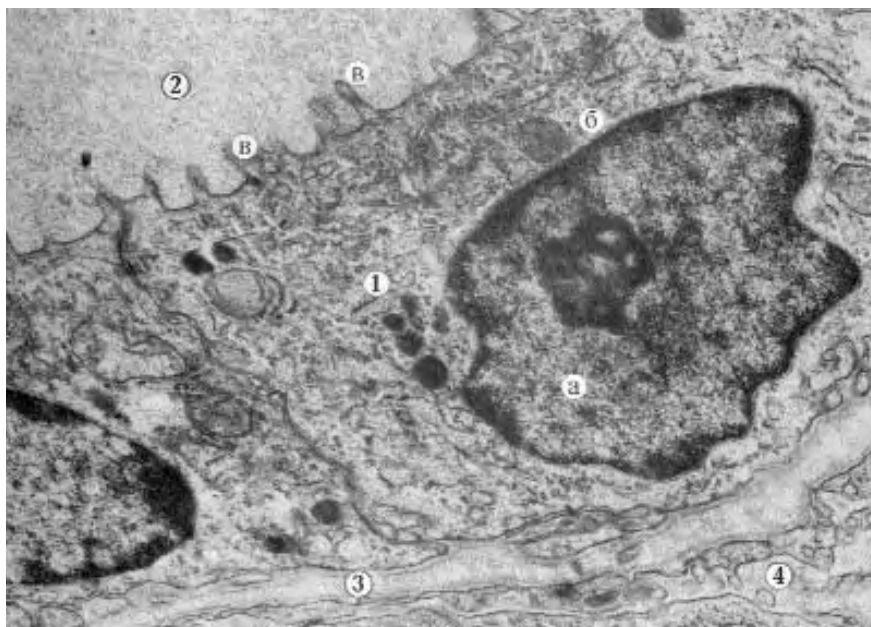


Рис. 5. Фрагмент фолікула щитоподібної залози:

- 1 — тироцит: а — ядро, б — цитоплазма, в — мікроворсинки;
 - 2 — колоїд;
 - 3 — базальна мембрана;
 - 4 — просвіт гемокапіляра.
- x15000

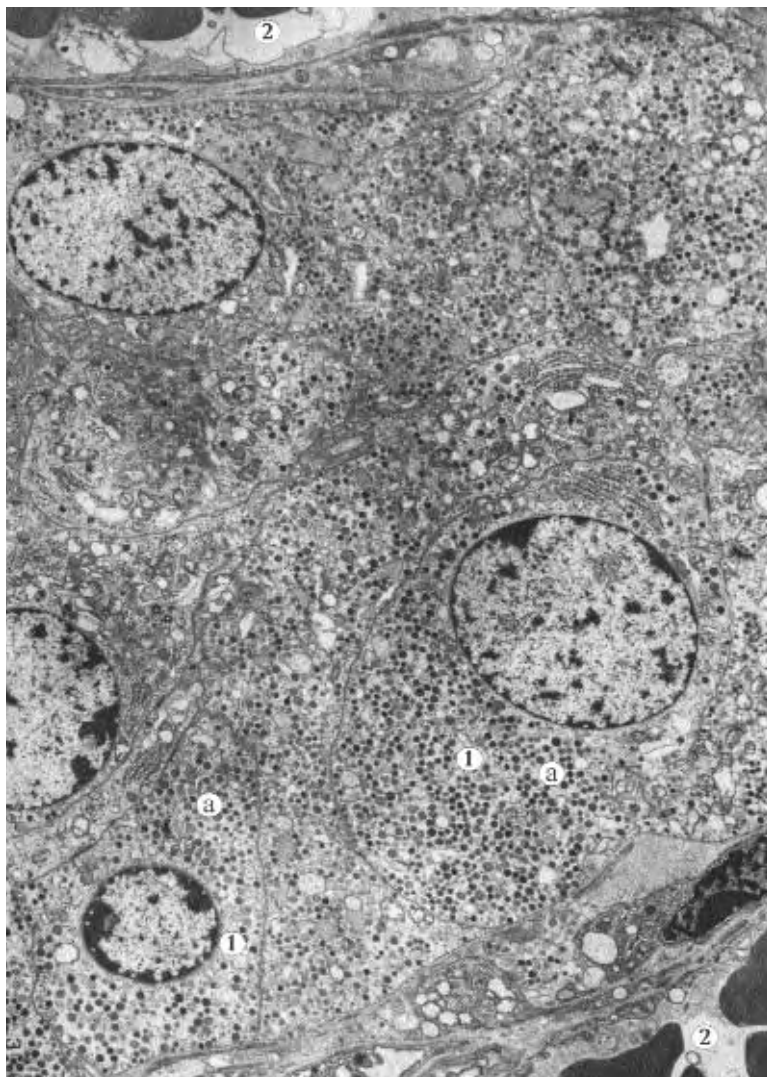


Рис. 6. Хромафінні клітини мозкової речовини надниркової залози:

1 — епінефроцит; а — секреторні гранули;
2 — просвіт гемокапіляра.
x4000

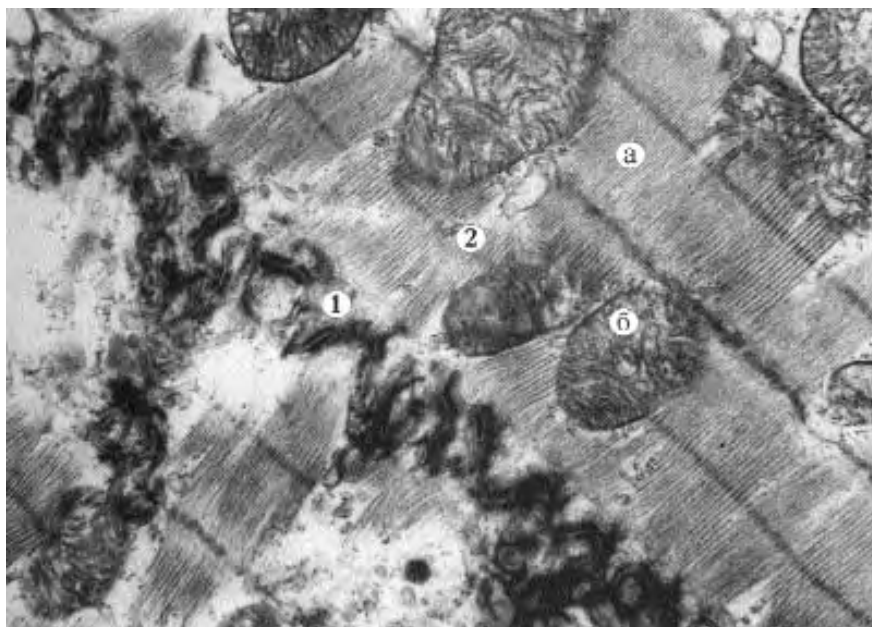


Рис. 7. З'єднання кардіоміоцитів:

- 1 — вставний диск (система десмосом і нексусів);
 - 2 — саркоплазма: а — міофібрила, б — мітохондрія.
- x3500

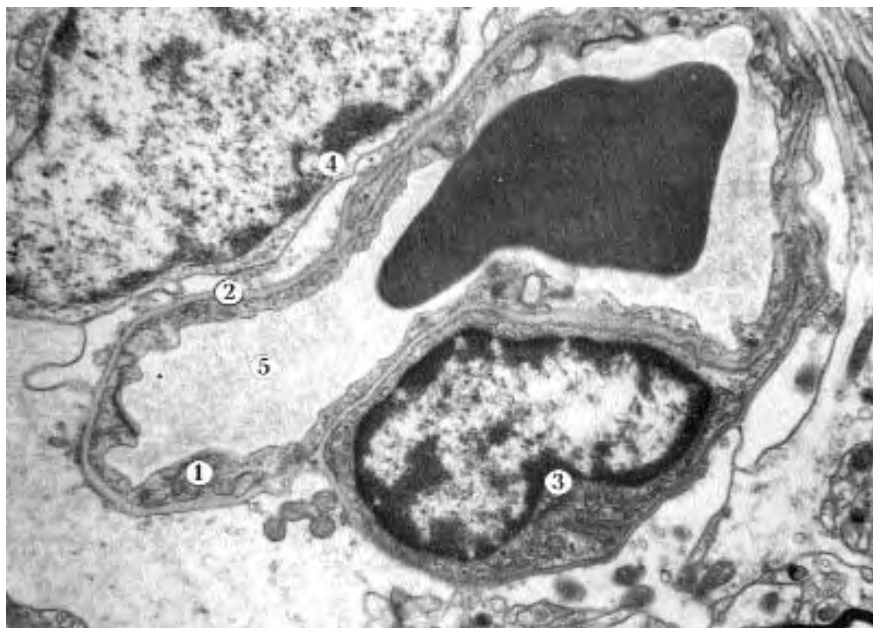


Рис. 8. Гемокапіляр соматичного типу. Кора великих півкуль:

- 1 — ендотелій;
 - 2 — базальна мембрана;
 - 3 — перицит;
 - 4 — протоплазматичний астроцит;
 - 5 — просвіт капіляра.
- x5000

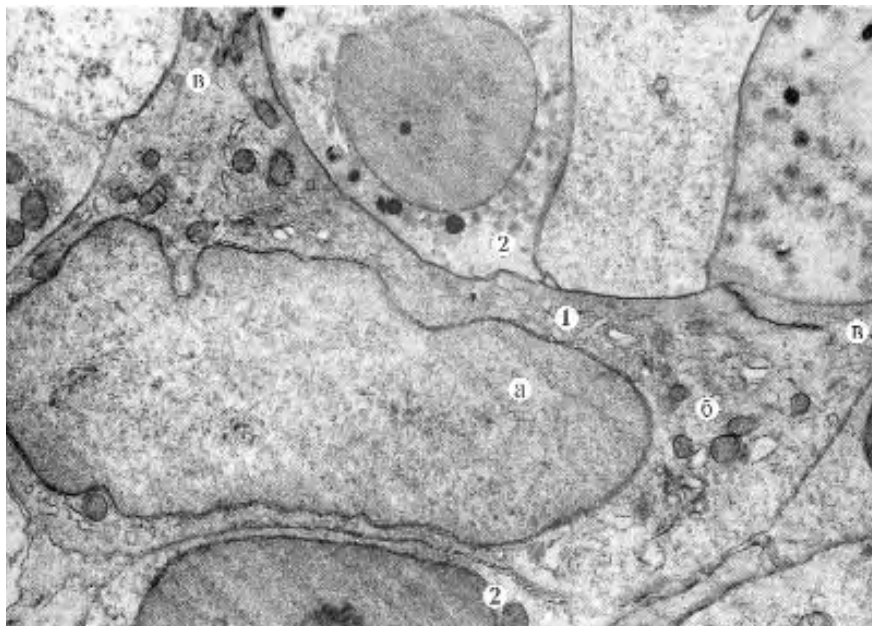


Рис. 9. Кіркова речовина часточки тимуса:

- 1 — епітеліоретикулярна клітина:
 - а — ядро,
 - б — цитоплазма,
 - в — відросток;
 - 2 — Т-лімфоцит.
- x7000

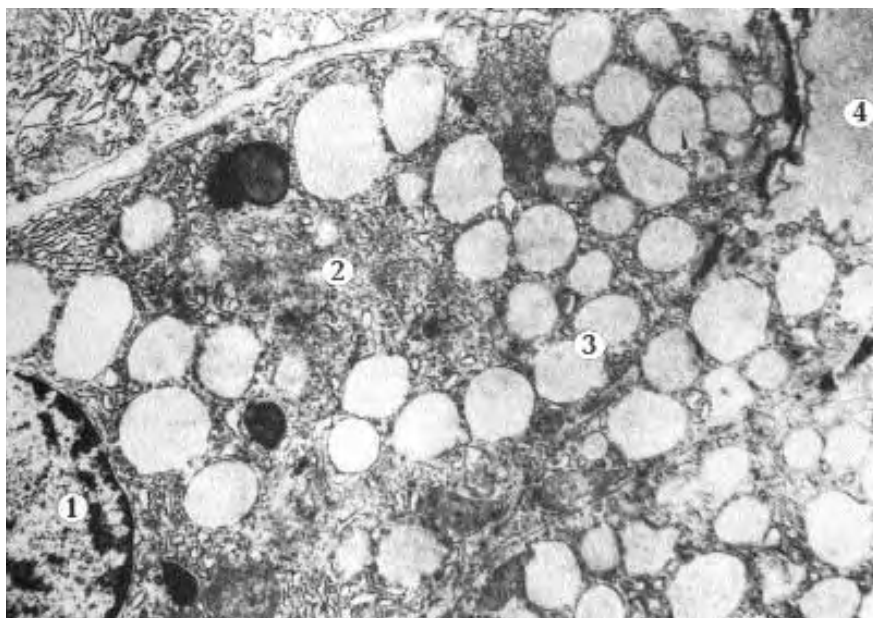


Рис. 10. Головні екзокриноцити.

Власна залоза слизової оболонки шлунка:

- 1 — ендотелій;
 - 2 — базальна мембрана;
 - 3 — перицит;
 - 4 — протоплазматичний астроцит;
 - 5 — просвіт капіляра.
- x5000

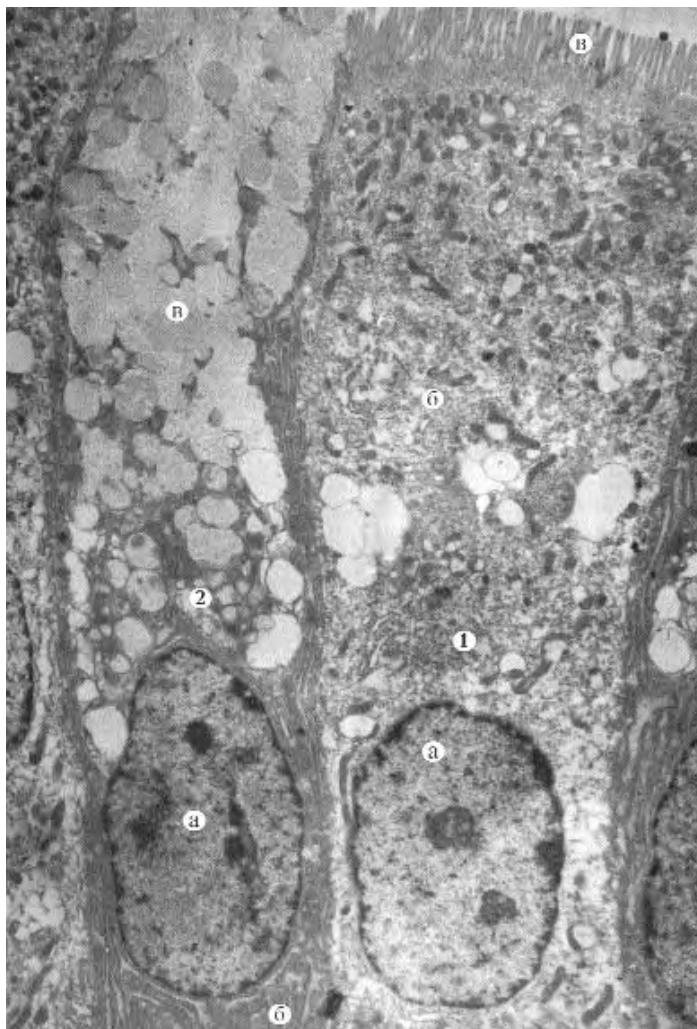


Рис. 11. Епітеліальна пластинка.

Ворсинка слизової оболонки тонкої кишки:

1 — епітеліоретикулярна клітина:

а — ядро,

б — цитоплазма,

в — відросток;

2 — Т-лімфоцит.

x7000

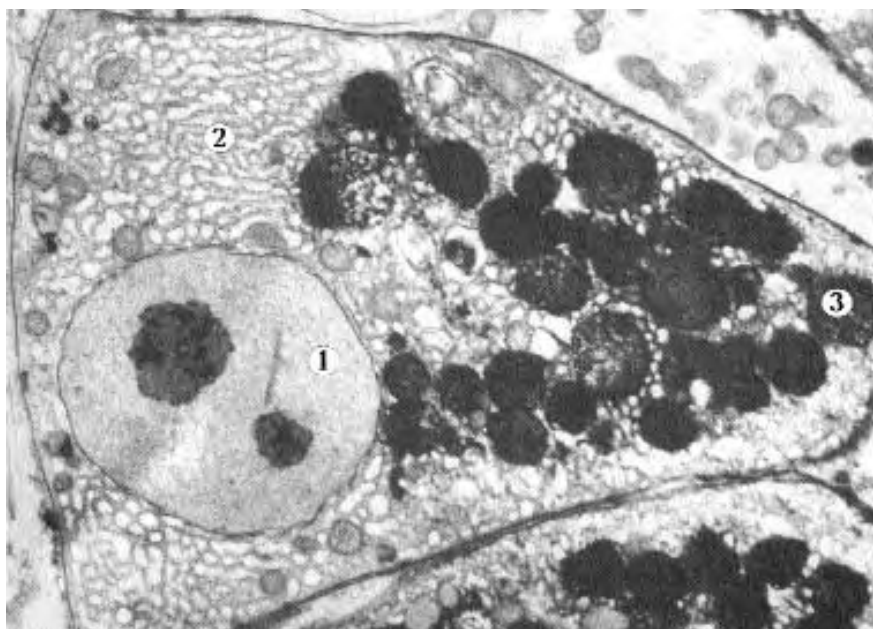


Рис. 12. Клітина Панета. Дно крипти тонкої кишки:

- 1 — ядро;
 - 2 — цитоплазма;
 - 3 — секреторні гранули.
- x7000

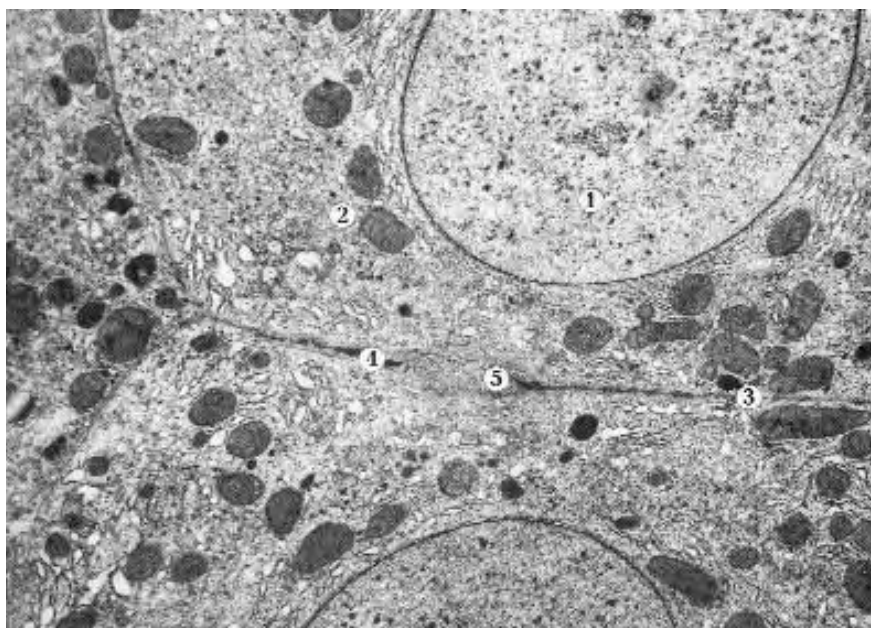


Рис. 13. Гепатоцити в складі часточки печінки:

- 1 — ядро;
 - 2 — цитоплазма;
 - 3 — плазмолема сусідніх гепатоцитів;
 - 4 — десмосоми;
 - 5 — жовчний капіляр.
- x12000

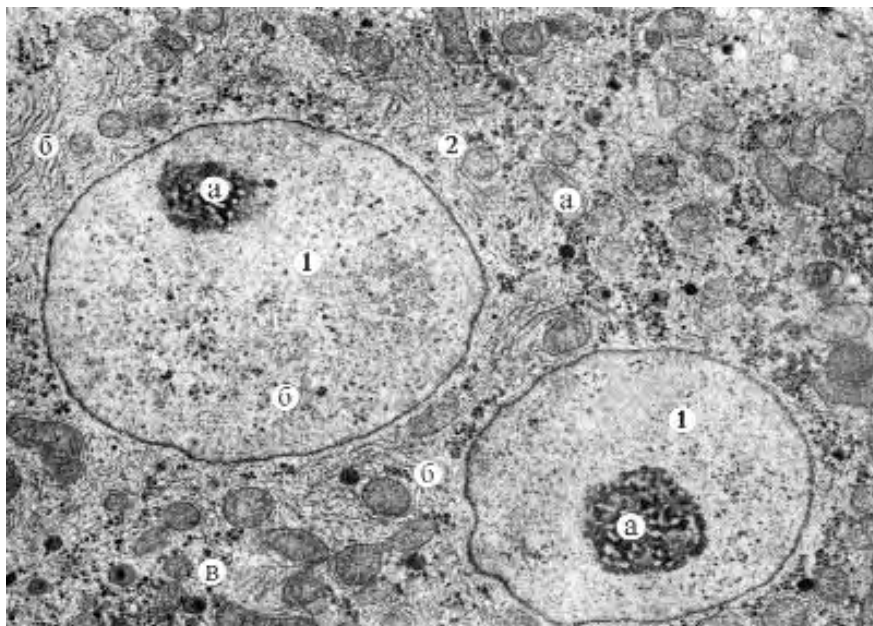


Рис. 14. Двоядерний гепатоцит:

1 — ядро: а — ядерце, б — каріоплазма, в — каріолема;

2 — цитоплазма: а — мітохондрія, б — гранулярна ендоплазматична сітка, в — гранули глікогену.

x12000

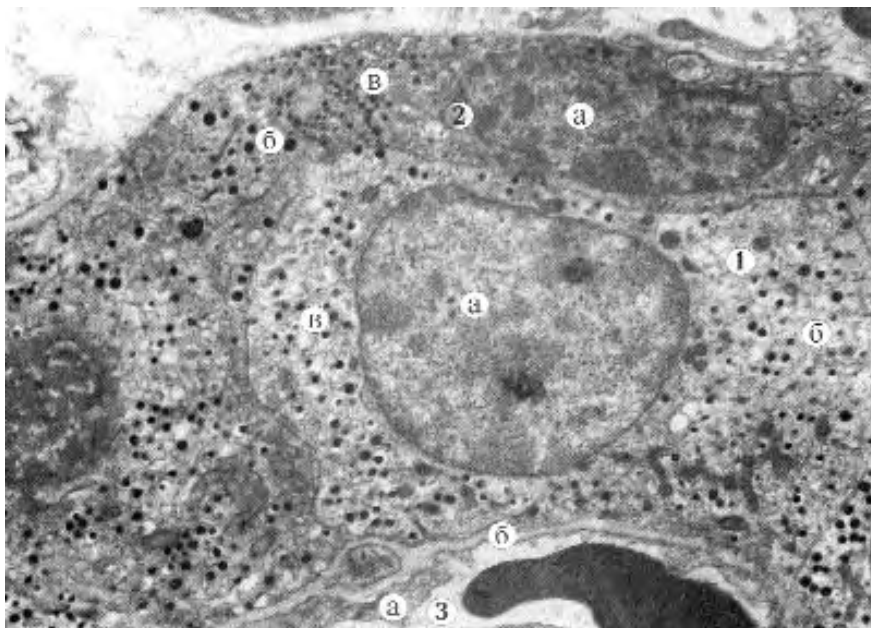


Рис. 15. Інсулоцити. Панкреатичний острівцев:

- 1 — А-інсулоцит: а — ядро, б — цитоплазма, в — гранули гормона;
2 — В-інсулоцит: а — ядро, б — цитоплазма, в — гранули гормона;
3 — гемокапіляр: а — ендотелій, б — базальна мембрана.
x6000

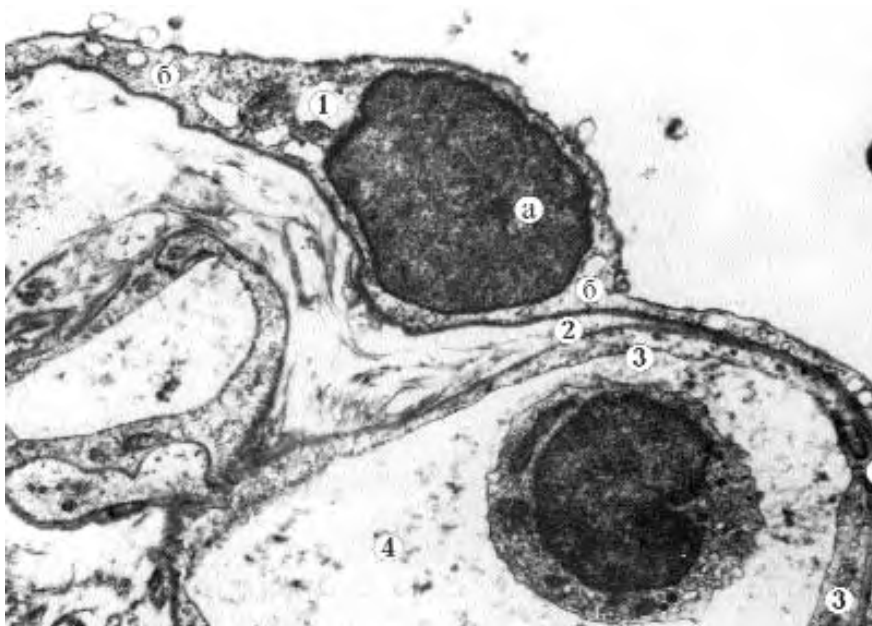


Рис. 16. **Респіраторний епітеліоцит — альвеолоцит I типу:**

- 1 — альвеолоцит: а — ядро, б — цитоплазматичний відросток;
 - 2 — базальна мембрана;
 - 3 — цитоплазма ендотеліоцита;
 - 4 — просвіт гемокапіляра.
- x6000

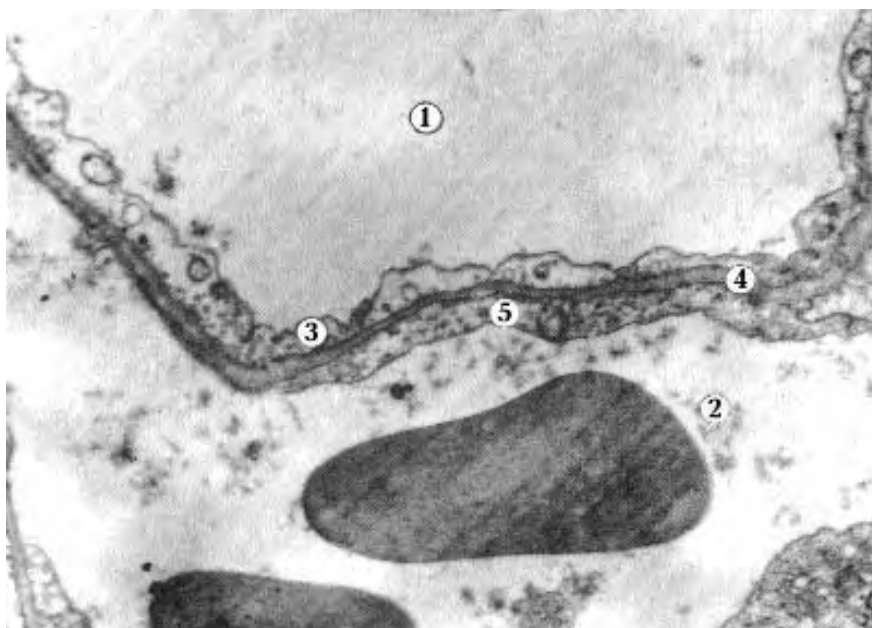


Рис. 17. Аерогематичний бар'єр — стінка альвеоли:

- 1 — просвіт альвеоли;
 - 2 — просвіт гемокапіляра;
 - 3 — цитоплазма респіраторного альвеолоцита;
 - 4 — базальна мембрана;
 - 5 — цитоплазма ендотеліоцита.
- x27000

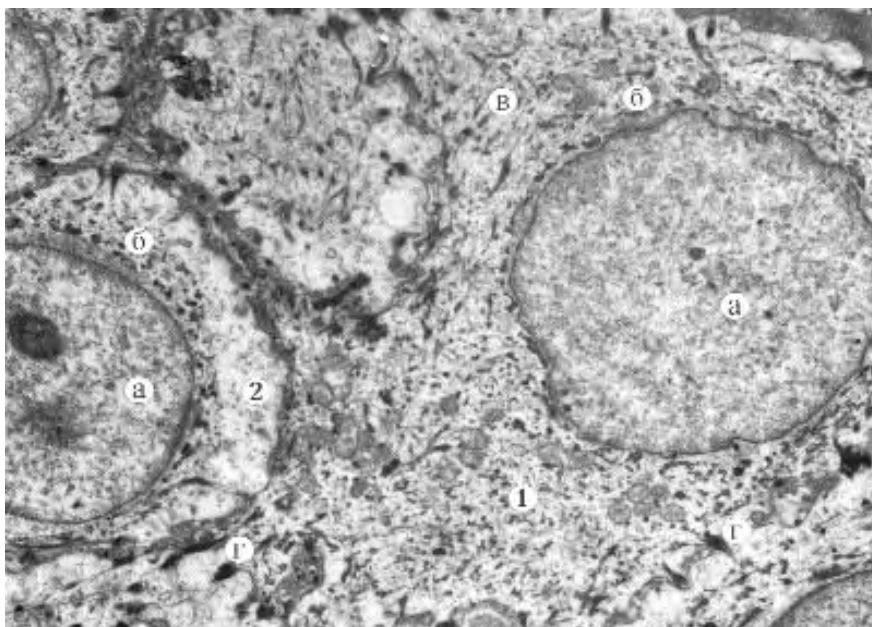


Рис. 18. Епідермоцити базального та остистого шарів.

Епідерміс шкіри:

- 1 — базальний епідермоцит: а — ядро, б — цитоплазма,
в — кератинові філаменти, г — десмосоми;
2 — епідермоцит остистого шару: а — ядро, б — цитоплазма.
x5000

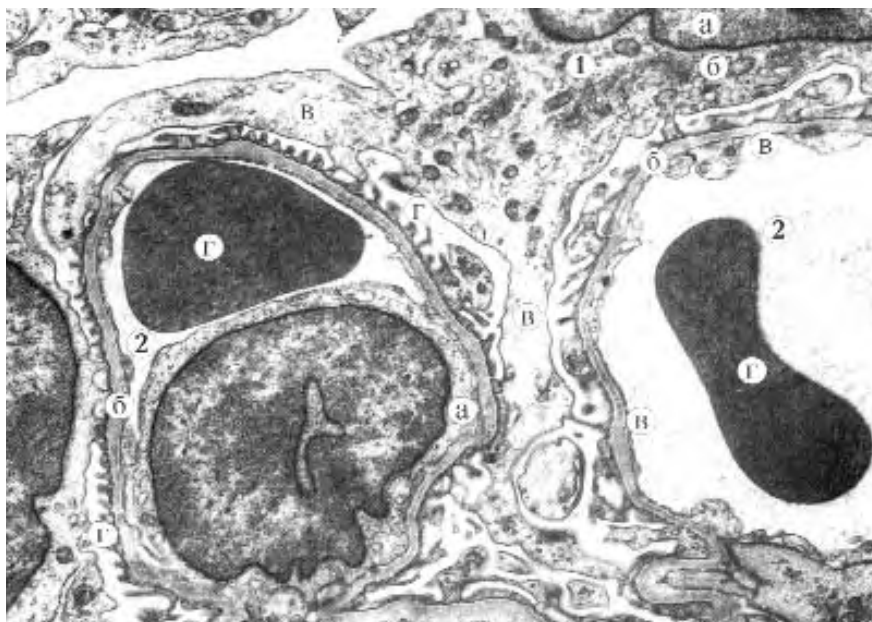


Рис. 19. Контакт подоцитів із гемокапілярами. Ниркове тільце:

1 — подоцит: а — ядро, б — тіло, в — цитотрабекула, г — цитоподії;
2 — гемокапіляр: а — ендотеліоцит, б — базальна мембрана,
в — фенестри, г — еритроцит у просвіті.
x9000

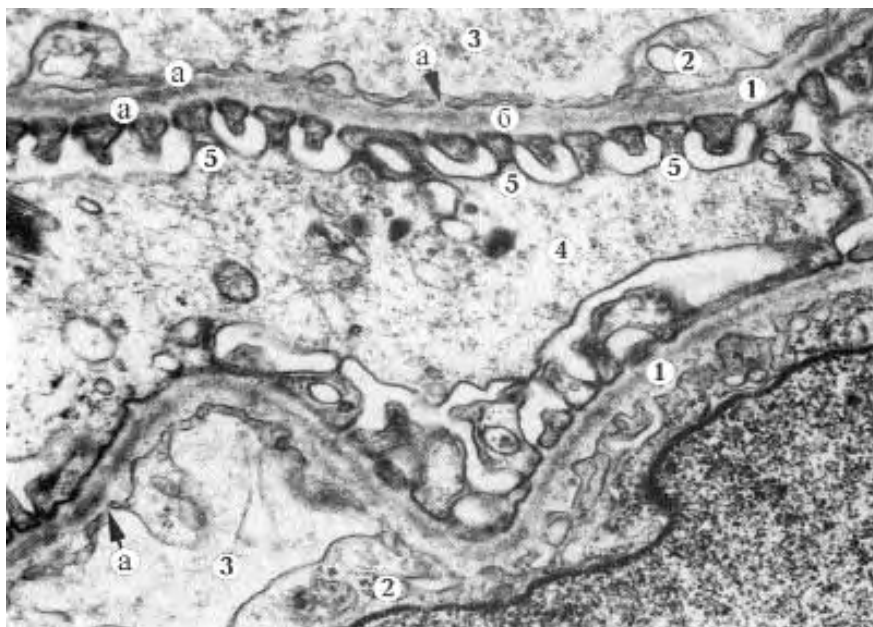


Рис. 20. Фільтраційний бар'єр у складі ниркового тільця:

- 1 — тришарова базальна мембрана: а — світлі шари, б — темний шар;
 - 2 — ендотелій: а — фенестри;
 - 3 — просвіт гемокапіляра;
 - 4 — цитотрабекула;
 - 5 — цитоподія.
- x45000

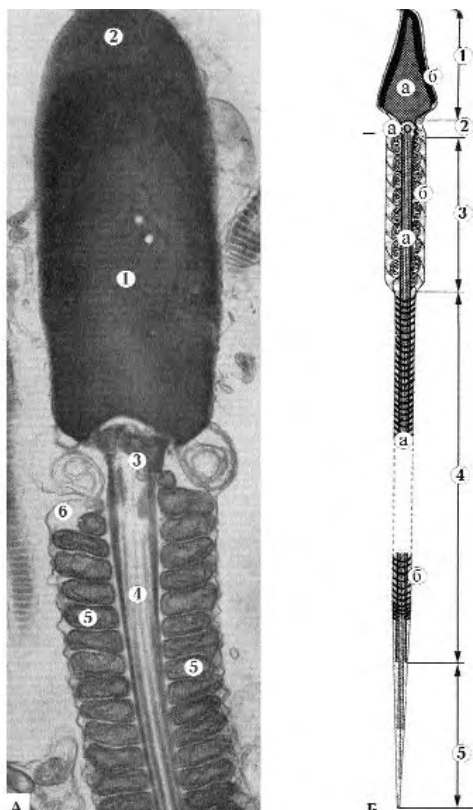


Рис. 21. Сперматозоїд:

А — електронна мікрофотографія:

- 1 — ядро;
- 2 — акросома;
- 3 — проксимальна центріоль;
- 4 — осьова нитка;
- 5 — мітохондрії;
- 6 — плазмолема.

x25000

Б — схематичне зображення:

- 1 — головка: а — ядро, б — акросома;
- 2 — шийка: а — проксимальна центріоль;
- 3 — проміжна частина: а — система мікротрубочок (осьова нитка), б — мітохондрії;
- 4 — головна частина: а — система мікротрубочок, б — мікрофібрили;
- 5 — кінцева частина.

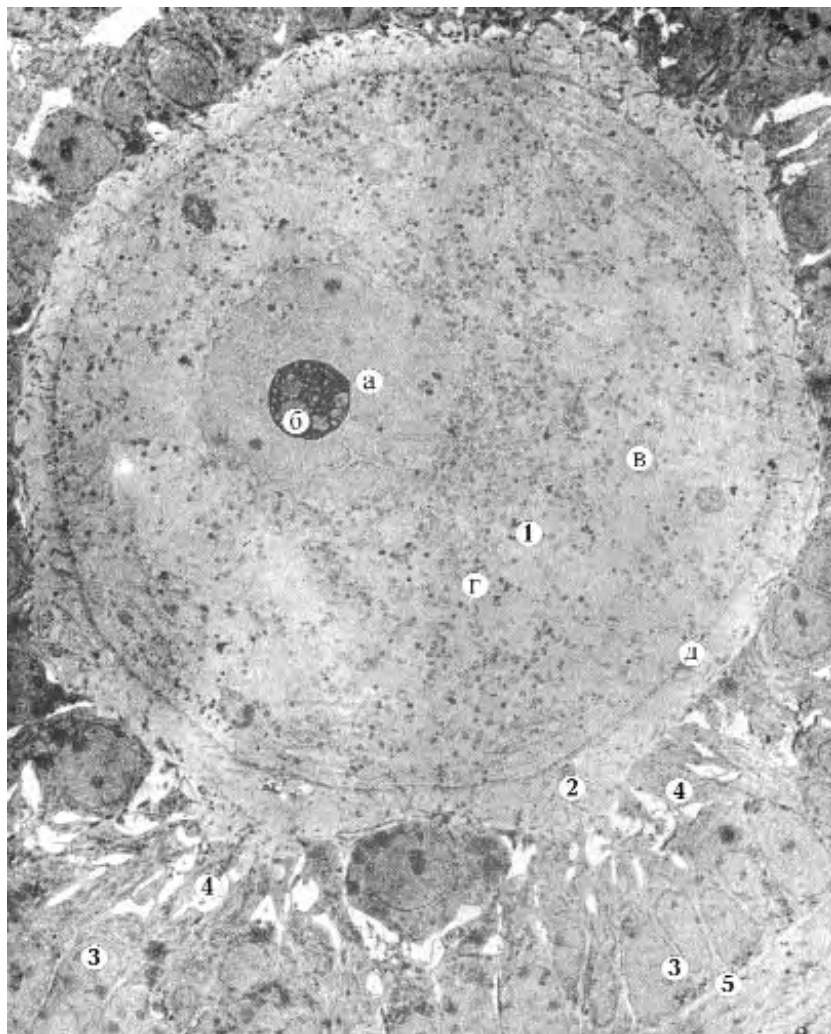


Рис. 22. **Яйцеклітина. Фрагмент фолікула яєчника:**

- 1 — овоцит: а — ядро, б — ядерце, в — цитоплазма,
 - г — жовткові включення, д — оолема;
 - 2 — прозора зона;
 - 3 — фолікулярні клітини;
 - 4 — променистий вінець;
 - 5 — базальна мембрана.
- x3000

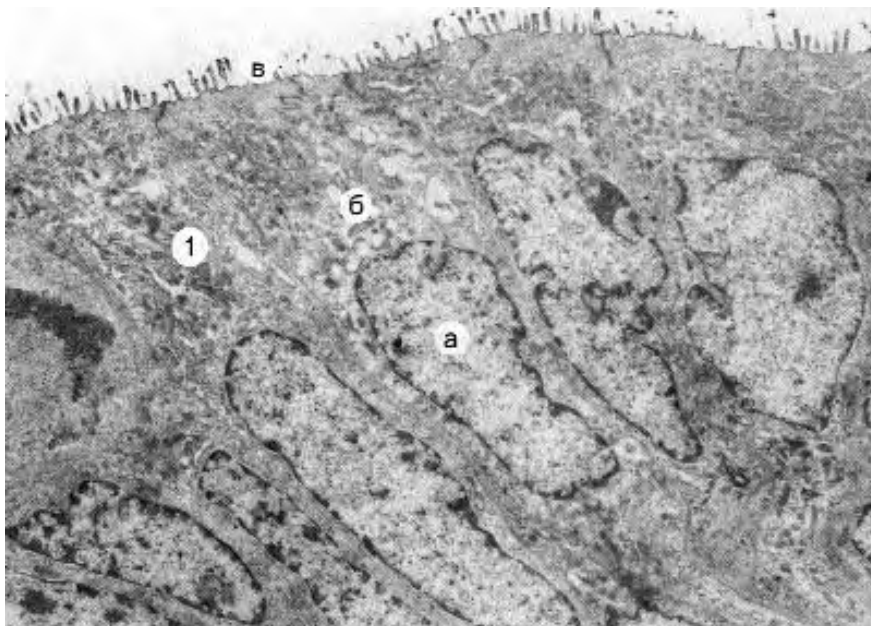


Рис. 23. Епітеліальна пластинка слизової оболонки матки:

1 — епітеліоцит: а — ядро, б — цитоплазма, в — мікроворсинки.
x5000

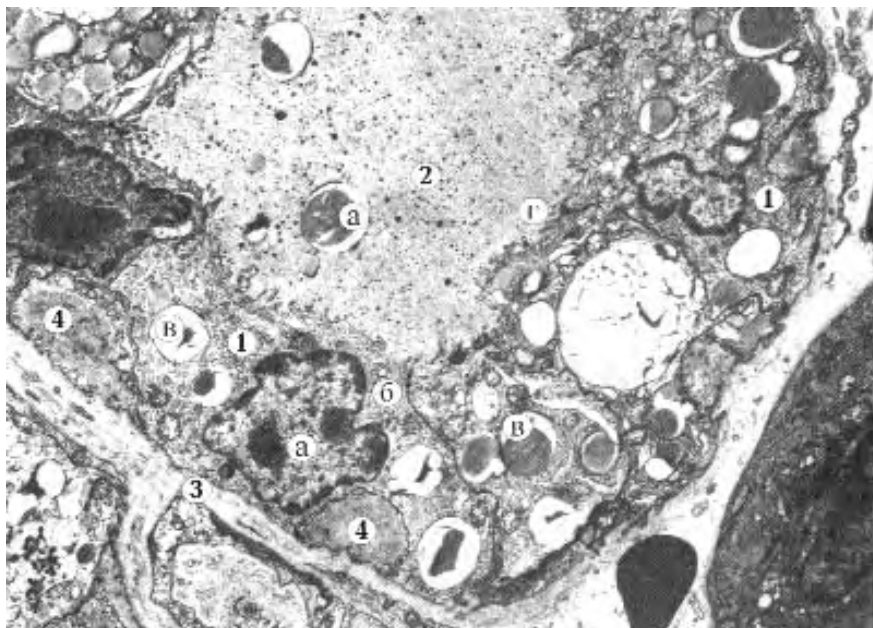


Рис. 24. Фрагмент альвеоли молочної залози:

- 1 — лактоцит: а — ядро, б — цитоплазма, в — секреторні включення,
 - г — мікроворсинки;
 - 2 — просвіт ацинуса: а — секрет;
 - 3 — базальна мембрана;
 - 4 — відросток міоепітеліальної клітини.
- x4000

ОПТИЧНІ ПРИЛАДИ, ЯКІ ВИКОРИСТОВУЮТЬСЯ В ПІСТОЛОГІЧНИХ ДОСЛІДЖЕННЯХ




Рис. 1. Заморожуючий мікротом із селеновим столиком ТОЗ-2.



Рис. 2. Заморожуючий мікротом із вуглекислим газом МЗ-2.158.



Рис. 3. ЛЮМАМ-І-1.




Рис. 4 . ЛОМО — прилад для загострення лез мікромних ножів.




Рис. 5. NEOPHOT-32.




Рис. 6. МБІ-13-Б.



Рис. 7. МБІ-15-2.



Рис 8. Мікротом-криостат МК-25.

Рис 9. МСТ-2 (стерео-мікроскоп для мікропрепарування та спостереження об'єктів у прохідному та відбитому світлі).






Рис 10. JENVAL (мікроскоп з мікрофотографічною установкою).

Предметний покажчик

А		Барорецептори	130
Абразив	20	Безм'якотні нервові	
Авітаміноз	43	волокна	129
Агранулоцити	109	Біполярні нейрони	127
Агранулярна сітка	38	Бластодерма	57
Адвентиція	140, 164	Бластодиск	71
Аденогіпофіз	175	Бластопор	59
Аденоцити	175, 176	Бластоціль	57, 62
Акросома	47	Бластула	57, 66
Аксон	127, 128	Блискуча оболонка	51
Алантоїс	74, 172	Бороди	196
Альвеоли	137	Бронхи	164
Амітоз	43		
Амніон	74	В	
Амніоти	70	Вазохоріальна плацента	93
Амніотичні складки	74	Вегетативний полюс	50
Амфібії	64	Вим'я	137
Аналізатори	195	Включення	33
Анастомоз	161	Волокна	104
Анафаза	45	- еластичні	104
Анізотропний диск	122, 124	- колагенові	104
Анімальний полюс	50	- м'язові	125
Апікальний полюс	97	- нервові	129
Апозиційний ріст	112	- ретикулярні	103
Артерія	182	- серцеві	184
Асинхронне дроблення	63	Волокнистий хрящ	112
Атретичний фолікул	174	Вставний диск	184
Ауербахове нервово		Вставні системи	
сплетіння	140	пластинок	117
Ацинус	161		
		Г	
Б		Гаверсові системи	
Базальна мембрана	102	пластинок	117
Базальний полюс	97	Ганглій	197
Базофіли	109	Гастроціль	59

Гастрола	58	Ектодерма	59
Гастреляція	58	Еластичний хрящ	112
Генеративний амітоз	44	Еластичні волокна	104
Гензенівський вузлик	72	Елеїдин	132
Гематоксилін	31	Ембріобласт	80
Гемомікроциркуляторне русло	102	Ембріологія	46
Гемопоез	108	Ембріотроф	91
Гемохоріальна плацента	93	Енамелобласти	144
Гепатоцити	160, 161	Ендокринні островці	158
Гіаліновий хрящ	112	Ендокриноцити	138
Гіалуронідаза	47, 48	Ендомітоз	142
Гістіоцити	104	Ендоневрій	195
Гістон	42	Ентероцити	154
Гістопрепарат	9	Ентодерма	63
Глікоген	34	Енхондральне скостеніння	120
Головний гландулоцит	146	Еозин	31
Гранулоцит	109	Еозинофіли	109
Гранулярна сітка	38	Епіболія	58, 67
Грубоволокниста тканина	116	Епідерміс	132
Губчаста кісткова речовина	116	Епіневрій	195
		Епітеліоцити	97
		Еритроцити	108
Д		Ж	
Дегенеративний амітоз	44	Жирова тканина	103
Декальцинація	7	Жовте тіло	174
Деламінація	58, 80	Жовтковий мішок	74
Дендроцит	127		
Дерматом	68	З	
Десмосоми	123	Залози	
Десмохоріальна плацента	92	- дуоденальні	154
Дискоїдальна плацента	91	- кишкові	152
Дистальна центріоль	48	- молочна	136
Дроблення	56	- підшлункова	158, 159
Дуоденальна залоза	154	- під'язикова	157
		- привушна	155
Е		- трубчасті	145
Експонування	23	- шлункові	145

Залозистий мішечок	151	Клітинна теорія	3, 29
Залозистий шлунок	151	Книжка	149
Запліднення	64	Колбочки	196
Зроговілий епітелій	139	Колаген	104
		Колоїд	178
I		Компактна кісткова	
Ізогенні групи	113	речовина	116
Ізотопний диск	122, 124	Конденсор	25
Імерсійний об'єктив	25	Котиледон	90
Імміграція	58	Крилаті клітини	107
Імпрегнація	39	Крипти	152
Інвагінація	66	Кристи	38
Інкрет	175	Кріостат	22
Інкубація	77	Кров'яні пластинки	108, 109
Інтерстиціальний ріст	112		
Інтерфаза	45	Л	
Інтерфолікулярні		Ланцетник	56
острівці	177	Латєбра	53
Інтима	182	Лейкоцити	108
Ірисова діафрагма	25	Лемоцити	130
		Лізосома	37
К		Лімб	198
Кардіоміоцити	184	Лімфоїдне кільце	162
Кармін	34	Лімфоїдний фолікул	154
Капілярна сітка	181	Лімфоцити	103, 110
Каріоплазма	30	Лімфоцитопоез	138
Карункули	92	Ліпоцити	106
Кератогіалін	132	Люмінесценція	19
Клітини			
- Гольджі	191	М	
- грушоподібні	191	Макрокремальєра	21
- зерна	191	Макромери	65
- зірчасті	191	Макрофаги	162
- кошикові	191	Мальпігієві тільця	168
- Лангенгарса	132	Медія	180
- Лейдіга	170	Мезенхіма	67, 102
- пірамідальні	192	Мезенхімоцити	102, 103
- плазмоцити	186	Мезодерма	60
- Пуркіне	190		

Мезолецитальна яйцеклітина	50	Нейтрофіли	109
Мезонефроз	167	Нервова пластинка	126
Мезотелій	154	Нервова трубка	126
Мейоз	42	Нефрон	167
Меланін	34	Нефрогонадотом	68
Меланосома	34		
Меланоцит	132	О	
Метанефроз	167	Об'єктив	19
Метафаза	43, 45	Одношаровий призматичний епітелій	145
Механорецептори	130	Одонтобласти	144
Мієлін	129	Окістя	107, 136
Мікромери	165	Окуляр	19
Мікрометричний гвинт	9	Оліголецитальна яйцеклітина	50
Мікроскопія	3	Органели	36
Мікротом	9	Орсеїн	114
Міометрій	172	Остеогенез	120
Міотом	68	Остеон	116
Міофібрили	121, 124	Остеоцити	116
Міофіламенти	121	Охрястя	107, 113
Міоцити	171		
Мітоз	42	П	
Мітохондрія	37	Палочки	196
Молочні камені	136	Парабронх	166
Моноцити	109	Паранекроз	33
Мукоцити	146	Парафін	13
Мультиполярні нейрони	127	Парафінові блоки	16
Мушля	114	Парієтальний гландулоцит	146
М'язова тканина	139	Первинний вузлик	72
М'якотні нервові волокна	129	Перибласт	71
		Периневрій	195
Н		Перихондр	112, 164
Надниркова залоза	178	Перихондральне скостеніння	120
Невропор	60	Перехвати Ранв'є	130
Нейрогіпофіз	175	Періостальний шар	136
Нейроглія	126, 127	Перфораторій	47
Нейроектодерма	126	Петля Шумлянського	168
Нейрони	126, 128		
Нейрула	59		

Печінка	159, 161	Рубчик	53
Пігментоцити	35		
Підслизове нервовоє		С	
Мейснерове (Шабадаша)		Світлофільтр	19
сплетення	139	Сегментні ніжки	68
Підшлункова залоза	158	Селезінка	187
Пітуїцити	177	Селеновий випрямляч	9
Плазма крові	108	Сероза	74
Плазмолема	37	Серозна оболонка	139
Пластинчаста тканина	116	Синтетичний період	
Пластинчастий комплекс	39	інтерфази	42
Плацента	83	Синцитій	102
Плацентон	90	Сітка	148
Полілецитальна		Сітківка	196
яйцеклітина	51	Сквामозний епітелій	149
Полісоми	39	Склеротом	68
Поляризація	31	Слизова оболонка	139
Постмітотичний період	42	Смакова цибулина	142
Премітотичний період	42	Соміти	68
Призматичний епітелій	139	Спланхнотом	68
Проксимальна центріоль	48	Спонгіоцити	179
Променевий вінчик	51, 174	Стадії міогістогенезу	124
Пронефроз	167	- міобластична	124
Профаза	43, 45	- м'язових волокон	124
Псевдоеозинофіл	111	- м'язових трубочок	124
Псевдоуніполярні		Стереоскопічний	
нейрони	127	мікроскоп	22
Р		Стома	31
Реактивний амітоз	44	Стравохід	144
Реотаксис	48	Субодиниці	39
Ретикулоцити	103	Т	
Ретикулярна тканина	103	Телофаза	43
Рефлекс	127	Терморецептори	130
Рефлекторна дуга	127	Тигроїдна речовина	40
Рецептори	130	Тимус	184
Рибосома	39	Тимусні тільця	185
Рихла сполучна тканина	104	Тирозин	34
Рубець	147	Тільця Фатер-Пачіні	130

Тканини		Х	
- епітеліальна	96	Хемотаксис	48
- м'язова	121	Хондромукоїд	113
- нервова	126	Хондроцит	112
- сполучна	102	Хорда	56
Трабекули	185	Хордула	67
Трахея	163	Хоріон	172
Тромбоцити	110	Хрящові перекладини	113
Трофобласт	80	Хрящові балки	113
Трубчасто-альвеолярна		Хрящовий шар	113
залоза	144		
Трубчасті залози	145	Ц	
Тубус	26	Целоїдин	12
У		Центріолі	38
Уніполярні нейрони	127	Центросома	38
Ф		Центросфера	38
Фабрицієва сумка	138	Цитологія	29
Фатер-Пачінієві тільця	158	Цитоплазматична сітка	38
Фіброма	11	Ш	
Фіброцити	104	Шлункова залоза	145
Фільтрувальний папір	25	Шлункові ямки	145
Фолькманові канали	119	Щ	
Фокус	27	Щитоподібна залоза	177
Формалін	11	Я	
Фотоокуляр	19	Яйцеклітина	50
Флюоресценція	52	Яєчник	174

СПИСОК ВИКОРИСТАНОЇ ЛІТЕРАТУРИ

1. *Новак В. П., Пилипенко М. Ю., Бичков Ю. П.* Цитологія, гістологія, ембріологія: Підручник. — Київ, 2001.
2. *Афанасьев Ю. И., Юрина Л. А.* Гистология, цитология и эмбриология. — М., 1999.
3. *Иванов И. Ф., Ковальский П. А.* Цитология, гистология, эмбриология. — М., 1976.
4. *Александровская О. В., Радостина Т. Н., Козлов Н. А.* Цитология, гистология, эмбриология. — М., 1987.
5. *Алмазов И. В., Сутулов Л. С.* Атлас по гистологии и эмбриологии. — М.: Медицина, 1978.
6. *Фалин Л. И.* Атлас микрофотографий по нормальной гистологии и эмбриологии. — М.: Медгиз, 1957.
7. *Елисеев В. Г., Афанасьев Ю. И., Котовский Е. Ф.* Атлас микроскопического строения тканей и органов. — М.: Медгиз, 1961.
8. *Волков К. С.* Навчальний посібник-атлас. — Тернопіль: Укрмедкнига, 1999.
9. *Роскин Г. И.* Микроскопическая техника. — М., 1951.
10. *Ромейс Б.* Микроскопическая техника. — М., 1953.
11. *Никитин В. Н.* Атлас клеток крови сельскохозяйственных и лабораторных животных. — М., 1949.
12. *Кацнельсон З. С., Рихтер И. Д.* Практикум по цитологии, гистологии и эмбриологии. — Л.: Колос, 1979.
13. *Новак В. П., Мельниченко А. П., Котляр Г. І.* Практикум лабораторно-практичних занять з цитології, гістології та ембріології для студентів факультетів ветеринарної медицини і зооінженерного. — Біла Церква, 2000.
14. *Новак В. П., Мельниченко А. П.* Основи загальної ембріології: методичні вказівки для студентів ФВМ та ЗІФ-у. — Біла Церква, 2002.
15. *Новак В. П., Мельниченко А. П.* Методичні рекомендації щодо організації та проведення навчальної практики з гістології для студентів І курсу та СП 1-го року навчання факультету ветеринарної медицини. — Біла Церква, 2002.
16. *Новак В. П., Мельниченко А. П., Бевз О. С.* Методичні вказівки з цитології, ембріології, гістології зі спеціальностей «Технологія виробництва та переробки продуктів тваринництва» і «Ветеринарна медицина». — Біла Церква, 2004.

ЗМІСТ

ВСТУП	3
ЗНАЧЕННЯ ЛАБОРАТОРНИХ ЗАНЯТЬ В КУРСІ ЦИТОЛОГІЇ, ГІСТОЛОГІЇ І ЕМБРІОЛОГІЇ ТА ЗАГАЛЬНІ ВКАЗІВКИ ДО ЇХ ВИКОНАННЯ	4
ТЕХНІКА ТА МЕТОДИКА ВИГОТОВЛЕННЯ ГІСТОЛОГІЧНИХ ПРЕПАРАТІВ	6
Відбір матеріалу для дослідження та його фіксація	6
Декальцинація	7
ОЗНАЙОМЛЕННЯ З БУДОВОЮ ТА РОБОТОЮ МІКРОТОМІВ РІЗНИХ ТИПІВ	9
Різання на заморожувальному мікромомі	9
Заливка тканин та виготовлення зрізів	11
Методика заливки в целоїдин	12
Методика заливки в парафін	13
Різання целоїдинових блоків	14
Наклеювання парафінових блоків	16
Методика швидкої заливки в парафін	16
Наклеювання целоїдинових блоків	16
Техніка наклеювання	17
Виготовлення препаратів із заморожених зрізів	18
Виготовлення препаратів із целоїдинових зрізів	18
ОПТИЧНІ ПРИЛАДИ	19
Лабораторія мікроскопічного аналізу	19
Будова мікроскопа та правила роботи з ним	24
ЦИТОЛОГІЯ	29
<i>Препарат 1.</i> Рослинна клітина (зріз півки цибулини)	30
<i>Препарат 2.</i> Тваринна клітина — одношаровий плоский епітелій шкіри жаби	31
Включення цитоплазми	33
Білкові включення	33
Жирові включення	33
Включення вітамінів	33
Вуглеводні включення	34
<i>Препарат 3.</i> Включення глікогену в клітинах печінки собаки	34
Пігментні включення	34

<i>Препарат 4.</i> Включення пігменту в пігментоцитах судинної оболонки ока теляти	35
Органели	36
Плазмолема	37
Лізосоми	37
Мітохондрії	37
Клітинний центр чи центросома	38
Цитоплазматична (ендоплазматична) сітка	38
Пластинчастий комплекс	39
<i>Препарат 5.</i> Пластинчастий комплекс в нервових клітинах спинального ганглія	39
Цитоплазматичний ретикулум (ендоплазматична сітка)	40
<i>Препарат 6.</i> Тигроїдна речовина в нервових клітинах спинального ганглія	40
Репродукція клітини	42
Мітоз	42
<i>Препарат 7.</i> Мітотичне ділення рослинних клітин у корінці цибулини	43
Амітоз	43
<i>Препарат 8.</i> Амітотичне ділення в клітинах епітелію сечового міхура	44
ЗАГАЛЬНА ЕМБРІОЛОГІЯ	46
Статеві клітини (гамети) та запліднення	46
Будова статевих клітин	47
<i>Препарат 9.</i> Сперматозоїди барана	48
Будова яйцеклітини птахів	52
<i>Препарат 10.</i> Яйцеклітина ссавців у яєчнику кролиці	54
Повне рівномірне дроблення яйцеклітини ланцетника	55
Розвиток амфібій	64
Запліднення	64
Сегментація та диференціація мезодерми	68
Розвиток птахів	70
Зародкові оболонки	74
Стадії розвитку птахів	76
Розвиток ссавців	79
Хордула	81
Зародкові оболонки	82
Періодизація внутрішньоутробного розвитку ссавців	84

Зародкові листки	87
Розвиток позазародкових плодових оболонок	
у ссавців	89
Плаценти	89
Типи плацент і характер з'єднання	
епітелію ворсинок із стінкою матки	90
ЗАГАЛЬНА ГІСТОЛОГІЯ	96
Загальна характеристика епітеліальної тканини	96
<i>Препарат 11.</i> Одношаровий плоский епітелій шкіри	
жаби	97
<i>Препарат 12.</i> Багатошаровий плоский епітелій рогівки	
ока кішки	99
<i>Препарат 13.</i> Одношаровий призматичний стовпчастий	
епітелій	100
Загальна характеристика сполучної тканини	102
<i>Препарат 14.</i> Мезенхіма зародка свині	102
<i>Препарат 15.</i> Ретикулярна тканина лімфатичного вузла	
кішки	103
<i>Препарат 16.</i> Жирова тканина сальника кішки	103
<i>Препарат 17.</i> Рихла сполучна тканина підшкірної	
клітковини кішки	104
<i>Препарат 18.</i> Щільна колагенова сполучна тканина	
сухожилка теляти	107
Кров	108
Кров ссавців	108
<i>Препарат 19.</i> Мазок крові ВРХ	108
Кров птахів	110
<i>Препарат 20.</i> Мазок крові качки	110
Загальна характеристика хрящової тканини	112
Гіаліновий хрящ	112
<i>Препарат 21.</i> Гіаліновий хрящ ребра кролика	112
Еластичний хрящ	114
<i>Препарат 22.</i> Еластичний хрящ вухної раковини ВРХ	114
Волокнистий хрящ	115
<i>Препарат 23.</i> Волокнистий хрящ міжхребцевого диска	
теляти	115
Загальна характеристика кісткової тканини	116
<i>Препарат 24.</i> Поперечний зріз компактної речовини	
трубчастої кістки теляти	117
<i>Препарат 25.</i> Поздовжній зріз компактної речовини	
трубчастої кістки теляти	117

Розвиток кістки (остеогенез)	120
<i>Препарат 26.</i> Енхондральний розвиток трубчастої кістки зародка свині	120
Загальна характеристика м'язової тканини	121
Гладенька м'язова тканина	123
<i>Препарат 27.</i> Гладенька м'язова тканина сечового міхура кішки	123
Поперечносмугаста м'язова тканина	124
<i>Препарат 28.</i> Поперечносмугаста м'язова тканина язика кішки	125
Загальна характеристика нервової тканини	126
Нервові клітини	127
<i>Препарат 29.</i> Мультиполярні нервові клітини спинного мозку собаки	127
Нервові волокна	128
М'якотні нервові волокна	129
<i>Препарат 30.</i> М'якотні нервові волокна сідничного нерва жаби	129
Нервові закінчення	130
Інкапсульовані нервові закінчення	130
<i>Препарат 31.</i> Інкапсульовані нервові закінчення брижі кішки — тільця Фатер-Пачіні	131
СПЕЦІАЛЬНА ГІСТОЛОГІЯ	132
Шкіра та її похідні	132
<i>Препарат 32.</i> Шкіра без волосу (м'якуш лапи кішки)	132
<i>Препарат 33.</i> Шкіра з волосом (епідерміс ВРХ)	133
<i>Препарат 34.</i> Копитна стінка зародка лошати	135
<i>Препарат 35.</i> Лактуюча молочна залоза — вим'я корови	136
<i>Препарат 36.</i> Нелактуюча молочна залоза — вим'я телички	137
Органи травлення (шлунково-кишковий тракт)	138
Загальні біологічні ознаки трубкоподібного органа	139
<i>Препарат 37.</i> Язик (корінь язика кролика)	140
<i>Препарат 38.</i> Смакова цибулина листочкоподібного сосочка язика кішки	142
<i>Препарат 39.</i> Розвиток зуба свині: закладка епітеліального зубного органа в щелепі ембріона свині	143
<i>Препарат 40.</i> Поперечний зріз шийної частини стравоходу собаки	144
<i>Препарат 41.</i> Дно шлунка: фундальна частина шлунка собаки	145

<i>Препарат 42.</i>	Рубець: поперечний зріз стінки рубця зародка теляти	147
<i>Препарат 43.</i>	Сітка: поперечний зріз сітки ембріона теляти	148
<i>Препарат 44.</i>	Книжка: поперечний зріз книжки зародка теляти	149
<i>Препарат 45.</i>	Залозистий шлунок птиці: поперечний зріз залозистого шлунка курки	151
<i>Препарат 46.</i>	Тонка кишка: зріз порожньої кишки собаки	152
<i>Препарат 47.</i>	Дванадцятипала кишка: поздовжній зріз дванадцятипалої кишки кроля	153
<i>Препарат 48.</i>	Товста кишка: поперечний зріз стінки ободової кишки свині	154
<i>Препарат 49.</i>	Серозна слинна залоза: привушна залоза коня	155
<i>Препарат 50.</i>	Змішана слинна залоза: під'язикова залоза ВРХ	157
<i>Препарат 51.</i>	Підшлункова залоза теляти	158
<i>Препарат 52.</i>	Печінка свині	159
<i>Препарат 53.</i>	Печінка коня	161
	Органи дихання	162
	Загальна характеристика	162
<i>Препарат 54.</i>	Трахея: поперечний зріз трахеї кішки	163
<i>Препарат 55.</i>	Легені ссавців: зріз легень кішки	164
<i>Препарат 56.</i>	Легені птиці: зріз легень курки	166
	Сечовивідна система	167
	Загальна характеристика	167
<i>Препарат 57.</i>	Нирка: поперечний зріз нирки коня	167
<i>Препарат 58.</i>	Сечовий міхур: зріз сечового міхура свині	168
	Статева система	169
	Загальна характеристика	169
<i>Препарат 59.</i>	Сім'яник: зріз сім'яника kota	170
<i>Препарат 60.</i>	Простатична частина уретри собаки	171
<i>Препарат 61.</i>	Матка: поперечний зріз матки кішки	172
<i>Препарат 62.</i>	Котиледонна десмохоріальна плацента корови	172
<i>Препарат 63.</i>	Яєчник: зріз яєчника кішки	174
	Ендокринна система	175

Загальна морфофункціональна характеристика залоз внутрішньої секреції	175
<i>Препарат 64.</i> Гіпофіз: поздовжній зріз гіпофіза кішки	175
<i>Препарат 65.</i> Щитоподібна залоза: зріз щитоподібної залози коня	177
<i>Препарат 66.</i> Надниркова залоза: зріз надниркової залози коня	178
Судинна система і кровотворні органи	180
Загальна характеристика	180
<i>Препарат 67.</i> Капілярна сітка брижі кішки	181
<i>Препарат 68.</i> Селезінкова артерія м'язового типу свині	182
<i>Препарат 69.</i> Селезінкова вена м'язового типу у свині	183
<i>Препарат 70.</i> Міокард: зріз шлуночка серця коня	183
Органи гемопоєзу	184
<i>Препарат 71.</i> Тимус: зріз зобної залози кошеняти	184
<i>Препарат 72.</i> Лімфатичний вузол: зріз лімфатичного вузла кішки	185
<i>Препарат 73.</i> Селезінка: гістологічний зріз селезінки кішки	187
Нервова система	188
Загальна характеристика	188
<i>Препарат 74.</i> Спинний мозок: поперечний зріз спинного мозку кішки	188
<i>Препарат 75.</i> Мозочок: поздовжній розріз мозочка кішки	190
<i>Препарат 76.</i> Кора півкуль головного мозку кошеняти	191
<i>Препарат 77.</i> Спинальний ганглії собаки	193
<i>Препарат 78.</i> Симпатичний ганглії собаки: краніальний шийний ганглії	194
<i>Препарат 79.</i> Периферичний нерв: поперечний зріз сідничного нерва собаки	194
Органи чуття	195
Загальна характеристика	195
<i>Препарат 80.</i> Сітківка: вертикальний зріз задньої стінки ока кішки	196
<i>Препарат 81.</i> Спіральний орган: орган слуху миші	197
ДОДАТКИ	199
ПРЕДМЕТНИЙ ПОКАЖЧИК	243
СПИСОК ВИКОРИСТАНОЇ ЛІТЕРАТУРИ	249

Навчальний посібник

В. П. Новак, А. П. Мельниченко

ЦИТОЛОГІЯ, ГІСТОЛОГІЯ, ЕМБРІОЛОГІЯ

Оригінал-макет та друк
“Комп’ютерно-видавничий, інформаційний центр” (КВІЦ)

Директор *В. В. Воробей*
Відповідальний за випуск *Є. В. Письмак*
Редактор *Трегубова О. М.*
Комп’ютерна верстка *Г. Б. Войцехівська*

Передано в набір 01.08.05. Підписано до друку 02.11.05. Формат 60х90/16.
Папір офсетний. Гарнітура PetersburgСТТ. Друк офсетний.
Ум.-друк. арк. 15,36. Наклад 1500 прим. Зам. № 211-05.

Видавництво “КВІЦ”
04080, м. Київ, вул. Фрунзе, 19–21. Тел.: (044) 417-21-72, 417-53-70.

Свідоцтво про внесення суб’єкта видавничої справи до Державного реєстру видавців,
виготівників і розповсюджувачів видавничої продукції
ДК № 461 від 23.05.01 р.