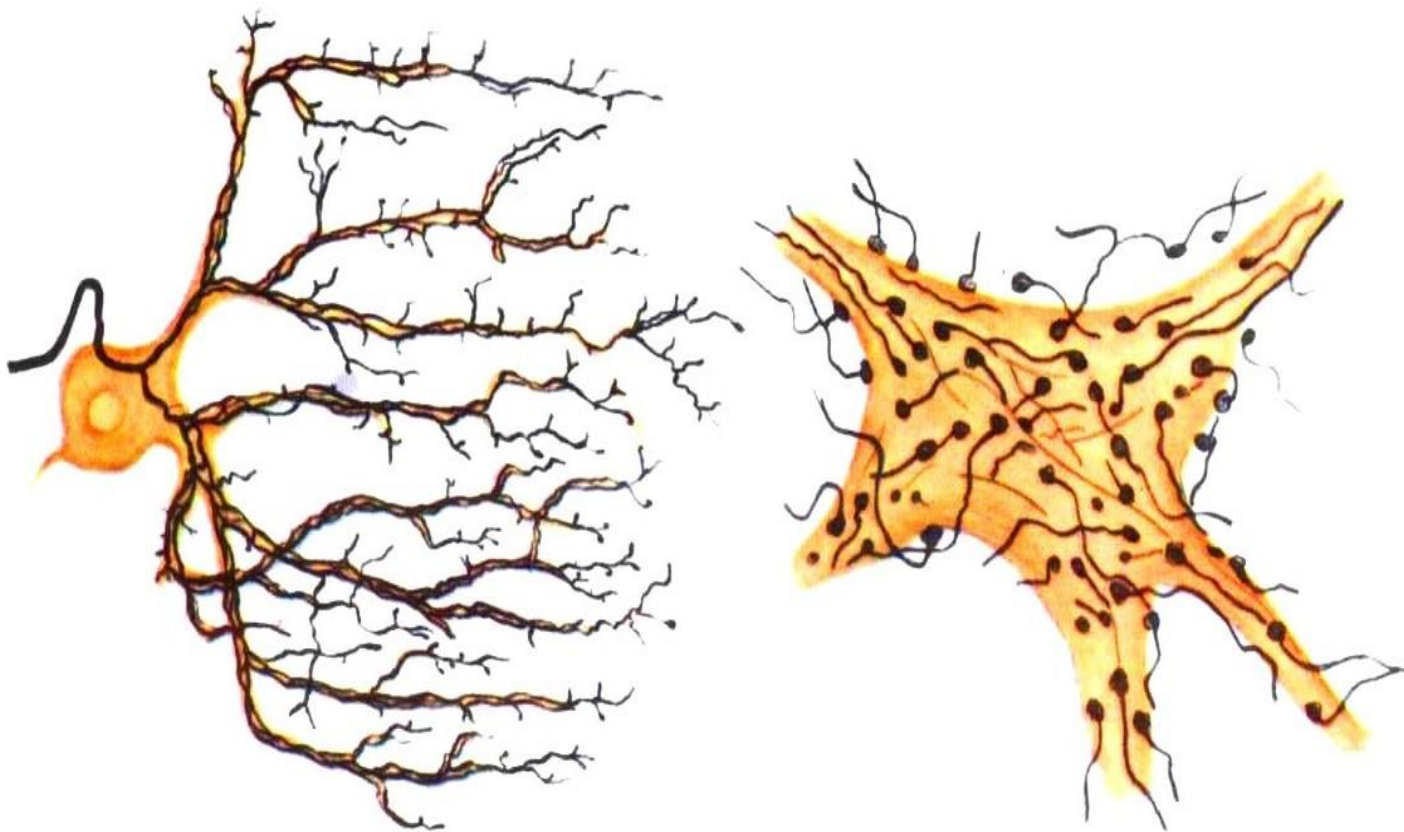

**С. В. Купчак, В. Б. Грицуляк,
Н. П. Долинко, О. Є. Халло**

АНАТОМІЯ ТА ЕВОЛЮЦІЯ ЦЕНТРАЛЬНОЇ НЕРВОВОЇ СИСТЕМИ

Курс лекцій



Івано-Франківськ
2019

Міністерство освіти і науки України
ДВНЗ «Прикарпатський національний університет імені Василя Стефаника»
ДВНЗ «Івано-Франківський національний медичний університет»

АНАТОМІЯ ТА ЕВОЛЮЦІЯ ЦЕНТРАЛЬНОЇ НЕРВОВОЇ СИСТЕМИ

Курс лекцій

С. В. Купчак, В. Б. Грицуляк, Н. П. Долинко, О. Є. Халло

Івано-Франківськ
2019

УДК 611.88 + 576.11

ББК 56.966.1

К 49

*Рекомендовано до друку Вченою радою Факультету природничих наук
ДВНЗ «Прикарпатський національний університет імені Василя Стефаника»
(протокол № 4 від 26.12.2018р.).*

Рецензенти:

Попадинець О. Г. – доктор медичних наук, професор, завідувач кафедри анатомії людини ДВНЗ «Івано-Франківський національний медичний університет».

Попович Ю. І. – доктор медичних наук, професор, завідувач кафедри клінічної анатомії та оперативної хірургії ДВНЗ «Івано-Франківський національний медичний університет».

Анатомія і еволюція центральної нервової системи

Навчальний посібник для студентів спеціальності «Психологія»

Купчак С. В., Грицуляк В. Б., Долинко Н. П., Халло О. Є.

УДК 611.88 + 576.11

ББК 56.966.1

К 49

© ДВНЗ «Прикарпатський національний університет імені Василя Стефаника»

© ДВНЗ «Івано-Франківський національний медичний університет», 2019 р.

ВСТУП

Масштабна література щодо будови людського тіла представлена значною кількістю підручників, посібників, атласів як для медичних, так і педагогічних навчальних закладів. Посібники, підручники для студентів педагогічних вузів написані й подані відповідно до попередніх програм, де різні розділи наведені в різному обсязі. У більшості з них розділ центральної нервової системи викладено стисло і без врахування еволюції.

Програмні вимоги, розроблені методичним кабінетом Міністерства вищої освіти для студентів-психологів щодо вивчення розділу «Анатомія і еволюція центральної нервової системи», достатньо високі. У підручниках з анатомії для педагогічних вузів не всі питання даного розділу висвітлені в повному обсязі, і студенти змушені користуватися літературою для медичних вузів. Ця обставина навела авторів на думку написати посібник саме для студентів-психологів, який відповідав би новим програмовим вимогам.

МЕТОДИ АНАТОМІЧНИХ ДОСЛІДЖЕНЬ

Сучасна анатомія має багатий арсенал методів вивчення не тільки трупа, але й живої людини. Найбільш вживаними методами є такі:

1) **соматоскопія** (з грецьк. soma – тіло; scopeo – дивитись) – огляд зовнішньої будови тіла людини (трупа) або його частин, вивчення форми, рельєфу, симетричності, пропорції, що має значення для визначення типів конституції, біологічного віку організму;

2) **соматометрія** – вимірювання тіла і його частин. Скелет із м'язами й шкірою має багато виступів окремих кісток і заглибин між ними, які є антропометричними точками під час вимірювання. Соматометричні дані (вимірювання довжини, ширини, окружності) мають важливе значення для визначення конституційних типів, вивчення динаміки фізичного розвитку дітей, їх жувально-мовного апарату;

3) **препарування** – один із найдавніших анатомічних методів, що проводиться за допомогою інструментів. Розтинають шкіру та інші м'які тканини для виділення того чи іншого органа. Препарування може здійснюватися під контролем неозброєного ока або при збільшенні органа лупою;

4) **метод послідовних розпилів заморожених трупів** був розроблений М.І.Пироговим і служить цілям топографічної анатомії. Цей метод допомагає уточнити топографічне розташування кровоносних судин, нервів і органів;

5) **метод мацерації** дає змогу відокремити кістки від м'яких тканин. Труп або його частини кладуть у теплу воду на 3 тижні. Протягом цього часу відбувається гниття м'яких тканин і відокремлення їх від кісток. Останні обмивають, знежирюють бензином і відбілюють перекисом водню;

6) **метод ін'єкції** здійснюється шляхом введення в трубчасті органи (кровоносні і лімфатичні судини, порожнини) різних мас, що мають фарбуючі властивості (паризька синя, туш), або рентгенконтрастних речовин (свинцевий сурик), або затвердіваючих, що утворюють зліпки судин чи порожнин. Цей метод зазвичай доповнюється подальшим просвітленням, препаруванням, рентгенографією або корозією;

7) **метод просвітлення** тканин базується на застосуванні рідин (метиленовий ефір саліцилової кислоти, гліцерин), що мають коефіцієнт заломлення сонячних променів, подібний до коефіцієнта просвітлюваних тканин, у результаті чого тканини об'єкта, що вивчають, стають прозорими. Попередньо тканини фарбують для виявлення нервів, судин чи інших деталей;

8) **метод корозії** базується на заповненні порожнин (бронхіальне дерево, шлуночки мозку, судини) еластичною або легкоплавкою металевою масою. Після затвердіння вживаної маси досліджуваний орган занурюють у концентрований розчин кислоти або лугу, де м'які тканини денатуруються, відокремлюються, залишаються зліпки маси, які відтворюють форму і структуру органа;

9) **метод рентгенівського дослідження** – просвічування рентгенівськими променями тіла чи окремих його частин з отриманням зображення на флуоресцентному екрані (рентгеноскопія) або на спеціальній плівці (рентгенографія). У 1895 р. Вільгельм Конрад Рентген відкрив Х-промені, які дотепер широко застосовуються в медицині. Проте достеменно відомо, що їх ще на 17 років раніше відкрив український учений із Галичини Іван Павлович Пулюй (1845–1918), Однак офіційне повідомлення про своє відкриття зробив через 7 днів після Рентгена, якому віддано перевагу й присуджено Нобелівську премію;

10) **метод фарбування** тканин застосовується в гістології для вивчення будови клітин і тканин, а також перед проведенням препарування. Метод базується на здатності вибіркового сприймання деяких барвників тканинами та їх структурами. Нервова клітина фарбується осмієвою кислотою, метиленою синькою та імпрегнується солями срібла; цитоплазма клітин фарбується еозином, а ядра – гематоксиліном;

11) **метод стереоморфологічного дослідження** органів розроблений В.П.Воробйовим. Суть методу полягає в комбінації методу препарування під бінокулярною лупою з методами забарвлення, просвітлення й просвічування тканин;

12) **ендоскопічний метод** – дослідження стану внутрішніх органів за допомогою спеціальних апаратів, обладнаних оптичною системою (дослідження шлунка гастроскопом, прямої кишки – ректоскопом та ін.);

13) **комп'ютерна томографія** (англ. – computer, лат. computo – рахувати, вчислювати; грецьк. tomos – шар, шматок; grapho – писати, зображувати). Метод дослідження об'єкта рентгеновськими променями з подальшою побудовою пошарового зображення за допомогою швидкодіючої ЕВМ;

14) **метод ультразвукового дослідження** базується на принципі ехолокації (випромінюванні зондуючого імпульсу ультразвуку й сприйманні сигналів, що відбиваються від поверхонь розділу тканинних середовищ, наділених різними акустичними властивостями). Уперше даний метод застосований австрійським невропатологом Дуссіком для діагностики пухлин мозку (1942);

15) **метод електронної мікроскопії** дає можливість досліджувати субмікроскопічні структури (молекули живої матерії), що належать до молекулярної анатомії і цитохімії.

АНАТОМІЧНА ТЕРМІНОЛОГІЯ

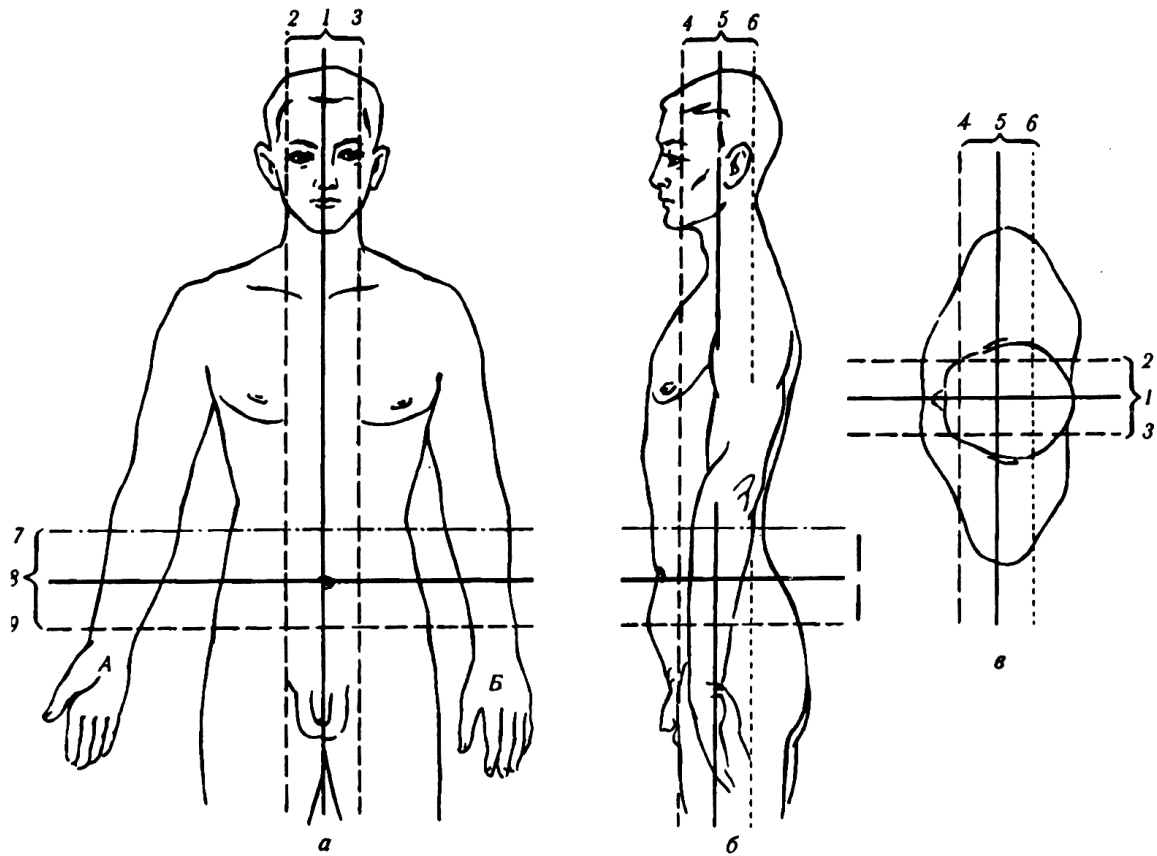
Початківцям, що вивчають анатомію, необхідно ознайомитись із вихідними точками, площинами і термінами. Анатомічні терміни в основному взяті з латинської мови, частина – із грецької. Вони визначають просторові відношення, форму, величину, назву органів. Список цих термінів назвали анатомічною номенклатурою. Нова Міжнародна анатомічна номенклатура, якою користуються в даний час.

Для визначення просторового положення окремих органів у тілі людини, що знаходиться у вертикальному положенні з опущеними руками і долонями, поверненими уперед, проводять три взаємно перпендикулярні площини (рис. 1).

Сагітальна площина розміщена вертикально й проходить через тіло в передньозадньому напрямку, пронизує тіло, як стріла (лат. sagita). Сагітальна площина, що проходить через середину тіла й розділяє його на дві симетричні половини, називається серединною площиною.

Фронтальна площина (лат. frons – чоло) розміщена, як і попередня, вертикально, але проходить перпендикулярно, під кутом 90° до сагітальної, паралельно до чола. Фронтальна площина ділить тіло людини на передню й задню частини.

Горизонтальна площина проходить горизонтально, паралельно до землі, під прямим кутом, тобто перпендикулярно до сагітальної і фронтальної. Вона ділить тіло на верхній і нижній відділи.



**Рис. 1. Лінії перетину площини тіла людини
(супінація (А) і пронація (Б) верхніх кінцівок)**

а, б, в – вид спереду, збоку і зверху;
1 – серединна стрілова
2, 3 – бічні стрілови

4, 5, 6 – лобові
7, 8, 9 – горизонтальні

Таких площин можна провести чимало. У цих площинах можуть бути проведені лінії або в їх межах можуть бути розміщені якісь деталі у вигляді крапок. Якщо вони знаходяться ближче до серединної площини, то їх називають медіальними – *medialis* (*mediale* (лат.) – середина); а площина, деталь або лінія, що лежать далі від серединної площини, називаються латеральними (*lateralis* (лат.) – боковий). Якщо візьмемо аналогічні відношення з іншими площинами, то отримаємо ряд термінів, що визначають положення органів у різних площинах.

ЛЕКЦІЯ 1

ЗАГАЛЬНІ ДАНІ ПРО РОЗВИТОК, НЕЙРОННУ БУДОВУ І КЛАСИФІКАЦІЮ НЕРВОВОЇ СИСТЕМИ. ПОДІЛ ГОЛОВНОГО МОЗКУ НА ВІДДІЛИ. КІНЦЕВИЙ МОЗОК. БОРОЗНИ І ЗАКРУТКИ ВЕРХНЬОБІЧНОЇ ПОВЕРХНІ ПІВКУЛЬ ГОЛОВНОГО МОЗКУ. ЛОКАЛІЗАЦІЯ ФУНКЦІЙ В КОРИ

План:

1. Розвиток нервової системи.
2. Кінцевий мозок, борозни і закрутки верхньолатеральної поверхні півкуль.
3. Локалізація функцій в корі.

1. Розвиток нервової системи

Кожний індивідуум зазнає процеус розвитку, що починається виникненням, закладенням нової особи й закінчується його смертю. Цей розвиток, що обмежений у часі тривалістю життя окремої особи, називається **онтогенезом**, або **індивідуальним розвитком**.

Онтогенез складається із двох періодів: 1) *пренатального*; 2) *постнатального періоду* (*natus* – народжений).

1. Прогенез – це процес розвитку, що передуює ембріогенезу, відбувається в батьківських організмах і приводить до утворення двох різних видів статевих клітин: а) *сперматозоїдів* – чоловічих статевих клітин, які розвиваються в чоловічих статевих залозах – *яєчках* (їх розвиток – *сперматогенез*); б) *яйцеклітин* – жіночих статевих клітин, які розвиваються в жіночих статевих залозах – *яєчниках* (їх розвиток називається *овогенезом*).

Сперматогенез починається на початку статевого дозрівання хлопчика й включає цілий ряд процесів, унаслідок яких первинні статеві клітини – *сперматиди* перетворюються на *сперматозоїди*.

Перед статевим дозріванням сім'яні шнурочки статевих залоз мають просвіт і перетворюються на *сім'яні каналці*, у стінках яких утворюються первинні статеві клітини, які з часом перетворюються на *сперматогонії*. Останні проходять цілу серію мітотичних поділів, і кожна наступна генерація стає більш диференційованою. Після завершення останнього поділу вони перетворюються на *первинні сперматоцити*, які під впливом мейозу I перетворюються на *вторинні сперматоцити*. Останні зазнають другого мейотичного поділу й стають гаплоїдними *сперматидами*, на яких формуються акросоми. Останні вкривають половину поверхні ядра й наповнюються ферментами. Від сперматиди відривається частина протоплазми. Далі формується шийка, середня частина і хвіст. Сформовані сперматозоїди просуваються у просвіт сім'яних каналців і далі – у просвіт над'яєчка.

У ядрі сперматозоїда міститься 22 автосоми й одна статеві х- або у-хромосома. Кількість сперматозоїдів із х- і у-хромосомами приблизно однакова. Сперматозоїди здатні до запліднення в жіночих статевих шляхах протягом 2-х діб, а живуть вони 5 діб. Разовий еякулят (випорскування сімені із чоловічих статевих шляхів) складає приблизно 3 мл. і містить близько 350 млн сперматозоїдів, які рухаються зі швидкістю 3 мм за хвилину в рідині жіночих статевих шляхів.

Овогенез (*ovum* від лат. – яйце) починається до народження. Первинні статеві клітини потрапляють в яєчник майбутньої дівчинки і там диференціюються, перетворюючись на *овогонії*. Кожна овогонія розмножується, створюючи групи клітин

– *кластери*, у кортикальній частині яєчника. Ці клітини оторнуті одним шаром іншого типу клітин, які називаються *фолікулярними*. Деякі з овогоній диференціюються в значно більші – *первинні овоцити*. Кількість овогоній та овоцитів до п'ятого місяця внутрішньоутробного розвитку досягає 7 млн. У цей час починається масове відмирання й дегенерація овогоній й овоцитів. До 7-го місяця залишається життєздатною невелика їх кількість біля поверхні яєчника. Первинний овоцит з оточуючими його епітеліальними клітинами називається примордіальним фолікулом (рис. 2).

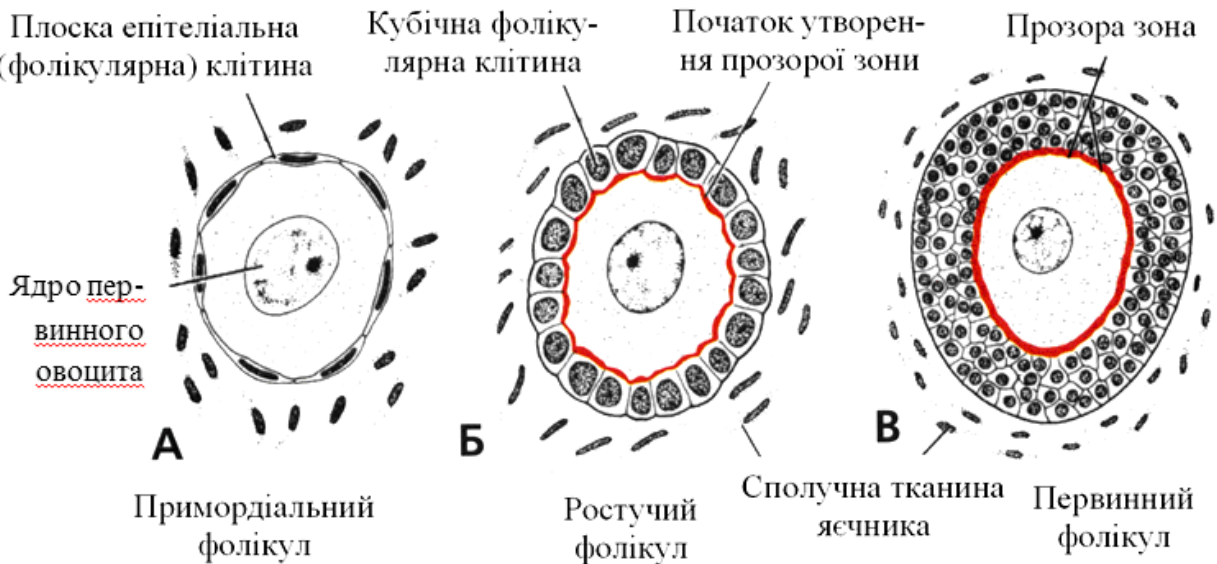


Рис. 2. А. Примордіальний фолікул, який складається з первинного овоцита, оточеного одним шаром плоских епітеліальних клітин.

Б. У міру дозрівання фолікула фолікулярні клітини стають кубічними й починають секретувати прозору зону, яка має вигляд неправильної форми плямок на поверхні овоцита.

В. При подальшому дозріванні фолікулярні клітини формують навколо овоцита багат шаровий пласт клітин зернистої зони, перетворюючи примордіальний фолікул на первинний фолікул із добре вираженою прозорою зоною

Дозрівання овоцитів продовжується з настанням статевої зрілості. До народження дівчинки всі овоцити в її яєчниках входять у профазу мейозу I, а далі в них настає специфічна фаза спокою – *стадія дипломени*, під час якої в ядрі клітини хроматин розповсюджений у вигляді сітки. У профазі, у стадії незакінченого першого поділу, первинні овоцити залишаються до досягнення індивідуумом статевої зрілості, вірогідно, під впливом ферменту – інгібітора дозрівання овоцита, який виділяють фолікулярні клітини. У наступні місяці із 700000 первинних овоцитів частина зазнає деструкції й тільки 400000 клітин доживають до пубертатного періоду, з яких близько 500 овулюють протягом репродуктивного періоду. З настанням статевої зрілості, під час кожного оваріального циклу, вступають у фазу дозрівання 5–10 *примордіальних фолікулів*. Первинний овоцит у фолікулі росте, а оточуючі його плоскі фолікулярні клітини диференціюються на кубічні і, активно розмножуючись, утворюють *багат шаровий епітелій* або *зернисту зону* (*гранульозу*) (див. рис. 2). Клітини зернистої зони базальною мембраною відокремлені від оточуючих клітин, що утворюють *теку фолікула*. Овоцит і клітини зернистої зони мають властивість

секретувати *глікопротеїни*, які утворюють навколо овоцита прозору зону. Клітини теки фолікула під час росту й розмноження розділяються на 2 шари. *Внутрішній шар* секреторних клітин утворює *внутрішню теку*, а *зовнішній шар* – *зовнішню теку*, що складається із клітин сполучної тканини.

Протягом овогенезу між клітинами зернистої зони утворюються маленькі порожнини, які з'єднуються між собою, у результаті чого утворюється велика печера, а фолікул отримує назву *вторинного* (рис. 3). Клітини зернистої зони навколо овоцита утворюють *яйценосний горбик*. Дозрілий фолікул називається *третинним*, або *граафовим фолікулом*.

Коли фолікул дозріває, то первинний овоцит відновлює мейоз I, у результаті чого утворюються дві нерівні за розмірами клітини. Одна з них, *вторинний овоцит*, одержує значно більшу частину протоплазми, а друга, що залишається з незначною частиною протоплазми, називається *полярним тільцем*.

Після завершення мейозу I вторинний овоцит вступає в стадію мейозу II. У граафовому фолікулі, у результаті активної функції клітин внутрішньої теки, у цей період утворюється велика кількість фолікулярної рідини. Під тиском рідини тека розривається, овоцит, оповитий клітинами яйценосного горбика, виходить у порожнину таза й за допомогою щупалець маткової труби потрапляє в її просвіт. У випадку запліднення яйцеклітини закінчується другий мейотичний поділ. Якщо запліднення не відбулося, то через 24 години клітина гине.

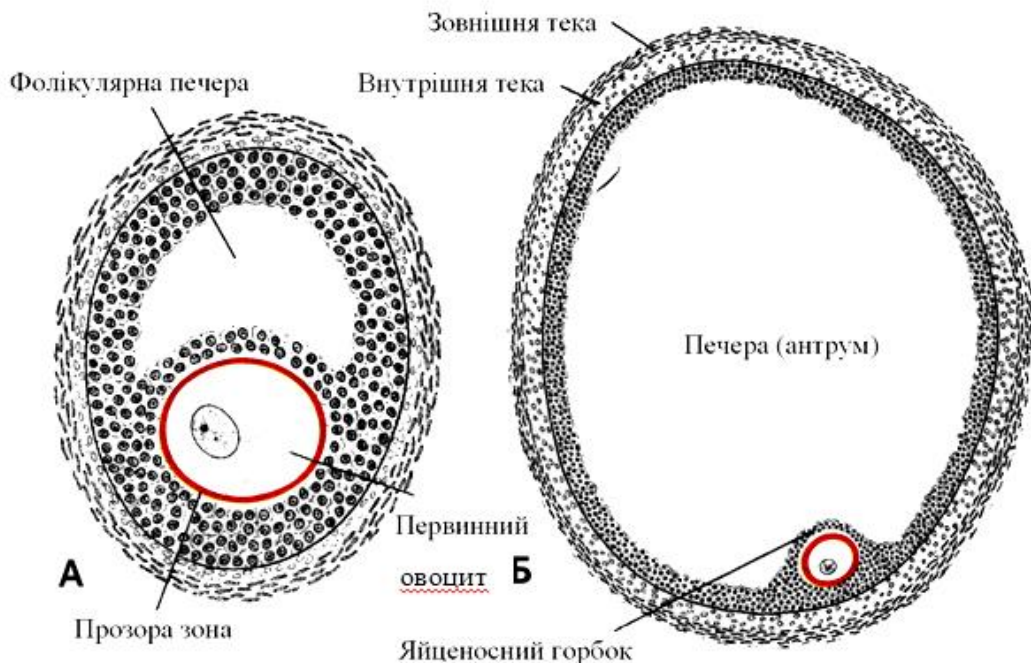


Рис. 3. Дозріваючий фолікул

А. Овоцит, оточений прозорою зоною, розміщений ексцентрично. Печера утворюється внаслідок нагромадження рідини в міжклітинному просторі. Зверніть увагу на розташування клітин внутрішньої та зовнішньої тек.

Б. Зрілий пухирчастий, або граафовий, фолікул. Печера значно розширена, заповнена фолікулярною рідиною й оточена багатошаровим пластом клітин гранульози. Овоцит занурений у потовщення клітин зернистого шару – яйценосний горбок.

Жіночі статеві клітини людини мають кулясту форму, діаметр – приблизно 130 мкм, в їх протоплазмі багато жовтка. Клітина вкрита трьома оболонками: 1) внутрішня – *оволема*; 2) середня – *блискуча зона*; 3) зовнішня – *променевий вінчик*, утворений клітинами яйценосного горбика.

Протягом одного місяця в яєчнику дозріває одна яйцеклітина. Вона не може самостійно рухатись, а переміщується за допомогою скорочення м'язів яйцевода і війок його слизової оболонки.

2. В **ембріональному періоді** виділяють три основні етапи: *дроблення*, *гаструляцію* і *первинний органогенез*.

Ембріогенез починається із запліднення, тобто злиття чоловічої і жіночої статевих клітин, у результаті чого утворюється якісно нова клітина з новими властивостями – *зигота*. У процесі запліднення виділяють 3 стадії: 1) стадію *дистантної взаємодії*; 2) стадію *контактної взаємодії* і 3) стадію *пенетрації* (проникнення сперматозоїда в яйцеклітину).

Під час стадії *дистантної взаємодії* відбувається розчинення глікокаліксу, яким укритий сперматозоїд, лужним екскретом, що його продукує слизова оболонка яйцевода. Завдяки цьому сперматозоїд набуває рухливості. Це механізм *капацитациї*. Сотні мільйонів сперматозоїдів спрямовуються в ту маткову трубу, в якій знаходиться яйцеклітина, завдяки хемотаксису, який забезпечується ферментом гіногамон I, що виділяє яйцеклітина. Під час контакту з яйцеклітиною в сперматозоїдів відбувається злиття передньої мембрани акросоми із цитолемою головки. При цьому в злитому формуванні утворюються каналці, через які з акросоми виділяються ферменти, що здатні руйнувати променевий вінчик і розпушувати блискучу зону яйцеклітини. Це робить сперматозоїд найбільш активним, і його цитолема зливається з цитолемою яйцеклітини. Цим закінчується контактна взаємодія й починається *пенетрація*. Під час пенетрації сперматозоїд проникає в яйцеклітину, хвіст його розчиняється, а ядро набрякає, утворюючи *чоловічий пронуклеус*. Ядро яйцеклітини також набрякає, утворюючи *жіночий пронуклеус*. Обидва пронуклеуси з'єднуються, утворюючи материнську зірку із 46 хромосом. Якщо в ядрі сперматозоїда була у-хромосома, то плід буде чоловічого роду, якщо х-хромосома – то жіночого. У результаті здійснення згаданих процесів утворюється *зигота*.

3. Наступним етапом ембріогенезу є **дроблення**, тобто поділ зиготи на *бластомери* (із грецьк. *blastos* – зародок, *meros* – частина). Після першого поділу утворюються 2 бластомери – темний і світлий. Наприкінці третьої доби налічується 12 бластомерів. Зародок у цей час суцільний, у вигляді клубочка клітин, називається *морулою*. У центрі морули розміщено темні бластомери, що утворюють *ембріобласт*, а по периферії – світлі, з яких утворюється *трофобласт*.

Протягом 2–5 доби морула просувається по яйцеводу й продовжує дробитися. Бластомери трофобласта всмоктують рідину з порожнини маткової труби, і всередині утворюється порожнина, наповнена рідиною. Морула отримала назву *бластоцисти*. Остання на 6-ту добу з'являється в порожнині матки. Внутрішнє скопичення темних бластомерів, тобто ембріобласт, зміщується до одного з полюсів бластоцисти й отримує назву *зародкового вузлика*. На 7-й день після запліднення відбувається занурення бластоцисти в слизову оболонку матки – ендометрій, здійснюється *імплантація*.

На початку 2-го тижня розвитку зародка зародковий вузлик (ембріобласт) розщеплюється на 2 листки. Листок, що прилягає до порожнини бластоцисти, називається *гіпобластом*, а другий, прилягаючий до трофобласту, *епібластом*. До складу гіпобласта входять клітини, з яких розвивається позазародкова ентодерма.

Епібласт складається з клітин зачатків *ентодерми*, *нервової трубки* і *хорди* (рис. 4). У кінці другого тижня в головному кінці гіпобласта з'являється потовщення – *прехондральна пластинка*, яка вказує на місце розміщення майбутнього рота. Гіпобласт розростається вниз і в боки, змикається внизу, оточуючи порожнину, названу *жовтковим мішком*, а його стінку – *екзоцеломічною мембраною*.

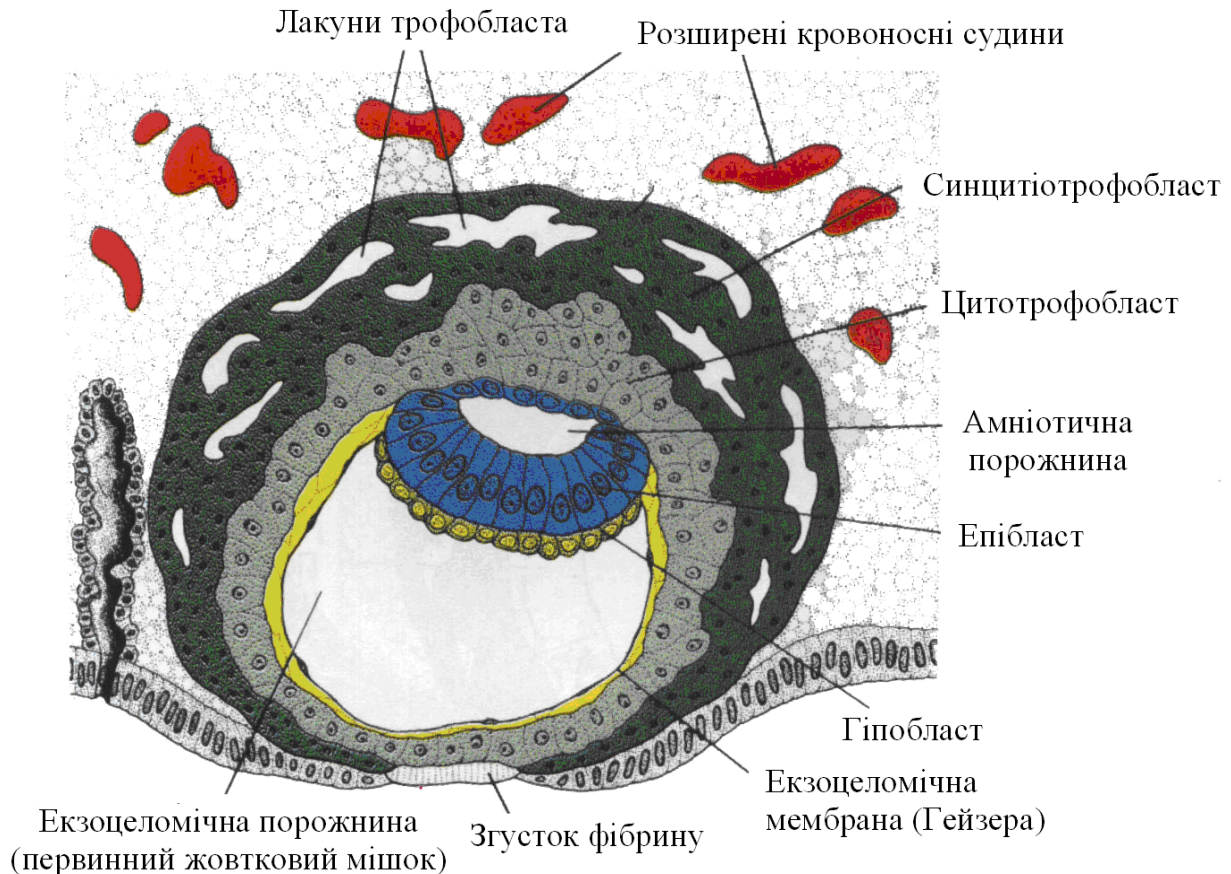


Рис. 4. Бластицист людини 9-добового розвитку

Синцитіотрофобласт містить велику кількість лакун. Плоскі клітини утворюють екзоцеломічну мембрану. Двошаровий зародковий диск складається із шару циліндричних клітин епібласта і шару кубічних клітин гіпобласта. Первинний дефект на поверхні ендометрія закритий згустком фібрину.

Між клітинами епібласта і трофобласта проявляються невеликі порожнини, які зливаються між собою, утворюючи значну порожнину, наповнену рідиною, – *амніотичний міхурець*. Дно амніотичного міхурця і дах жовткового мішка прилягають один до одного й утворюють *зародковий диск*, що має плоску овальну форму. У дні амніотичного міхурця закладено матеріал усіх зародкових листків – *ектодерми*, *мезодерми* та *ентодерми*.

Характерною особливістю ембріогенезу протягом третього тижня є процес *гастрюляції*, тобто утворення трьох зародкових листків – ектодерми, мезодерми й ентодерми. На дев'яту добу в зародковому листку починається рух клітин по боках від головного кінця до хвостового. Обидва тяжі клітин у кінці зародкового диска з'єднуються й рухаються разом по центральній частині диска до головного кінця. По ходу цих тяжів клітин між їх внутрішніми краями утворюється поздовжня заглибина,

названа *первинною смужкою*, яка закінчується *первинною ямкою*. Навколо первинної ямки клітинами тяжів формується *первинний вузлик (ганзенівський)*.

Із дна і берегів первинної смужки виселяються й мігрують дві групи клітин. Одна група занурюється в дах жовткового мішка, відтискає в боки його клітини, розмножується, формуючи зародкову *ентодерму*. Друга група клітин переміщується між епібластом і новоствореною ентодермою, створюючи позазародкову *мезодерму*. Клітини, що залишилися у складі епібласта, утворюють *ектодерму*.

Один шар клітин позазародкової мезодерми входить до складу стінки жовткового мішка й амніотичного міхурця. Другий її шар з'єднується із трофобластом, створюючи новий позазародковий орган – *хоріон*. Від мезодерми, що оточує жовтковий мішок та амніотичний міхурець, відходить тяж позазародкової мезодерми, що з'єднує обидва міхурці з мезодермою хоріона. Цей тяж назвали *амніотичною ніжкою*, з якої в майбутньому буде сформований *пупковий канатик*.

У цей період відбуваються зміни із трофобластом. Із клітин цитотрофобласта в ньому формується другий шар, названий *синцитіотрофобластом*. Це багатоядерна протоплазматична маса, в якій утворюються невеликі порожнини. Ці порожнини згодом з'єднуються з капілярами ендометрію матки й заповнюються материнською кров'ю. На поверхні хоріона виростають первинні ворсинки, які всмоктують харчові речовини з крові матері, і з цього часу починається гематогенний тип харчування плода.

Мезодерма хоріона вростає в первинні ворсинки й вони отримують назву вторинних. У них всередині утворюються кровотворні острівці. Одночасно такі острівці формуються в стінках жовткового мішка і в амніотичній ніжці. Центральні клітини цих острівців диференціюються в стовбурові клітини крові, а периферичні – в ендотелій кровоносних судин. З появою у ворсинках кровоносних судин вони одержують назву *третинних*. Третинні ворсинки розростаються в тому місці, де амніотична ніжка приєднується до хоріона, і разом формують плодову частину плаценти. Третинні ворсинки руйнують тканину функціонального шару ендометрію (базального відпадаючого шару) і разом утворюють маткову частину плаценти. Вони утворюють в ендометрії *заглиблення (лакуни)*, в які вливається материнська кров зі зруйнованих артеріол ендометрію. Між кров'ю лакун і кров'ю кровоносних судин ворсинок починається обмін речовин, тобто здійснюється гематогенний тип харчування плода.

Процес утворення судин, що почався в третинних ворсинках, продовжується в тілі зародка. Утворені в ньому судини з'єднуються із судинами жовткового мішка й амніотичної ніжки, а також із двокамерним серцем, яке утворилось із мезенхімних трубок і в кінці третього тижня починає скорочуватись і перекачувати кров по кровоносній системі плода.

Повертаючись до розвитку зародкових шарів, треба відзначити, що клітини країв первинної смужки, які складають зародкову мезодерму, діляться, розростаються, утворюючи 2 тяжі, які спрямовують свій ріст у краніальному напрямку, доходючи до прехордальної пластинки справа і зліва, з'єднуються, утворюючи *серцеву пластинку*. Ця мезодерма знаходиться тепер між ентодермою та епібластом. У зв'язку з ростом мезодерми, первинна смужка зникає, залишається тільки *первинний вузлик*, клітини якого розмножуються, ростуть у вигляді тяжа, названого *хордальним відростком*, до прехордальної пластинки й залягають між мезодермальними тяжами. Це майбутня *хорда*, навколо якої пізніше формується *хребет*, а сама вона розсмоктується.

Після утворення ентодерми й мезодерми залишком зародкового диска є *епібласт*, який знаходиться над хордальним відростком. Клітини епібласта ростуть і

диференціюються в *нервову пластинку* (рис. 5), яка розвивається, прогинається, і в ній утворюється *жолобок*, краї якого зближуються, змикаються, утворюючи *нервову трубку*. Після відокремлення нервової трубки, у складі епібласта залишається ряд клітин, названих *шкірною ектодермою*, і група клітин, з яких утворюється *нервовий гребінь*.

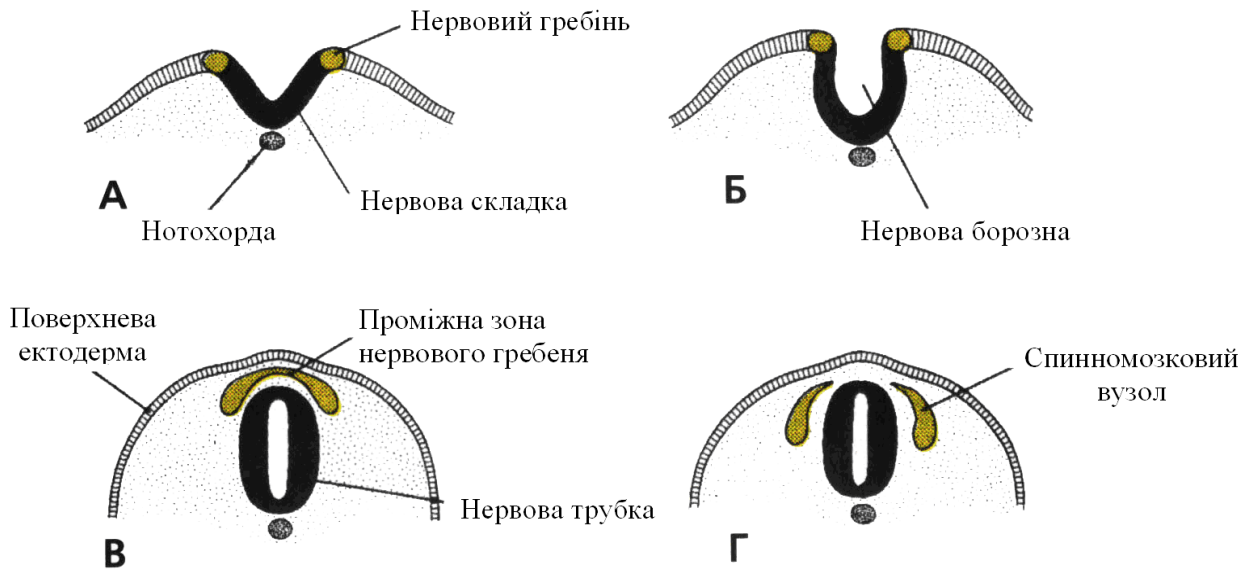


Рис. 5. Утворення й міграція клітин нервового гребеня в спинномозковій ділянці

А і Б. Клітини гребеня утворюють верхівки нервових складок і не мігрують із цієї ділянки, аж поки нервова трубка цілковито не закриється (**В і Г**).

Під час злиття країв нервової пластинки й утворення нервової трубки, клітини латерального її краю або гребеня ектодерми відокремлюються від сусідніх. Ця група клітин отримала назву *нервового гребеня*. Із клітин нервового гребеня в подальшому утворюються такі *тканини*: сполучна тканина й кістки обличчя та черепа, черепні нервові вузли, спинномозкові ганглії, симпатичний ланцюг, передаортальні ганглії, парасимпатичні вузли шлунково-кишкового тракту, Шваннівські клітини, гліальні клітини, павутинна та м'яка мозкові оболонки, меланоцити та ін.

У період формування нервової трубки в головному кінці ембріона з обох боків утворюються по два ектопічні випинання – *вухні й кришталікові плакоти*. З вухних плакотів розвиваються *органи слуху й рівноваги*. Кришталікові плакоти дають початок розвитку *кришталіків очей* (рис. 6).

З ектодермального зародкового листка розвиваються органи й структури, що сприяють створенню контакту організму із зовнішнім середовищем: 1) *центральна нервова система*; 2) *периферична нервова система*; 3) *чутливий епітелій вуха, носа та ока*; 4) *шкіра разом із волоссям і нігтями*; 5) *гіпофіз*; 6) *молочні і потові залози*; 7) *емаль зубів*.

Клітини мезодерми утворюють шар тканини по обидва боки від середньої лінії зародка. Це так звана *приосьова мезодерма*. Боковий відділ мезодермального листка має назву *бокової пластинки*. На третьому тижні розвитку ембріона приосьова мезодерма ділиться на сегменти, названі *сомітомерами*. Кожний сомітомер складається з концентричних шарів клітин мезодерми навколо центральної частини. У головній частині зародка сомітомери, у зв'язку із сегментацією нервової трубки,

перетворюються на *нейромери*. Вони дають початок значній частині мезенхіми голови. Далі сомітомери перетворюються на *соміти*. Цей процес перетворення починається від потиличної ділянки й триває до кінця п'ятого тижня, коли сформуються 44 пари сомітів.

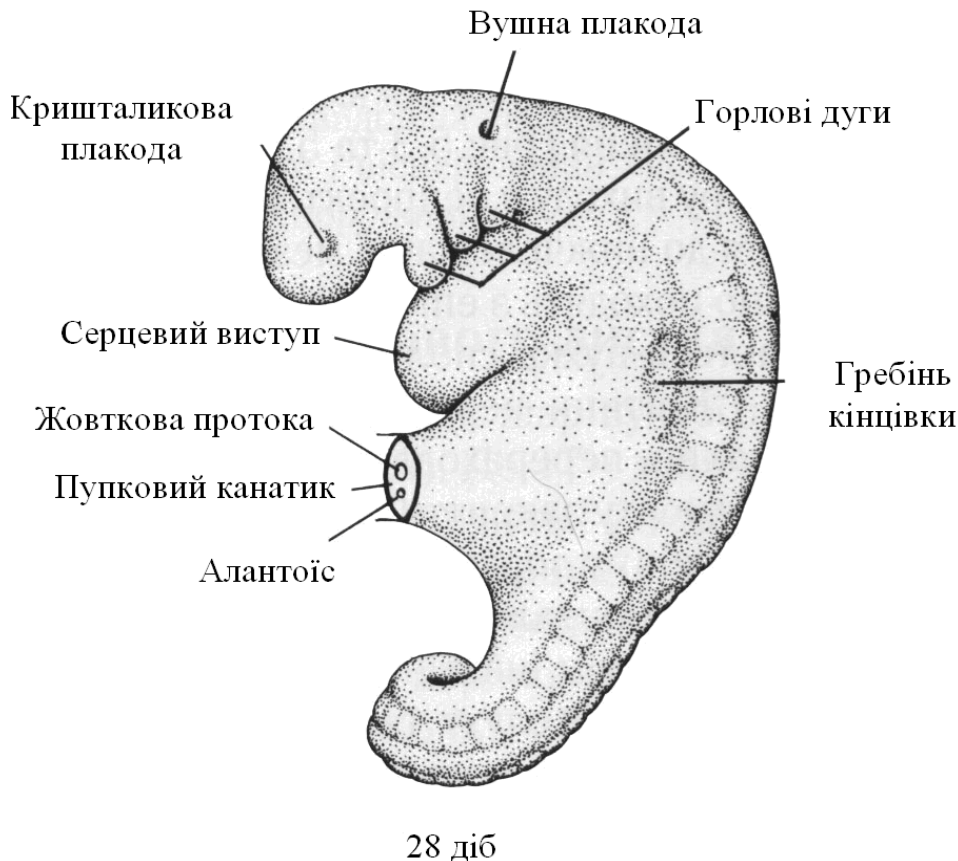


Рис. 6. Лівий бік 25-сомітного зародка віком близько 28 діб.
Видно перші три горлові дуги, а також кришталікову й вушну плакоди.

Клітини мезодерми, які формують вентральну й медіальну частини соміту, переміщуються до нотохондри, отримують назву *склеротома*, утворюють зародкову сполучну тканину – *мезенхіму*. Вони оточують спинний мозок й нотохондру й утворюють *хребтний стовп*. Клітини дорзолатеральної частини соміту, мігруючи, диференціюються, утворюючи в подальшому *м'язи кінцівок* і *стінок тіла*. Клітини дорзомедіальної частини соміту мігрують униз на вентральний бік зародка, диференціюючись у *міотом*. Дорзальна частина соміту формує *дерматом*.

Отже, соміти дають початок *міотому* (*м'язова тканина*), *склеротому* (*кістова і хрящова тканини*) і *дерматому* (*підшкірна жирова клітковина*).

З ентодермального зародкового листка розвивається *шлунково-кишковий тракт*: тонка і товста кишки, епітелій шлунково-кишкового тракту, дихальних шляхів, сечового міхура і сечівника, паренхіма щитовидної і прищитовидних залоз, підшлункової залози і печінки, епітелій барабанної порожнини і слухової труби.

Отже, під час ембріонального періоду, що триває від третього до кінця восьмого тижня, із трьох зародкових листків (ектодерми, мезодерми та ентодерми) розвиваються тканини й органи і формуються обриси тіла. Від початку третього

місяця й до кінця внутрішньоутробного розвитку період називається *плодовим*, або *фетальним*. У цей період відбувається ріст і розвиток тканин та органів. Змінюється довжина тіла плода, що особливо помітно під час третього, четвертого та п'ятого місяців. З п'ятого місяця спостерігаються рухи плода, які матір чітко відчуває.

Триває вагітність 280 діб або 40 тижнів від часу останньої менструації.

Філогенез нервової системи

Складний організм людини сформувався внаслідок тривалого процесу розвитку, тому в його будові є подібність із тканинами та органами тварин, які перебувають на нижчих щаблях еволюційного розвитку.

У наш час людину не можна розглядами тільки як істоту біологічну. Необхідно простежити процес переходу від біологічних закономірностей, що панують у тваринному світі, до закономірностей соціальних.

Тривале вивчення тваринного світу показало, що для всіх його представників характерні риси будови, завдяки чому можна створити класифікацію, згідно з якою кожна тварина має видову назву й належить до певного роду, родини, ряду, класу, підтипу і типу тварин.

Сучасна людина представляє один вид – *homo sapiens* (людина розумна), належить до *типу хордових*, *підтипу хребетних*, *класу ссавців*, *ряду приматів* і поділяється на *три раси*: *європеоїдну*, *монголоїдну* та *екваторіальну*.

Необхідною умовою існування тварин є активна боротьба за добування їжі в зовнішньому середовищі. Можливість рухів для тварин є життєво необхідною і ця функція вдосконалюється в боротьбі за існування. Вплив середовища сприймається чутливими елементами організму, а моторика формується за допомогою чутливості. Розвиток моторики у тварин на певних етапах філогенезу впливає на розвиток нервової системи.

У *найпростіших* організмів нервової системи немає, і зв'язок із зовнішнім середовищем у них здійснюється за допомогою рідини. Це так званий *гуморальний тип* регуляції (з грецьк. *humor* – рідина). Функцію сприймання подразнення виконують особливі ділянки мембрани клітини (*хемочутливі*, *фоточутливі*). Але в різних одноклітинних організмів із донервовою формою регуляції збудження по тілу розповсюджується по-різному. Найбільш примітивним воно є в *амеби*, в якій можлива здатність усього тіла до рухів. Дещо складніший вид збудження спостерігається в *джгутікових*, в яких здатність до руху знаходиться в одній частині організму, і виконують його спеціальні органели (*мембранели*) типу джгутиків.

На наступному етапі розвитку одноклітинних за наявності високої організації розділення функцій виникли внутрішньоклітинні органели, що виконують функцію аналізу поступаючої інформації (*сенсоріум*) та організації узгоджених рухів ефекторів (*моторіум*), а також спеціальні фібрили (*кінотодесми*), по яких передається команда від моторіуму до ефектора. Такий тип фібрилярної системи спостерігається в *інфузорій*.

У *багатоклітинних організмів* відбулася диференціація клітин за їх розміщенням у тілі (*зовнішні*, *проміжні*, *внутрішні*), а також за *функцією*. Частина *поверхневих клітин* набула властивості сприймати зовнішні впливи й перетворилась у *чутливі (рецепторні)*. Інші клітини отримали здатність скорочуватись і, об'єднавшись, утворили *м'язові шари*. Клітини третього типу отримали здатність проводити збудження від рецепторів до м'язових клітин. Це – *нервові клітини*. У багатоклітинних організмів моторні апарати дуже різноманітні, у зв'язку з чим розвиток нервової системи проходить у *три етапи*.

На першому етапі регуляція відбувається за допомогою нервової системи, розміщеної в руховому апараті з *перистальтичним типом руху*, який займає всі частини тіла (*кишквопорожнинні, гідра*). Рухова й чутлива частини нервової системи розміщені дифузно у всьому тілі у вигляді сітки, створеної відростками клітин, які мало подібні на нервові клітини вищих тварин. При подразненні окремої частини тіла збудження розповсюджується по всій сітці, і все тіло рухається. Це *сіткоподібний тип* нервової системи, що відповідає нижчому ступеневі її розвитку.

Другий ступінь розвитку нервової системи здійснюється з ускладненням рухового апарату, що полягає у виділенні зі всього тіла тварини частин, які перетворюються в *моторні органи*. Характер рухів зберігається *перистальтичний*. Координація рухової функції здійснюється нервовою системою, розміщеною в руховому органі або біля нього, *руховими нервовими центрами*. Ці центри складаються з особливих клітин, що мають велике ядро й зернистість Нісля. Це *однопольні нейрони*, складені у вузли, або *ганглії*. Центральну частину ганглія займає сплетення волокон, а тіла клітин розміщені на поверхні сплетення. Побудована таким чином нервова система називається *гангліозною*, або *вузловою* й зустрічається у вищих черв'яків. Другий ступінь розвитку нервової системи знаходиться на більш високому рівні в порівнянні із сіткоподібною. Але невідповідність її функції полягає в тому, що клітина по одному відростку одержує й передає нервові імпульси.

Наступний етап розвитку нервової системи полягає в появі *двопольних нейронів*, які через дендрити одержують *інформацію*, а через аксони передають *імпульси*. При двопольному нейроні проведення імпульсів і замикання рефлексів не може відбуватися поза тілом нейрона, тому що воно входить до провідної системи.

Централізована вузлова (гангліозна) нервова система дощового черв'яка складається з *вузлів біляглоткового нервового тільця* й *вузлів черевного нервового ланцюжка*. *Надглоткові ганглії* зв'язані нервовими стовбурами з *підглотковими гангліями* і нервовим ланцюжком.

Найбільш *складною* є нервова система в *головноногих моллюсків (кальмари)*. У них відбулося злиття головного ганглія зі всіма іншими й утворився *головний мозок*. Останній захищений хрящовою капсулою і розділений на 14 долей. Долі здійснюють зв'язок із добре розвиненими *органами чуття* й виконують *аналізаторну (сенсорну)* функцію. Розміщені нижче *підглоткові доли* здійснюють *моторну* функцію. Задні доли виконують *інтегративну (асоціативну)* функцію.

Центральна нервова система *хребетних (хордових)* тварин принципово відрізняється від нервової системи вищих безхребетних тварин. Центральна нервова система *хордових* має вигляд суцільної трубки (*трубчаста нервова система*), яка в хребетних тварин утворює в передньому кінці велике потовщення – *головний мозок*. Вона розміщена дорзальніше від травної трубки й захищена *кістковими утвореннями (череп і хребет)*.

У таких примітивних хребетних тварин, як *круглороті (мінога)*, є *головний мозок*. Його *відділи (передній, середній і задній)* виконують різні *сенсорні функції*: передній – *нюхові*; середній – *зорові*; задній – *механорецепторні*. У цих тварин задній мозок більше розвинений, ніж інші. Середній мозок гладкий, не розділений борознами на горбики, а передній найменше розвинений і складається з нюхових цибулин і нюхових часток.

У *риб* головний мозок більше розвинений. У ньому вже виділяється *проміжний мозок*. На дорзальній поверхні заднього мозку утворився *мозочок*, що складається з тіла й невеликих парних утворень. Він координує складні рухи, а також разом із середнім мозком виконує *інтегративні функції*.

Значні зміни в розвитку головного мозку спостерігаються в *амфібій*. Різко збільшений *передній мозок*, який складається з *двох півкуль*, і *нюховий* із нюховими цибулинами, трактами й частками. Також добре виражений *проміжний мозок*. У середньому мозку з'явилися *два горбики*.

Розвиток головного мозку в *рептилій* характеризується вдосконаленням *переднього мозку*. *Плащ* великих півкуль займає великі *кіркові зони*. У високорозвинених рептилій (*крокодили*) на латеральній поверхні мозку з'являється закладка *нової кори*. У глибині великих півкуль виникло сформоване *смугасте тіло* у вигляді *палеостріатуму*. У *проміжному мозку* чітко окреслений *зоровий горб*, в якому знаходяться *спеціалізовані ядра*. У *задньому мозку* добре розвинений *мозочок*, що складається з *передніх, середніх і задніх часток*.

Головний мозок ссавців розвивається шляхом збільшення відносної площі нової кори та утворення її складок. Ускладнюється будова *мозочка*, який складається із *черв'яка, двох півкуль*, розділених численними борознами. Мозочок поділений на п'ять відділів. Передня частина *ромбовидного мозку* оформилась в анатомічне утворення у вигляді *моста (pons varolii)*. Він відокремився від *довгастого мозку* й утворив *задній мозок*.

У *середньому мозку* на його *дорзальній поверхні* утворилося *чотиригорбикове тіло*, а на *нижній поверхні* – *основа ніжок мозку*. На *вентральній поверхні довгастого мозку* з'явилися *піраміди*.

Нова кора бере на себе основну частину функцій (відбувається *кортикалізація функцій*). *Найстаріша і стара кора* виконують лише *нюхові і вісцеральні функції*. У *нижчих ссавців (гризуни)* представництво *сенсорних і моторних функцій* у корі займає всю її поверхню, різні сенсорні зони перекривають одна одну. У *вищих ссавців* поступово зменшується відносна площа як основних *сенсорних (смакової, зорової, слухової й загальної соматичної чутливості)*, так і *моторних функцій*. Але зі зменшенням площі ускладнюється організація цих зон. У *антропоїдів* з'являються й розширюються *асоціаційні зони (лобові, тім'яні, скроневі)*, що зв'язані з виконанням вищих інтегративних і психічних функцій. Особливо розвинені *асоціаційні поля кори мозку в людини*.

Тканини нервової системи виконують важливу функцію – функцію реактивності організму, що базується на здатності нервових клітин сприймати подразнення із зовнішнього і внутрішнього середовища, виробляти й передавати нервові імпульси. Це високоспеціалізована тканина, що виконує координуючу функцію й об'єднує в єдине ціле всі структури організму, проникає своїми розгалуженнями у всі органи і системи, регулює їх роботу й налагоджує зв'язки між ними.

Отже, **нервова система** є «неймовірно складний і найтонший інструмент відношень, зв'язків багаточисленних частин організму між собою і організму, як найскладнішої системи з безкінечним числом зовнішніх впливів» (І.П. Павлов).

І.М. Сеченов дослідив, що діяльність нервової системи має рефлексорний характер. **Рефлекс** – це реакція-відповідь організму на подразнення, яка відбувається за участі центральної нервової системи. Людський організм, знаходячись в оточуючому його зовнішньому середовищі, реагує на різноманітні його подразники. Таким чином, нервова система забезпечує взаємний зв'язок та єдність організму й середовища.

Нервова тканина складається із **нервових клітин**, що виконують специфічну функцію, і **нейроглії**, яка здійснює *опорну, трофічну, секреторну, захисну й розмежувальну функції*.

Нервова клітина – нейрон (нейроцит) є морфологічною і функціональною одиницею нервової тканини.

Нервова клітина (cellula – клітина; cytos – комірка) (рис. 7), розміром від 4 – 6 мкм до 130 мкм, складається з *оболонки, протоплазми, ядра й відростків*. За *формою* розрізняють **нейрони** *зірчасті, пірамідні, веретеноподібні, павукоподібні* та ін.

Оболонка – плазмолема (нейролема) – це біологічна мембрана, структуру якої складають молекули *фосфоліпідів*, розташованих у два шари. У цих шарах знаходяться молекули білків типу *глікопротеїнів*. Білки плазмолем виконують відповідні функції. Розрізняють *структурні, ферментні, транспортні й рецепторні* білки.

Основними функціями **нейролеми** є: *розмежувальна, транспорт метаболітів, взаємодія клітин і контактів між ними, надання клітинній поверхні відповідної структури*, а також *здатність збуджуватись і проводити збудження*.

Протоплазма, цитоплазма (нейроплазма) складається з *гіалоплазми, органел і включень*.

Гіалоплазма – це рідка частина цитоплазми – вода з розчиненими в ній неорганічними й органічними речовинами, а також сіткою білкових волоконець товщиною 2–3 нм.

У **нейроплазмі** містяться три типи структур: *загальні органели, спеціальні органели і включення*. До *загальних органел* належать: а) *мембранні* (що мають у своєму складі біологічні мембрани) – *мітохондрії, лізосоми, апарат Гольджі, хроматофільна субстанція*; б) *немембранні* – *протеасоми, рибосоми, мікрофіламенти* та ін. *Спеціальні органели* – це *хроматофільна субстанція і нейрофібрили*.

Мітохондрії є енергетичними станціями, органелами енергозбереження обмінних процесів у клітині, виконують функцію клітинного дихання, тобто створення макроергічних з'єднань типу АТФ (аденозинтрифосфорної кислоти) всередині мітохондрій, перенесення їх назовні в обмін на АДФ (аденозиндифосфору кислоту). Мітохондрії також беруть участь у регуляції обміну води й депонуванні іонів кальцію.

Лізосоми визначаються як міхурці, відмежовані від гіалоплазми мембраною. Функція лізосом – розщеплення біополімерів різного хімічного складу. Для цього в них знаходиться понад 60 гідролітичних ферментів. Ці ферменти розщеплюють біологічні речовини, що потрапили в клітину, утворюючи з них мономери; останні проникають через мембрану лізосом в гіалоплазму, де утилізуються або включаються в метаболічні процеси.

Пероксисоми – це субмікроскопічні міхурці, що мають мембрану й наповнені ферментами. Їх ферменти проводять окислювальне дезамінування амінокислот з утворенням шкідливого для клітини перекису водню і ферменту каталази, що руйнує останній. Ферменти пероксисом беруть участь у розщепленні етилового спирту і в регуляції обміну ліпідів.

Хроматофільна субстанція (гранулярна ендоплазматична сітка) уперше описана Ф. Ніслем, тому й названа *речовиною Нісля*. Пізніше Й. Ленхошек дав їй назву «*тигроїд*». Це субмікроскопічна *мембранна органела*, що складається з *мішечків, цистерн, каналців*, які огорнені однією біомембраною. До складу субстанції входять *гранулярні ділянки*, що містять на зовнішніх поверхнях мембран *рибосоми*.

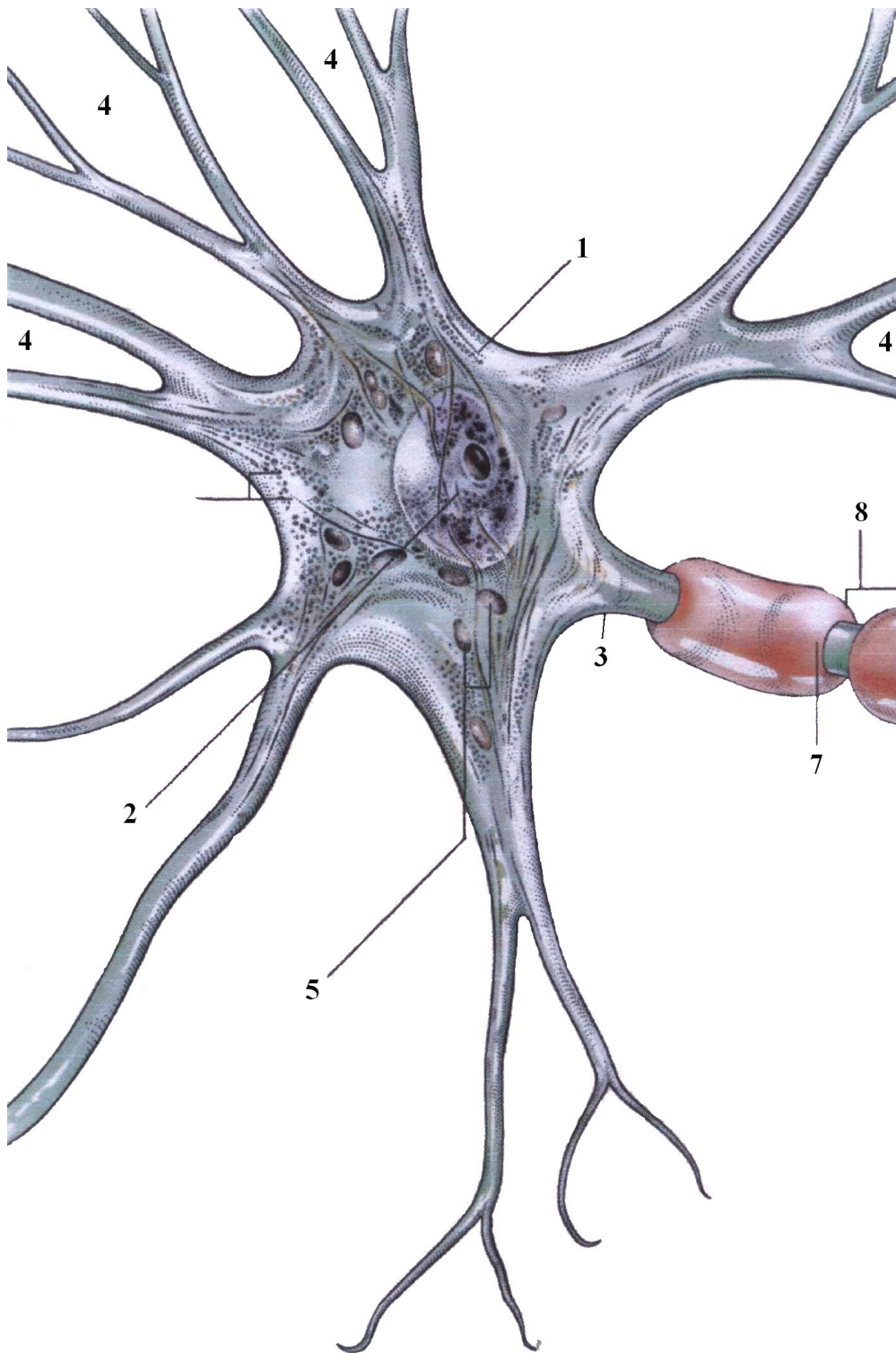


Рис. 7. Будова нейрона

1 – тіло нейрона
2 – ядро
3 – аксон
4 – дендрити

5 – мітохондрія
6 – тільця Ніссла
7 – мієлінова оболонка
8 – перехват Ранв'є.

В агранулярній ендоплазматичній сітці відбувається метаболізм ліпідів і вуглеводів, у ній депонується кальцій і відбувається детоксикація шкідливих для клітини хімічних речовин.

Функція гранулярної ділянки хроматофільної субстанції пов'язана з наявністю рибосом, про що буде сказано нижче. В ендоплазматичній сітці утворюються елементи мембранних структур клітини. Останні використовуються клітиною для включення до складу мішечків лізосом, пероксисом, елементів апарату Гольджі, плазмолемі й оболонки ядра та для власного самовідновлення.

Рибосоми – субмікроскопічні круглі утворення, що з'єднуються групами або ланцюжком (по 20–30 у групі) інформаційною РНК й утворюють робочий комплекс, що називається **полісомою**. Працюючі органели складаються з *двох субодиниць (малої і великої)*. Мала субодиниця відповідає за вироблення інформаційної РНК, а у великій утворюються поліпептидні ланцюги. Загалом, функція рибосом полягає в біосинтезі білків для потреб самої клітини й виведенні їх за її межі. Синтез білка проходить у рибосомах і полісомах, а розміщується він у каналцях, цистернах і мішечках хроматофільної субстанції, а далі – переміщення в апарат Гольджі для доробки.

Апарат Гольджі, пластинчастий комплекс, описаний у складі нервових клітин К. Гольджі. Він складається із плоских цистерн або мішечків, зібраних у стос. Кожна цистерна в центрі звужена, а по краях розширена. Від розширених країв цистерн відокремлюються секреторні дрібні міхурці, наповнені готовим для виведення із клітини продуктом секреції шляхом екзоцитозу. В апараті Гольджі відбувається накопичення продуктів, що синтезовані в хроматофільній субстанції, їх хімічна перебудова й дозрівання, а також синтез полісахаридів, їх комплексування з молекулами білків.

Нейрофіламенти і мікрофіламенти, що знаходяться в нейроплазмі, належать до скелета клітини. **Нейрофіламенти** – це фібрилярні структури, що побудовані зі спірально розміщених молекул білків. **Мікротрубочки** – циліндричні структури. Нейрофіламенти і мікротрубочки названі **нейрофібрилами**. Вони проходять у тілі нейрона в різних напрямках.

Включення – непостійні структури клітини, що можуть з'являтися і зникати в процесі обміну речовин. Найбільш частим включенням є вуглевод *глікоген*. Також зустрічаються *ліпідні й білкові* включення. Особливим різновидом включень є *секреторні*. Вони синтезуються секреторними нейроцитами окремих відділів центральної нервової системи. *Екскреторні включення* – це здебільшого продукти метаболізму нейроцита, від яких він повинен звільнитись. У старих особин виявляються ліпофусцинові включення.

Ядро нервової клітини крупне, кругле, складається з *оболонки, нуклеоплазми, хроматину та ядерця*.

Ядерна оболонка складається із *внутрішнього і зовнішнього листків*, між якими знаходиться *щілиноподібний простір*. Оболонка має специфічні отвори, що називаються *ядерними порами*. Функція ядерної оболонки – відокремлення вмісту ядра від цитоплазми, обмеження вільного доступу до ядра і вихід із нього різних речовин, транспорт макромолекул між ядром і цитоплазмою (РНК і нуклеопротейідів, які утворюються тільки в ядрі).

Нуклеоплазма – *рідкий внутрішній вміст*, що складається з *води, іонів глікопротеїнів, РНК і ферментних білків*.

Хроматин (chroma – колір, барва) – речовина, до складу якої входить *ДНК* (дезоксирибонуклеїнова кислота) і білки – *гістони*. *Хроматин* в ядрі нейронів

знаходиться в некомпенсованій формі, що відповідає ділянкам хромосом в інтерфазі й має вигляд зерен, грудок.

Ядерце має сферичну форму, утворене спеціалізованими ділянками хромосом. Функція ядерця полягає в синтезі РНК й утворенні попередників субодиниць рибосом, дозрівання яких відбувається в гіалоплазмі, куди вони потрапляють через пори в каріолемі.

Відростки є характерною ознакою нервових клітин. Вони виконують визначені функції й поділяються на *два види*. Один вид – *аксон, нейрит*, осьовий відросток (*axis* – вісь). У нейроні він тільки один. Довжина його може сягати 1,5 м. Аксон не має розгалужень, але може віддавати коллатералі. На місці відходження аксона від нейрона нейроплазма утворює випин конічної форми, що називається *конічним горбиком*, в якому відсутня хроматофільна субстанція. Нейрофібрили в нейриті проходять паралельно до його осі, що забезпечує течію цитоплазми по напрямку від тіла клітини до кінцевих розгалужень відростка (*антеградний транспорт*) зі швидкістю 2–5 мм на добу. Але спостерігається й швидке переміщення білків (від 400 до 2000 мм за добу). Нервовий імпульс у нейриті проходить від тіла клітини до терміналей.

Другий вид відростків – **дендрити** (**dendron** – дерево), що деревоподібно розгалужуються. Дендрити бувають *короткі* і *довгі*: нервовий імпульс у них проходить від терміналей до тіла нейрона. Течія нейроплазми спрямовується у двох напрямках.

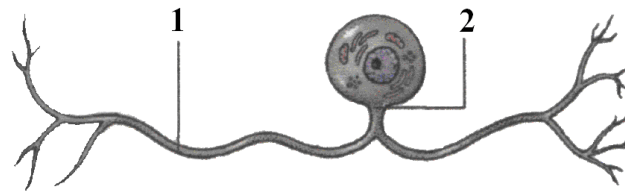
За кількістю відростків **нейрони** поділяються на *три групи* (рис. 8): 1) *уніполярні* – нейрони з одним відростком. Такого типу нейрони в нервовій системі людини відсутні. Уніполярними є *нейробласти* до періоду утворення дендритів; 2) *біполярні* – клітини з двома відростками; 3) *мультиполярні* клітини, що мають три і більше відростків. До *біполярних* нейронів відносять і псевдоуніполярні клітини краніальних і спінальних (міжхребцевих) нервових вузлів. Псевдоуніполярними їх називають тому, що обидва відростки (нейрит і дендрит) відходять від одного виросту тіла клітини, що складає враження одного відростка. Далі вони Т-подібно розходяться. Дендрит прямує на периферію й закінчується в тканинах чутливими нервовими закінченнями. Нейрит направляється до нервової системи, куди несе імпульс від тіла клітини.

Нейроглія створює постійне стабільне внутрішнє середовище, забезпечуючи нормальне функціонування нервових клітин. За будовою гліальних клітин та їх розміщенням розрізняють *ependимну глію, астроглію* й *олігодендроглію*. Їх об'єднують під назвою *макроглії*.

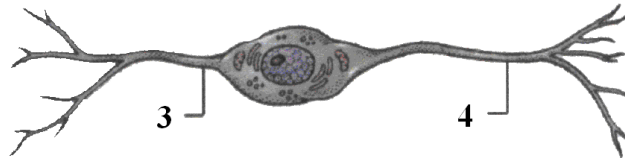
Епендимна глія складається з клітин, які відносять до нейрогліального типу епітеліальних тканин. Вона вистеляє *шлуночки мозку* та *центральний спинномозковий канал*. Вкриваючи ділянки м'якої мозкової оболонки, що входять у просвіт шлуночків мозку, вона бере участь в утворенні спинномозкової рідини й регуляції її складу.

Астроцитарна глія (рис. 9. А) побудована з невеликих клітин, що мають багато відростків, спрямованих у різні напрямки. Ця глія є опорним каркасом для головного і спинного мозку. Розрізняють *протоплазматичні астроцити*, які мають короткі й товсті відростки, розміщені переважно в сірій речовині мозку. Другий тип – *волокнисті астроцити*, що мають дуже багато відростків і формують розмежувальні мембрани в нервовій системі, пограничні мембрани навколо кровоносних судин. Відростки астроцитів контактують зі стінками судин і нейронами, обгортаючи їх; залишаються невикритими тільки синаптичні контакти. Астроцити амонічного рогу й

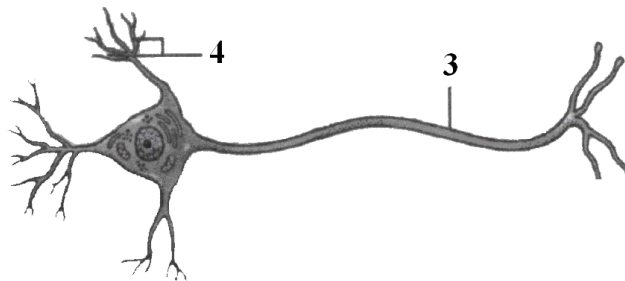
навколошлуночкової ділянки мозку в дорослих ссавців стимулюють утворення нейронів зі стовбурових невральних клітин.



Уніполярний нейрон



Біполярний нейрон



Мультиполярний нейрон

Рис. 8. Типи нейронів

1 – гілка аксона
2 – нейрит

3 – аксон
4 – дендрит

Олігодендроглія (рис. 9. Б) складається з невеликих клітин із відростками. *Олігодендроцити* щільно огортають тіла нейронів та їх відростки включно до кінцевих розгалужень. Є кілька видів олігодендроцитів: ті, що знаходяться в головному і спинному мозку, називаються *гліоцитами*; клітини, що огортають тіла чутливих нейронів спинномозкових вузлів, іменують *мантійними гліоцитами*; відростки нервових клітин вкривають *нейролемоцити* або *шваннівські клітини*.

Олігодендроцити забезпечують *трофіку* (*trophe* – харчування) нейронів і відіграють важливу роль у процесах *збудження* й *гальмування*, у проведенні нервових імпульсів. *Нейролемоцити* утворюють *мієлінові* й *безмієлінові оболонки* периферичних нервів, виконуючи роль *ізоляторів*. *Олігодендроцити* беруть участь у регуляції *водно-сольового балансу* в нервовій системі.

Другим видом глії є *мікроглія* – маленькі клітини, що мають здатність амебоїдно рухатись. При подразненні клітин мікроглії їх форма змінюється, вони округлюються, витягують відростки. *Мікрогліоцити*, рухаючись, наповнюються *фагоцитованим матеріалом*, подібно до інших макрофагів. Основна їх функція – *фагоцитоз*. Мікрогліоцити також беруть участь у синтезі білків – *імуноглобулінів* (*антитіл*).




Рис. 9. А. Астроцит

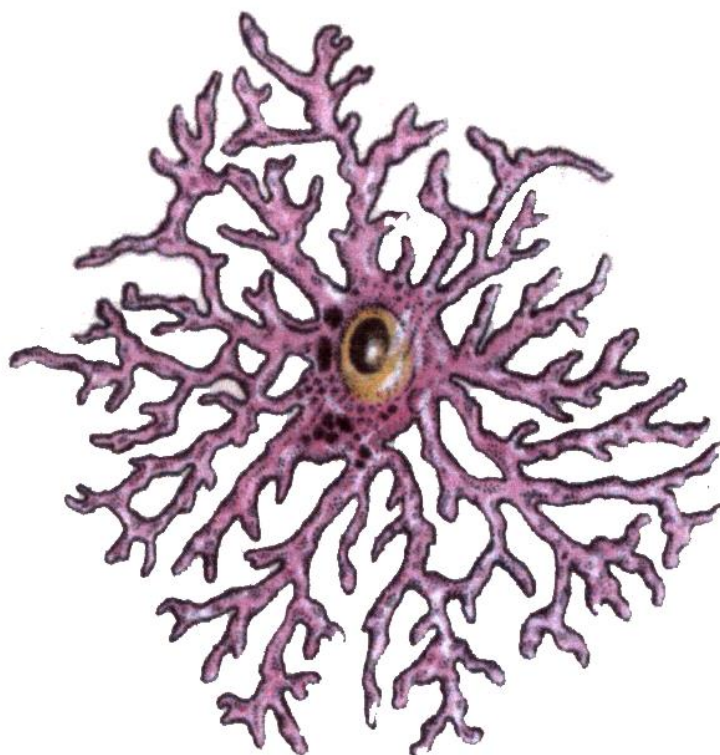


Рис. 9. Б. Олігодендроцит

Нервові волокна – це відростки нервових клітин – **аксони** і **дендрити**, огорнені гліальними оболонками – **нейролемоцитами** (шваннівськими кліти-нами). У різних відділах нервові волокна також мають різну будову, у зв'язку з чим їх поділяють на дві групи: **безмієлінові** і **мієлінові**. В одних і в інших у центрі знаходиться відросток нервової клітини – **осьовий циліндр**.

Безмієлінові нервові волокна складаються з одного або кількох *осьових циліндрів*, оточених власними плазмолемами, які є продовженням плазмолем нейронів, від яких вони відходять; зверху на плазмолемі знаходяться *нейролемоцити*, оточені ззовні *сполучнотканинною оболонкою*, що називається *базальною мембраною*. Під час розвитку нейролемоцити утворюють *тяжі* клітин, що щільно прилягають один до одного. На такий тяж лягає *осьовий циліндр*, і нейролемоцити згинаються у вигляді *жолобка*, охоплюючи осьовий циліндр. Краї жолобка зближуються, дещо видовжуються, утворюючи дуплікатуру у вигляді брижі, яку назвали *мезаксоном*. Безмієлінові нервові волокна знаходяться переважно у складі вегетативної нервової системи. Нервові імпульси проходять по них зі швидкістю 1–2 м/с.

Мієлінові нервові волокна (рис. 10) мають дещо складнішу будову й складаються з *осьового циліндра*, *нейролеми*, *мієлінової оболонки* і *базальної мембрани*. У процесі розвитку відбувається занурення осьового циліндра в *нейролемоцит*, утворення *жолобка* і *мезаксона*. Після цього нейролемоцит крутиться навколо осьового циліндра й пошарово спіралью накручує на нього свій мезаксон. Між шари мезаксона відкладаються *ліпіди* і *лужний білок*, які фарбуються в темно-коричневий колір. Разом шари мезаксона, ліпіди і білок складають *мієлінову оболонку*. По ходу нервового волокна вона не є суцільною, а складається з окремих сегментів. Сегмент відповідає одному нейролемоциту. Краї двох суміжних шваннівських клітин не дотикаються, між

ними утворюється проміжок, який назвали *вузловою перетяжкою* або *вузлом Ранв'є*. В одному мієліновому волокні знаходиться один осьовий циліндр, частіше це *аксон*, але може бути й *дендрит*. Мієлінова оболонка відсутня в ділянках вузлових перетяжок, термінальних розгалужень і в місці відходження відростка від нейроплазми. Мієлінові волокна входять до складу головного і спинного мозку і периферичних нервів. Це товсті волокна, по яких проводиться нервовий імпульс зі швидкістю від 5 до 120 м/с.

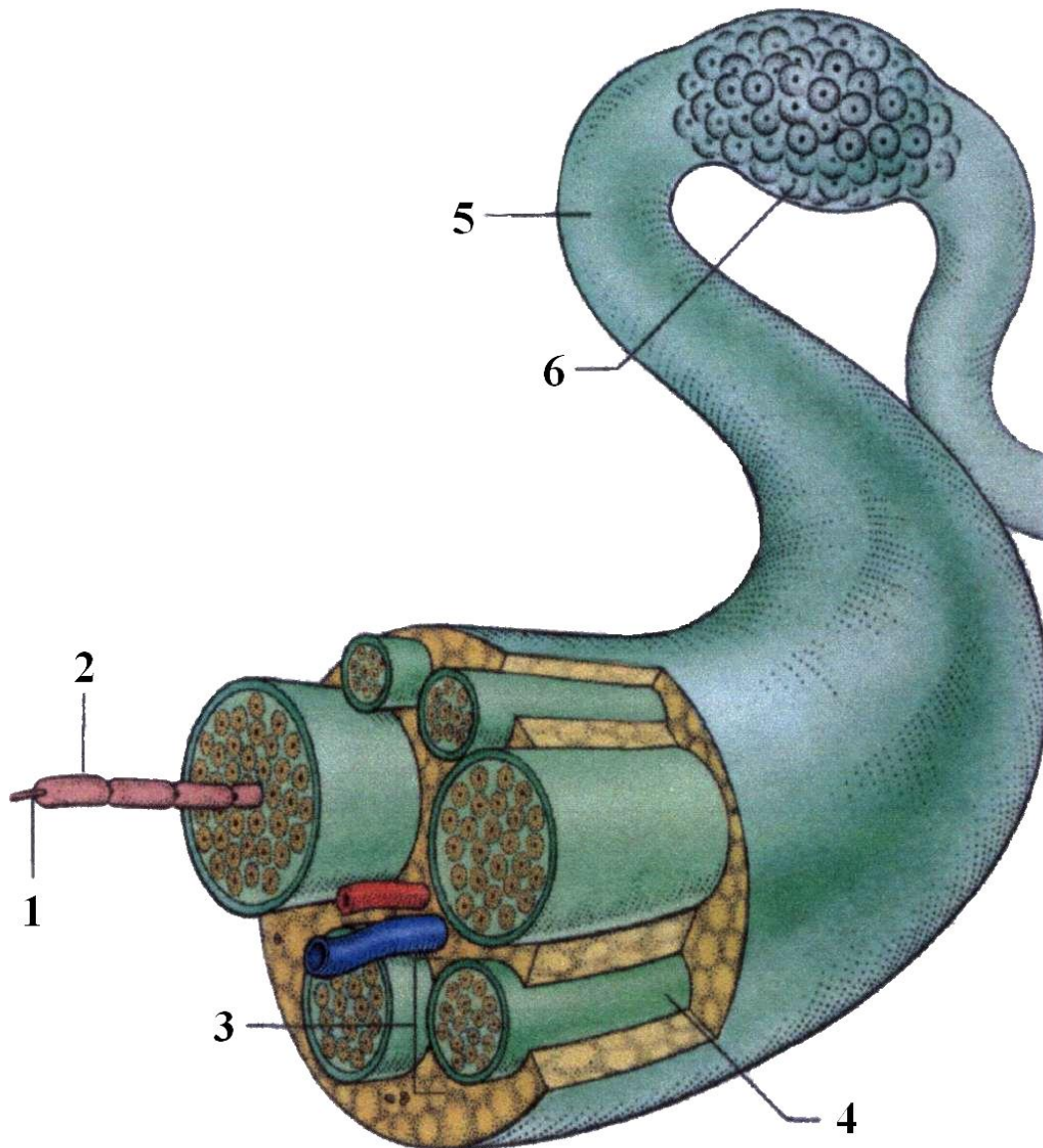


Рис. 10. Будова нерва

1 – аксон
2 – мієлінова оболонка
3 – пучок нервових волокон

4 – периневрій
5 – епіневрій
6 – ганглії

Процес збудження нейронів, тобто виникнення нервових імпульсів і їх розповсюдження по нервових відростках, пов'язаний зі змінами в плазмолемі, яка є структурною основою виникнення й передачі потенціалів дії. Вона має особливу будову в ділянках закінчень волокон. На кінцях нервових волокон знаходяться розгалуження, які закінчуються сприймаючими *чутливими* закінченнями – *рецепторами* і *руховими* (ефекторними) закінченнями. Для передачі нервового імпульсу від одного нейрона до іншого або від нейрона на робочий орган існують спеціалізовані контакти – *синапси* (*synapsis* – з'єднання) (рис. 11). Розрізняють такі види *міжнейронних синапсів* (між аксонами двох нейронів): *аксодендритні* (між аксоном одного нейрона й дендритом другого); кожний нейрон має на своїй поверхні велику кількість синапсів – до 10000.

Зустрічаються також *соматосоматичні* й *дендродендритні* синапси. За механізмом передачі розрізняють *хімічні*, *електричні* й *змішані* синапси. Морфологічно хімічний синапс складається із *пресинаптичної частини* або полюса, *постсинаптичної частини* або полюса, між якими знаходиться *синаптична щілина* шириною 20–30 нм, заповнена тканинною рідиною й нейрофіламентами, що з'єднують пре- і постсинаптичні мембрани. *Пресинаптична частина* нервового волокна клітини, що передає збудження, дещо розширена, вкрита *пресинаптичною мембраною* у вигляді сітки. У цьому полюсі містяться різні за величиною й електронною щільністю *синаптичні міхурці*, наповнені *медіатором* (посередником, трансмітером).

Постсинаптична частина нейрона, що сприймає збудження, містить на поверхні *постсинаптичну мембрану*, а також специфічний білок – *рецептор*, який сприймає медіатор. Механізм передачі нервового імпульсу полягає в наблизненні синаптичних міхурців до пресинаптичної мембрани, розкритті мембрани міхурців, виливанні медіатора в синаптичну щілину, його дії на рецептори постсинаптичної частини, що викликає деполяризацію постсинаптичної мембрани й виникнення збудження другого нейрона. Мембрана синаптичних міхурців використовується повторно. Цей механізм визначає проведення нервового імпульсу строго в одному напрямку.

Хімічні синапси, залежно від трансмітера, поділяються на *збудливі* й *гальмівні*. До *збудливих трансмітерів* належать *ацетилхолін*, *адреналін*, *норадреналін*, *енкефалін*, *глутамат*, *вазопресин* та ін. *Гальмівними медіаторами* є *дофамін*, *гліцин*, *ГМК* (гамааміномасляна кислота) та ін.

Електротонічні або *електричні синапси* утворюються при щільному приляганні *нейролем* двох нейронів. Це *безщілинні*, *безміхурцеві синапси*. Збудження в них проходить по міжмембранних білкових каналах – *конексонах*.

Сприймаючі подразнення нервові закінчення – *рецептори* – поділяються на дві групи: *екстерорецептори* та *інтерорецептори*; перші сприймають подразнення із зовнішнього середовища, а другі – від тканин та органів організму. Залежно від специфічності подразнення розрізняють такі *рецептори*: *терморецептори* (сприймають зміни температури); *механорецептори* (сприймають механічні подразнення); *барорецептори* (реагують на зміни тиску); *пропріоцептори* – це чутливі нервові закінчення, що знаходяться в м'язах, сухожилках, зв'язках і беруть участь у регуляції рухів і положенні тіла в просторі; *ноцицептори* (сприймають больові подразнення); *хеморецептори* (сприймають дію хімічних подразників).

Ефекторні нервові закінчення діляться на *рухові* й *секреторні*. *Рухові нервові закінчення* передають нервовий імпульс на робочі органи і тканини. У попереочносмугастій мускулатурі вони називаються *нервово-м'язовими закінченнями*. З боку нервового закінчення вони відповідають *пресинаптичній частині*, що має

мітохондрії й синаптичні міхурці, наповнені ацетилхоліном, постсинаптичну мембрану й синаптичну щілину. Постсинаптична частина створена плазмолемою м'язового волокна, під якою знаходиться саркоплазма з наявністю великої кількості мітохондрій та овальних видовжених ядер.

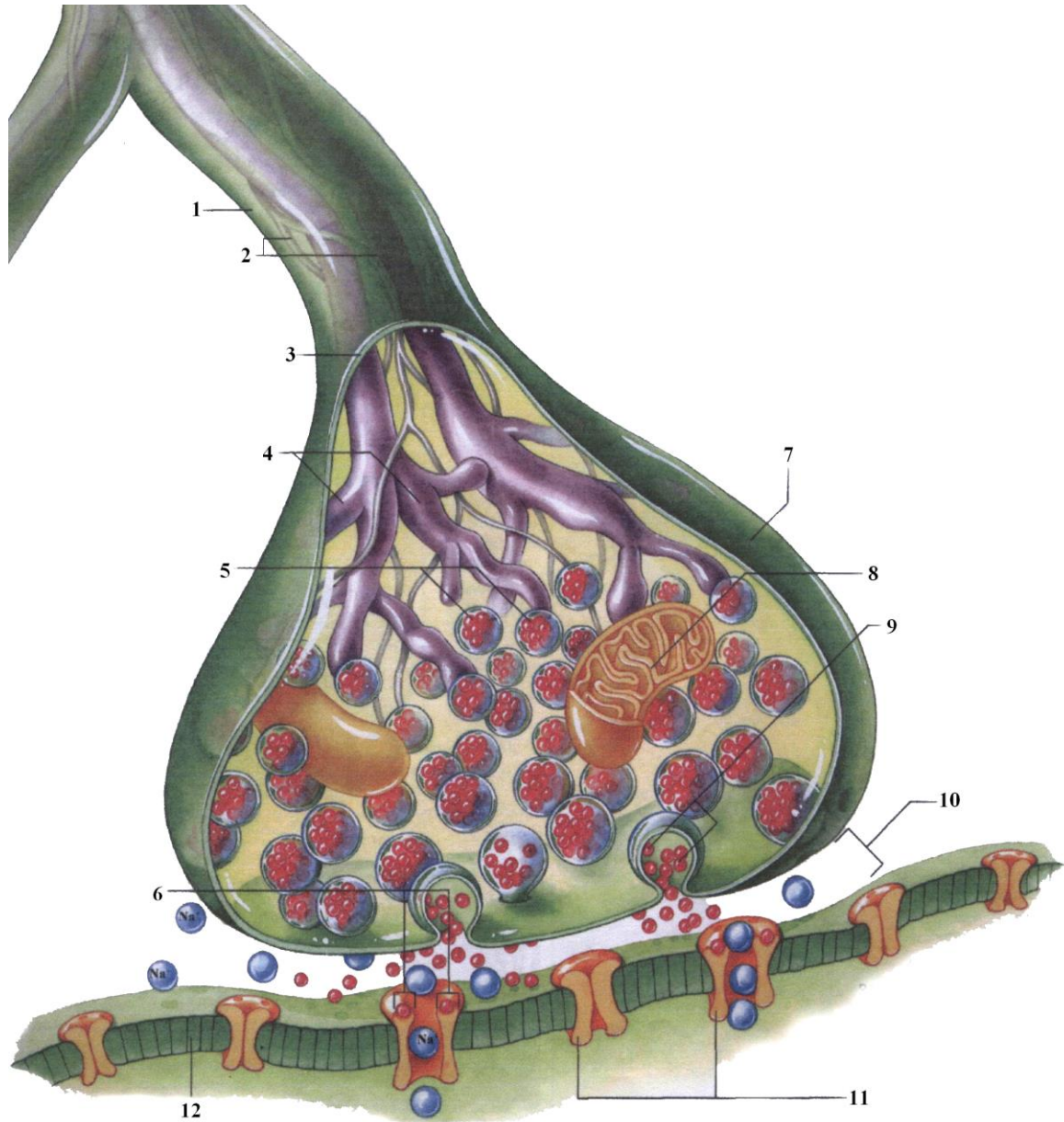


Рис. 11. Синапс

1 – кінцеве волокно аксона
 2 – нейрофіламенти
 3 – клітинна мембрана
 4 – мікроканальці
 5 – синаптичні міхурці
 6 – місця розташування рецепторів

7 – синаптичний горбок
 8 – мітохондрія
 9 – медіаторні молекули
 10 – синаптична щілина
 11 – канали мембрани
 12 – мембрана клітини-мішені

Класифікація нервової системи

Сукупність функціонально пов'язаних між собою нейронів з їхніми відростками та нервовими закінченнями утворює **нервову систему**.

Нервова система людини умовно поділяється на **соматичну** (*soma* – тіло) і **вегетативну** (*vegetos* – рослина), або **автономну**.

Соматична нервова система переважно здійснює зв'язок організму із зовнішнім середовищем, зумовлюючи чутливість організму за допомогою органів чуття і його рухи. Вона іннервує *скелетні м'язи й м'язи деяких внутрішніх органів (язика, гортані, глотки, очного яблука, середнього вуха)*.

Вегетативна нервова система іннервує *внутрішні органи, ендокринні залози, гладкі м'язи шкіри, серце, судини, кишечник та ін.*, тобто органи, що здійснюють *вегетативні функції* організму (дихання, кровообіг, травлення, виділення, розмноження та ін.) і підтримують внутрішнє середовище організму (*гомеостаз*). **Вегетативна нервова система** ділиться на: а) **центральну** і б) **периферичну**. До **центральної** нервової системи належать *головний і спинний мозок*, до **периферичної** – *12 пар черепно-мозкових нервів і 31 пара спинно-мозкових нервів*.

2. Кінцевий мозок, борозни і закрутки верхньобічної поверхні півкуль.

Головний мозок, encephalon, розміщений у порожнині черепа, його форма майже відповідає внутрішнім контурам склепіння й основи черепа. Він укритий трьома мозковими оболонками. Маса головного мозку дорослої людини дорівнює в середньому 1394 г у чоловіків і 1245 г – у жінок. Маса й об'єм його у віці людини від 20 до 60 років дещо зменшуються.

Головний мозок складається з таких відділів (рис. 12):

1) **кінцевого мозку (telencéphalon)**, до складу якого входить *великий мозок (cerebrum)* і *нюховий мозок (rhinencéphalon)*;

2) **проміжного мозку (diencéphalon)**, що складається із *таламічного мозку (thalamencéphalon)* і *підталамічної ділянки (hypothalamus)*;

3) **середнього мозку (mesencéphalon)**, складовими частинами якого є *покрівля середнього мозку (tectum)* і *ніжки мозку (pedunculi cerebri)*;

4) **перешийка ромбовидного мозку (isthmus rhombencéphali)**, складовими елементами якого є *передній мозковий парус (velum medullare anterior)* і *верхні ніжки мозочка (brachium cerebelli superior)*;

5) **заднього мозку (metencéphalon)**, до якого входять: *міст (pons)* і *мозочок (cerebellum)*;

б) **довгастого мозку (myelencéphalon, medulla oblongata)**.

Головний мозок також умовно поділяють на **великий мозок, малий мозок**, тобто **мозочок і стовбур мозку**, до складу якого входять: *проміжний, середній мозок, міст і довгастий мозок*.

Кінцевий мозок (telencéphalon) є похідним першого мозкового мішура. Він утворює *великий мозок*, який зверху вкриває стовбур мозку. На ранніх етапах розвитку хребетних тварин цей мозок мав *нюхову функцію*. У подальшій еволюції він розвинувся як новий утвір, що взяв під свій контроль усі функції нервової системи, які виникли раніше.

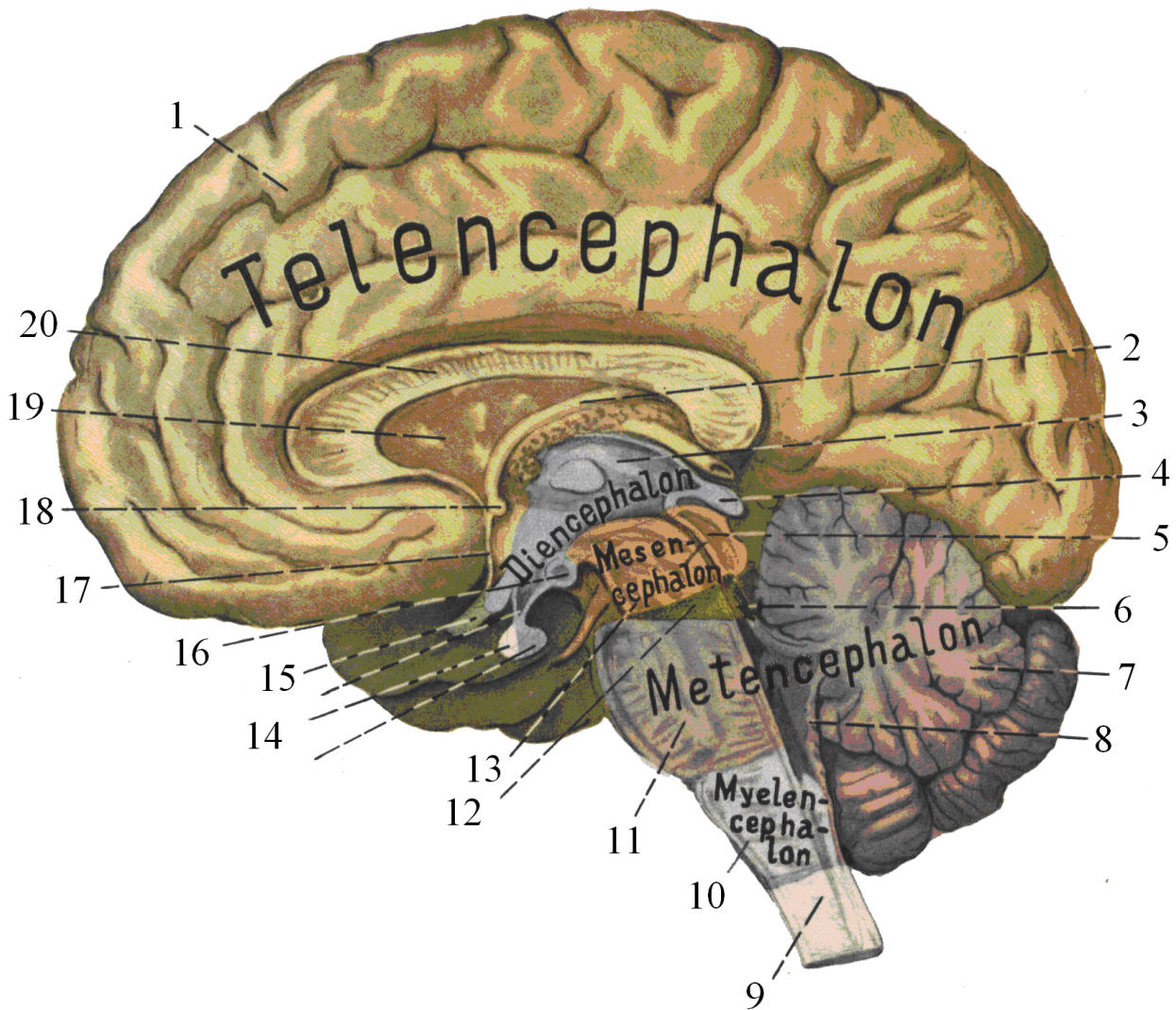


Рис. 12. Відділи головного мозку

- | | |
|----------------------------|-------------------------------------|
| 1 – кінцевий мозок | 11 – міст |
| 2 – склепіння | 12 – перешийок |
| 3 – проміжний мозок | 13 – середній мозок |
| 4 – епіфіз | 14 – гіпофіз (передня і задня долі) |
| 5 – середній мозок | 15 – перехрест зорових нервів |
| 6 – верхній мозковий парус | 16 – соскоподібне тіло |
| 7 – задній мозок | 17 – погранична пластинка |
| 8 – нижній мозковий парус | 18 – передня мозкова злука |
| 9 – спинний мозок | 19 – блискача перегородка |
| 10 – довгастий мозок | 20 – мозолисте тіло |

До складу **великого мозку** входять *дві півкулі, нюховий мозок, склепіння, прозора пластинка, підкіркові ядра й бокові шлуночки.*

Півкулі великого мозку (hemisphéria cerébri) овальної форми. Найбільш випуклі ділянки півкуль названі *полюсами: лобовий полюс, потиличний полюс, скроневий полюс* (рис. 13). Півкулі мозку розділені між собою *поздовжньою щілиною*, у глибині якої півкулі з'єднані *мозолистим тілом, передньою і задньою мозковими злуками та злукою склепіння*. Кожна півкуля мозку має *три поверхні: випуклу – верхньолатеральну; плоску, звернену до протилежної півкулі, – медіальну і нижню*. Згадані поверхні відмежовані між собою *краями: верхньолатеральна відмежована від медіальної верхнім краєм, від нижньої – нижньолатеральним краєм, а медіальна поверхня відділена від нижньої медіальним краєм. Задньонижня поверхня півкуль великого мозку відмежована від півкуль мозочка поперечною щілиною мозку.*

Рельєф поверхні півкуль великого мозку має складну форму у зв'язку з наявністю великої кількості різних за величиною й глибиною *борозен*, які розмежовують валикоподібні підвищення – *закрутки*. Борозни й закрутки виникають у зв'язку з нерівномірним ростом самого мозку (Д. Зернов). Усі борозни, що з'являються раніше, є абсолютно постійними й відносяться до *борозен першої категорії*. Інші борозни, що також мають назву, але виникають пізніше, є менш постійними й відносяться до *борозен другої категорії*. Багато маленьких борозенок не мають назви; вони з'являються як у внутрішньоутробному періоді, так і після народження й відносяться до *борозен третьої категорії*.

Верхньолатеральна поверхня кожної півкулі розмежована глибокими постійними борознами на значні ділянки, що називаються *частками*. Частки поділяються на *часточки і закрутки*. Дорзолатеральна поверхня гемісфери поділена на *п'ять часток: лобову, тім'яну, потиличну, скроневу й острівець* (див. рис. 13).

Лобова частка (lobus frontalis) знаходиться в передній частині кожної півкулі й спереду закінчується *лобовим полюсом*. Вона відмежована від тім'яної частки глибокою *центральною борозною Роланда*, яка починається у верхній частині медіальної поверхні, пересікає верхній край гемісфери, опускається вниз і дещо вперед і закінчується біля *латеральної борозни*. Уперед і майже паралельно до центральної борозни проходить *передцентральна борозна*. Починаючись на верхньому краю, прямує вниз і закінчується біля *латеральної борозни* мозку. Ця борозна може бути перерваною. Центральна й передцентральна борозни обмежують **передцентральну закрутку (gyrus precentralis)**.

Перпендикулярно до прецентральної борозни горизонтально ззаду наперед вгорі проходить **верхня лобова борозна (sulcus frontalis superior)**, а внизу – **нижня лобова борозна (sulcus frontalis inferior)**. Ці борозни розмежовують три *лобові закрутки*. Між поздовжньою щілиною мозку й верхньою лобовою борозною знаходиться **верхня лобова закрутка (gyrus frontalis superior)**; верхня і нижня лобові щілини обмежують **середню лобову закрутку (gyrus frontalis medius)**; нижче нижньої лобової борозни розміщена **нижня лобова закрутка (gyrus frontalis inferior)**. Латеральна борозна мозку своїм переднім відділом розгалужується на три гілки: *висхідну, передню і горизонтальну*, які заходять у нижню частину нижньої лобової закрутки й ділять її на три часточки: *покрівельну, трикутну й очну*.

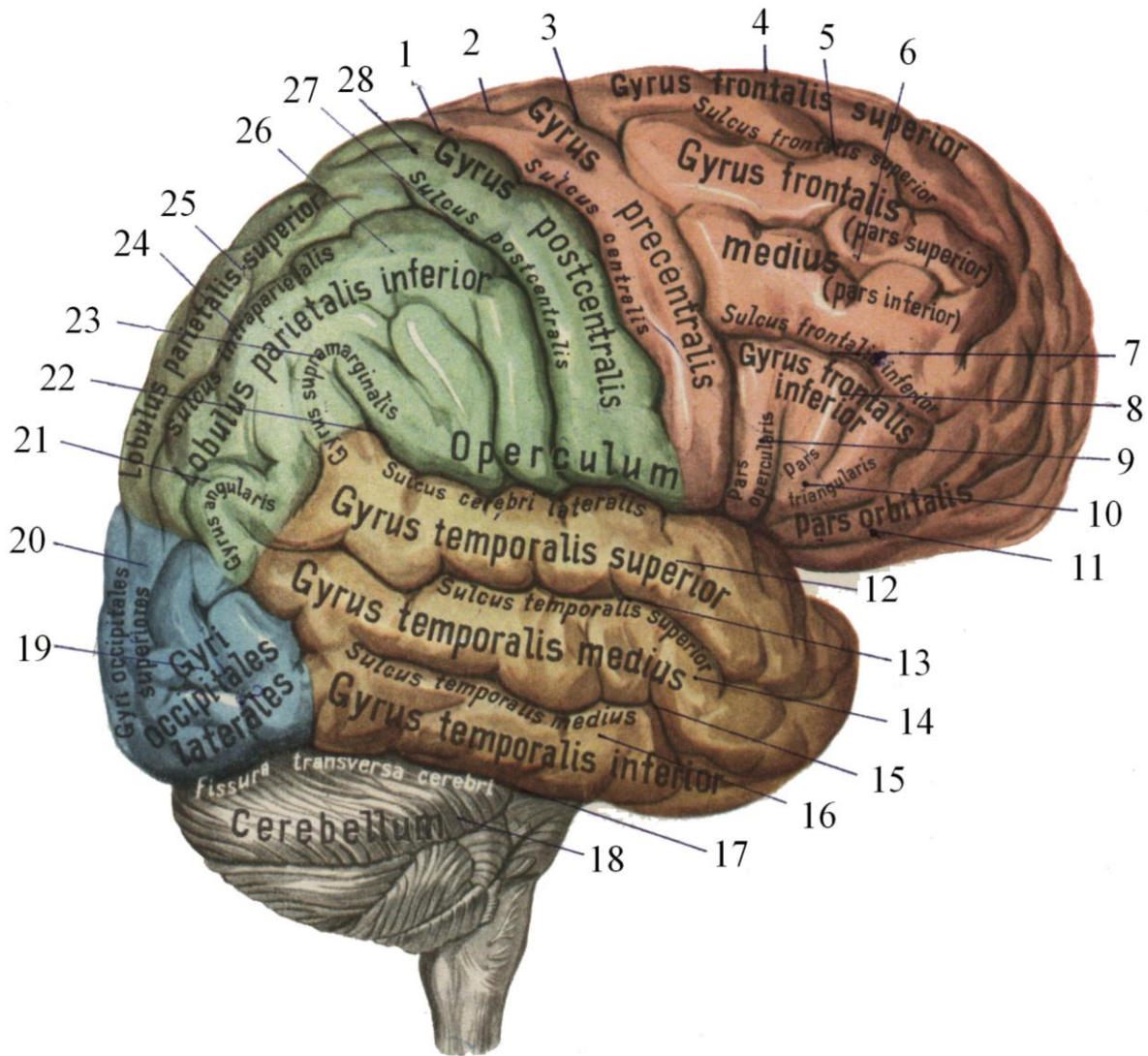


Рис. 13. Головний мозок збоку

- | | |
|--------------------------------|------------------------------------|
| 1 – центральна борозна | 15 – середня скронева борозна |
| 2 – передцентральна закрутка | 16 – нижня скронева закрутка |
| 3 – передцентральна борозна | 17 – поперечна борозна мозку |
| 4 – верхня лобова закрутка | 18 – мозочок |
| 5 – верхня лобова борозна | 19 – латеральні потиличні закрутки |
| 6 – середня лобова закрутка | 20 – верхні потиличні закрутки |
| 7 – нижня лобова борозна | 21 – кутова закрутка |
| 8 – нижня лобова закрутка | 22 – латеральна борозна мозку |
| 9 – частка покришки | 23 – надкрайова закрутка |
| 10 – трикутна частка | 24 – міжтім'яна борозна |
| 11 – очна частка | 25 – верхнятім'яна доля |
| 12 – верхня скронева закрутка | 26 – нижнятім'яна доля |
| 13 – верхня скронева борозна | 27 – післяцентральна борозна |
| 14 – середня скронева закрутка | 28 – післяцентральна закрутка |

Дозадю від центральної борозни розміщена **тім'яна частка (lobus parietalis)**. Ззадю ця частка відмежована від потиличної частки **тім'яно-потиличною борозною**

(**sulcus parieto-occipitalis**) і лінією, проведеною від верхнього кінця тім'яно-потиличної борозни до заднього кінця верхньої скроневої борозни. Межа між нижнім краєм тім'яної частки й скроневою часткою проходить по **латеральній борозні мозку**. У межах тім'яної частки знаходиться ряд борозен, які розмежують відповідні закрутки. Дозадку від центральної борозни й паралельно до неї проходить **зацентральна борозна (sulcus postcentralis)**, яка відмежовує **післяцентральну закрутку**. Від післяцентральної борозни назад і паралельно до верхнього краю тім'яної частки проходить **міжтім'яна борозна (sulcus intraparietalis)**, яка розмежовує верхню **тім'яну часточку (lobulus parietalis superior)** від **нижньої тім'яної часточки (lobulus parietalis inferior)**. У нижню тім'яну часточку заходить задній кінець латеральної борозни мозку й замикає її **надкрайова закрутка (gyrus supramarginalis)**, а також задній кінець верхньої скроневої борозни, яку замикає **кутова закрутка (gyrus angularis)**.

Потилична частка (lobus occipitalis) на дорзолатеральній поверхні не має різких меж із сусідніми частками. Якщо провести лінію від верхнього кінця тім'яно-потиличної борозни до заднього кінця середньої скроневої борозни, то це й буде межа між тім'яною й потиличною частками. На цій поверхні потиличної частки розрізняють *верхні і бокові борозенки*, між якими лежать *верхні і бокові потиличні закрутки*.

Скронева частка (lobus temporalis) відмежована від лобової і тім'яної часток глибокою **латеральною борозною мозку (sulcus lateralis cerebri Sylvii)**. Нижньою межею є *латерально-нижній край мозку*. Спереду частка закінчується *скроневою полюсом*. По скроневої частці вздовж проходять дві борозни: **верхня скронева борозна (sulcus temporalis superior)** і **середня скронева борозна (sulcus temporalis medius)**. Вони поділяють дану частку на три закрутки – **верхню скроневу закрутку (gyrus temporalis superior)**, **середню скроневу закрутку (gyrus temporalis medius)** і **нижню скроневу закрутку (gyrus temporalis inferior)**.

Острівець (insula) є частиною верхньобічної поверхні мозку й розташований у глибині *латеральної борозни*. Це утвір пірамідної форми, основа якого відмежована від навколишніх тканин *коловою борозною (sulcus circularis insulae)*. По поверхні острівця проходить одна довга *центральна борозна*, що ділить його на *передню*, більшу, і *задню*, меншу, *частини*. На передній частині знаходиться *4–6 коротких закруток*, а на задній – *одна довга*. Для огляду острівця необхідно відгорнути краї *лобової, тім'яної і скроневої часток*, що обмежують латеральну борозну мозку.

Півкулі великого мозку зверху вкриті рівномірним шаром сірої речовини, наче плащем (звідси й назва – *плащ – pallium*). Цей шар називається **корою великого мозку (cortex cerebri)**. Товщина кори мозку в різних відділах різна й коливається від 1,3 мм до 5 мм, а площа її дорівнює 220000 мм². Кора мозку складається із 14 млрд нервових клітин різної форми й величини, які розміщені шарами. У кожному шарі переважає той чи інший тип клітин. Типовим для **нової кори (neocortex)** великого мозку дорослої людини є розміщення нервових клітин у вигляді *шести шарів (пластинок)* (рис. 14).




Рис. 14. Будова кори головного мозку (за Рамон і Кахалу)

- I. Молекулярний, або зональний шар (*stratum zonale*).
- II. Зовнішній зернистий шар (*stratum granulosum*).
- III. Зовнішній пірамідний шар (*stratum pyramidale*).
- IV. Внутрішній зернистий шар (*stratum granulosum internum*).
- V. Шар вузлових (гангліозних) клітин (*stratum gangliosum*).
- VI. Шар поліморфних клітин (*stratum multiforme*).

1. Молекулярний шар складається з маленьких веретеноподібних *асоціаційних клітин*. Їх нейрити проходять паралельно до поверхні мозку.

2. Зовнішній зернистий шар утворений маленькими *нейронами* округлої, зірчастої форми.

3. Зовнішній пірамідний шар побудований із малих і середньої величини *пірамідних клітин*.

4. Внутрішній зернистий шар, до складу якого входять маленькі *зірчасті клітини* й велика кількість *горизонтальних волокон*.

5. Шар вузлових (гангліозних) клітин утворений великими *пірамідними клітинами* (до 120 мкм). Гігантські пірамідні клітини вперше описані київським анатомом В.Я.Бецом.

6. Шар поліморфних клітин утворений *нейронами* різної форми з перевагою *веретеноподібних нейроцитів*.

3. Локалізація функцій в корі

Мозок людини є основним субстратом психічних процесів. Будучи єдиним цілим, він складається з різних диференційованих відділів, ділянок, зон, які виконують різні ролі в реалізації психічних функцій. Усі дані досліджень (анатомічних, фізіологічних і клінічних) свідчать про провідну роль кори великих півкуль у мозковій організації психічних процесів. Кора півкуль великого мозку і, перш за все, нова кора, є найбільш диференційованим відділом мозку щодо будови і функцій. На даний час загально визнаною є точка зору про важливу специфічну роль кіркових і підкіркових структур у психічній діяльності за провідної участі кори великих півкуль.

У людини, у порівнянні з представниками тваринного світу, найбільш розвинені філогенетично нові відділи мозку і, перш за все, нова кора. У межах нової кори значного розвитку досягли асоціаційні відділи. Значно більш розвинені в людини, у порівнянні навіть із вищими приматами, лобові частки мозку – як їх кіркові, так і підкіркові відділи. Спостерігається більш високий ступінь упорядкування клітин асоціаційних полів у порівнянні з філогенетично більш старими проекційними ділянками кори.

На основі експериментальних і клінічних спостережень наразі прийнято концепцію про структурно-системну організацію мозку як субстрату психічної діяльності. Відповідно до цієї концепції, структурно-системна організація мозку включає проекційні, асоціаційні, інтегративно-пускові й лімбіко-ретикулярні системи, кожна з яких виконує свої функції. Проекційні системи забезпечують аналіз і переробку інформації; асоціаційні системи проводять аналіз і синтез різномодальних збуджень; інтеграційно-пускові системи синтезують збудження різної модальності з біологічно значущими сигналами й мотиваційними впливами і трансформують, перетворюють аферентні впливи на якісно нову форму діяльності, спрямовану на швидкий вихід збудження на периферію, тобто на апарати, що виконують кінцеву стадію пристосувальної поведінки; лімбіко-ретикулярні системи забезпечують енергетичні, мотиваційні й емоційно-вегетативні впливи. Усі перераховані системи мозку працюють у тісній взаємодії одна з одною.

Важливим принципом структурної організації головного мозку, як субстрату психічної діяльності, є принцип ієрархічної підпорядкованості різних систем мозку, а також принцип багаторівневої взаємодії вертикально організованих (підкірково-кіркових) і горизонтальних (кірково-кіркових) шляхів проведення збудження, що дає можливість для різних типів переробки аферентних сигналів та є одним із механізмів

інтегративної роботи мозку. Інтегративна діяльність систем різних рівнів забезпечується їх ієрархічною залежністю та горизонтально-горизонтальними (рис. 15) і вертикально-горизонтальними (рис. 16) взаємодіями.

Сприймання, переробка й збереження екстероцептивної інформації (тобто тієї, що приходить із зовнішнього середовища) та інтерорецептивної (що виникає в середовищах організму) відбувається в основних аналізаторних системах: зоровій, слуховій, шкірно-кінестетичній та ін. Модально-специфічні шляхи проведення збудження мають іншу, відмінну від неспецифічних шляхів, нейронну будову й чітку вибірковість реагування лише на визначений тип подразника.

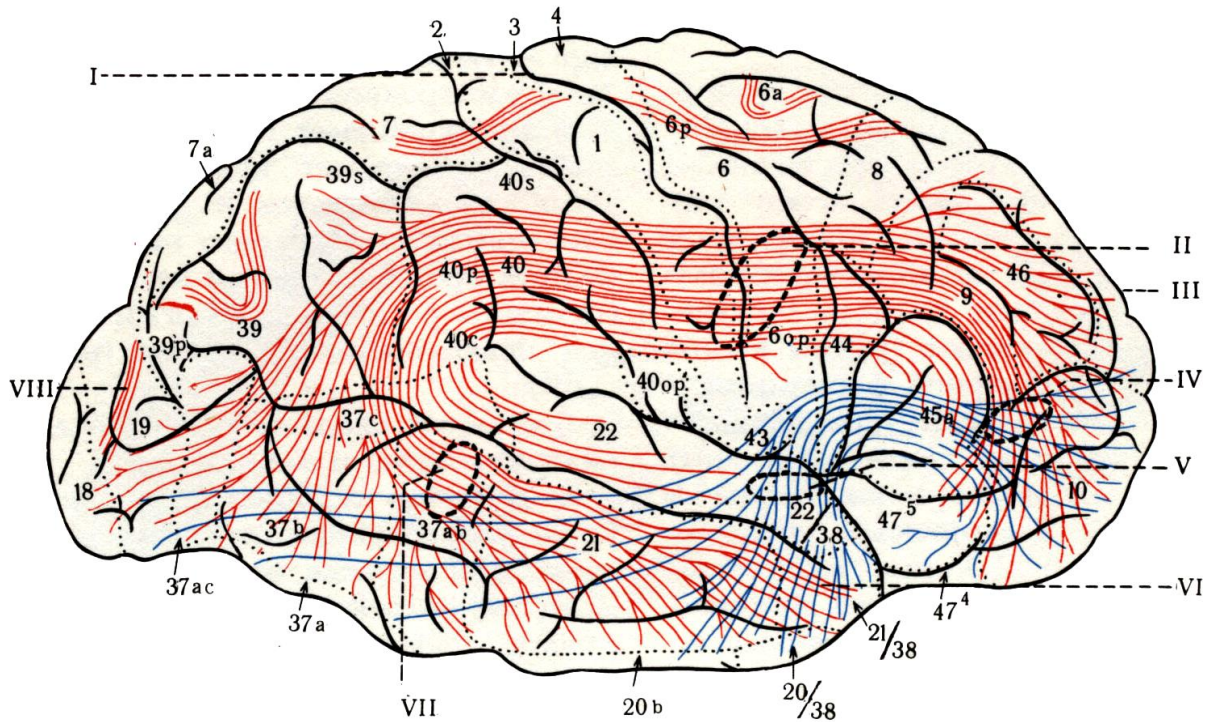


Рис. 15. Асоціативні (кірково-кіркові) зв'язки

- I – центральна борозна
- II – верхній повздожний пучок
- III – лобова частка
- IV – лобово-очний пучок
- V – нижній лобово-потиличний пучок
- VI – скронева частка
- VII – нижній потилично-лобовий пучок
- VIII – вертикальний потиличний пучок

I* – Цифрами позначені окремі коркові поля; цифрами і буквами – підполя

Аналізатор – це нервовий механізм, функція якого полягає в розкладанні складного зовнішнього і внутрішнього світу на окремі елементи, він проводить аналіз і синтез на основі зв'язків з іншими аналізаторами. «Аналізатор є складний нервовий механізм, що починається зовнішнім сприймаючим апаратом і закінчується в мозку» (І.П. Павлов. Вибрані твори. с. 193). Аналізатори – це апарати, що підготовлюють відповіді організму на зовнішні та внутрішні подразники і складаються із трьох відділів:

рецепторного, провідникового і центрального, або кіркового. Кожний із рівнів аналізаторної системи являє собою послідовне ускладнення процесу переробки інформації. Максимальна складність і детальність процесів аналізу й переробки інформації відбувається в корі півкуль великого мозку. Нейронна будова різних рівнів аналізатора різна.

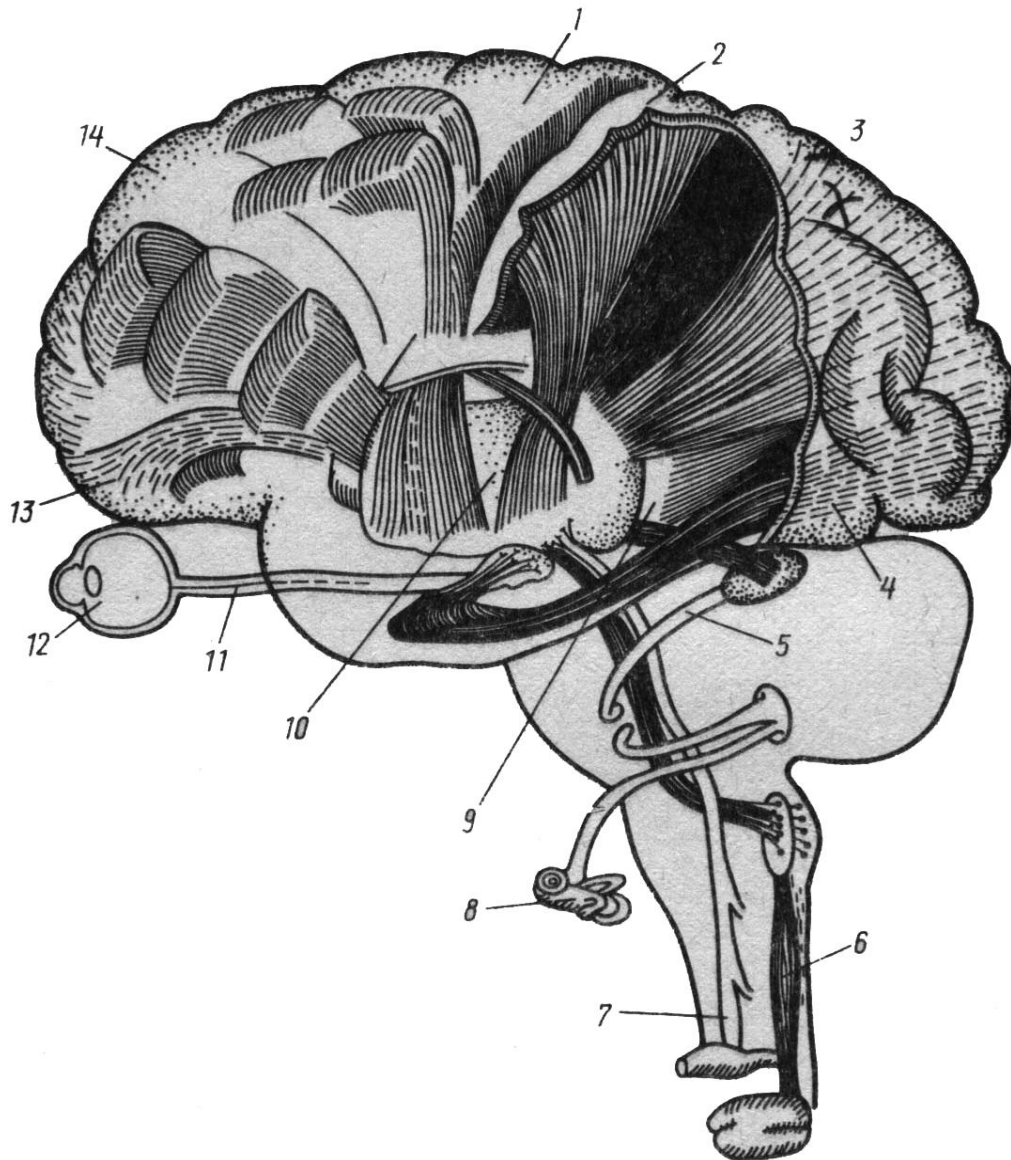


Рис. 16. Вертикальна організація основних аналізаторних систем

- | | |
|-------------------------------|--|
| 1 – рухова ділянка | 8 – вухо |
| 2 – соматосенсорна ділянка | 9 – зорова променистість |
| 3 – тім'яна кора | 10 – ядра зорового горба |
| 4 – зорова ділянка | 11 – зоровий шлях |
| 5 – слухові шляхи | 12 – око |
| 6 – шляхи м'язової чутливості | 13 – орбітальна кора |
| 7 – шляхи шкірної чутливості | 14 – префронтальна кора (за Д. Пейпецом) |

У корі мозку виділяють «ядерні зони аналізаторів» і «периферію» (за термінологією І.П. Павлова), або первинні, вторинні і третинні поля (за термінологією Кемпбелла і Геншена). До ядерних зон аналізаторів відносять первинні і вторинні поля, до периферії – третинні поля. До ядерної зони зорового аналізатора входять 17, 18 і 19 поля, до ядерної зони шкірно-кінестетичного аналізатора належать 3, 1, 2 і 5 поля, до ядерної зони звукового аналізатора відносяться 41, 42 і 22 поля, із них первинними полями є 17, 3 і 41, усі інші – вторинні (рис. 17).

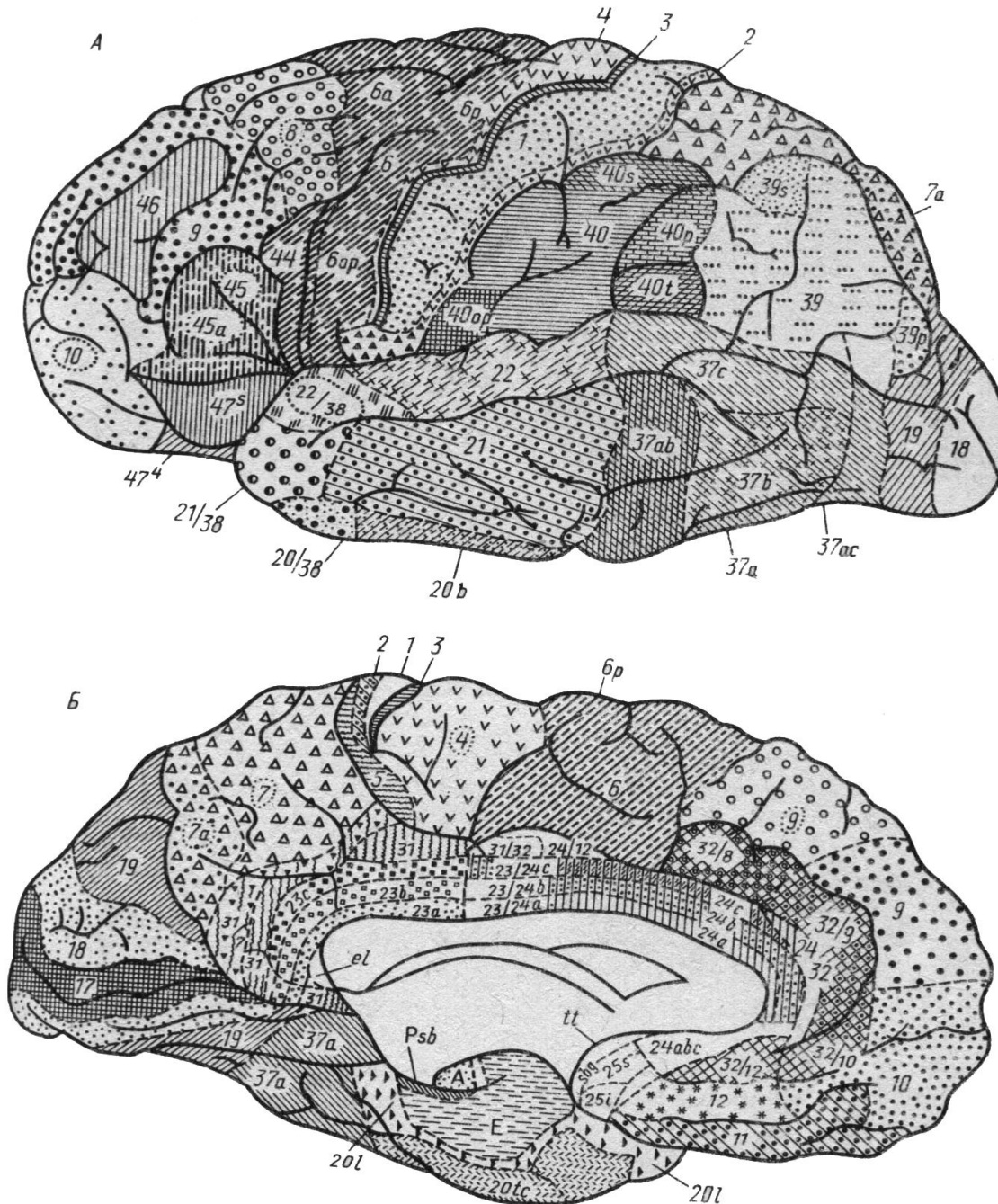


Рис. 17. Карта цитоархітектонічних полів дорзо-лантеральної (А) і медіальної (Б) поверхонь кори головного мозку

Цифрами позначені окремі коркові поля; цифрами і буквами – підполя (за даними Інституту мозку АМН СРСР).

Первинні поля кори мозку за своєю цитоархітектонікою належать до порохоподібного типу кори, котра характеризується широким 4-м шаром із маленькими зерноподібними клітинами. Ці клітини приймають імпульси, що надходять по аферентних проекційних волокнах із підкіркових відділів аналізаторів, і передають їх пірамідним нейронам третього і п'ятого шарів. Первинне 17 поле кори вміщує в 4-му шарі крупні зірчасті клітини, від яких імпульси переходять на пірамідні клітини 5-го шару.

Від пірамідних клітин первинних полів 5-го шару беруть початок низхідні проекційні волокна, що прямують до відповідних рухових «центрів» місцевих рухових рефлексів (наприклад, окорухових). Усі первинні кіркові поля побудовані за топічним принципом, тобто кожній ділянці рецепторної поверхні сітківки ока, шкіри чи кортієвого органа вуха відповідає визначена ділянка в первинній корі (крапка в крапку). Це дало можливість назвати первинну кору проекційною. Але величина зони представництва тої чи іншої рецепторної ділянки в первинній корі залежить від функціональної значущості цієї ділянки. Первинна кора побудована у вигляді вертикальних колонок, що об'єднують нейрони із загальними рецепторними полями. Первинні кіркові поля з'єднані безпосередньо з ядрами зорового горба. Функція первинних полів кори полягає в максимально тонкому аналізі різних фізичних параметрів стимулів визначеної модальності.

Вторинні кіркові поля складаються з нейронів, що переводять аферентні імпульси 4-го шару на пірамідні клітини 3-го шару, від яких беруть початок асоціаційні зв'язки кори. До нейронів вторинних полів аферентні імпульси поступають не безпосередньо, а з асоціаційних ядер зорового горба. У цих полях відбувається усвідомлення інформації.

У 4-му первинному полі рухового аналізатора різні ділянки іннервують різні групи м'язів на периферії. У 4-му первинному полі представлена вся м'язова система людини (поперечно-смугаста і гладка мускулатура). У Перфілд приводить дані конфігурації «чутливої» і «рухової» людини, тобто проекцію різних м'язових груп у корі мозку (рис. 18 А; Б). Як видно з даного рисунка, «рухова» людина має непропорційно великі губи, рот, руки, але малі тулуб і ноги. У 5-му шарі 4-го поля знаходяться найбільші клітини ЦНС – моторні клітини Беца, що дають початок пірамідному шляху. 44-те поле (або «зона Брока») має добре розвинені 5-й і 3-й шари, моторні клітини яких керують рухами рота і мовного апарату. Третинні поля кори мозку знаходяться поза ядерними зонами аналізаторів. Цитоархітектоніка третинних полів до певної міри визначається будовою сусідніх ядерних зон аналізаторів. Клітини третинних полів переключають імпульси від зірчастих нейронів 2-го шару до 3-го шару. Третинні поля безпосередньо зв'язані не з периферією, а з іншими кірковими зонами.

Отже, «кора є тільки рецепторним апаратом, що аналізує і синтезує приходять подразнення, які при допомозі з'єднуючих волокон вниз досягають істинних ефекторних апаратів» (І.П. Павлов). Розглянемо найбільш важливі нервові центри, або ядра аналізаторів, що розташовані в корі великого мозку (див. рис. 18).

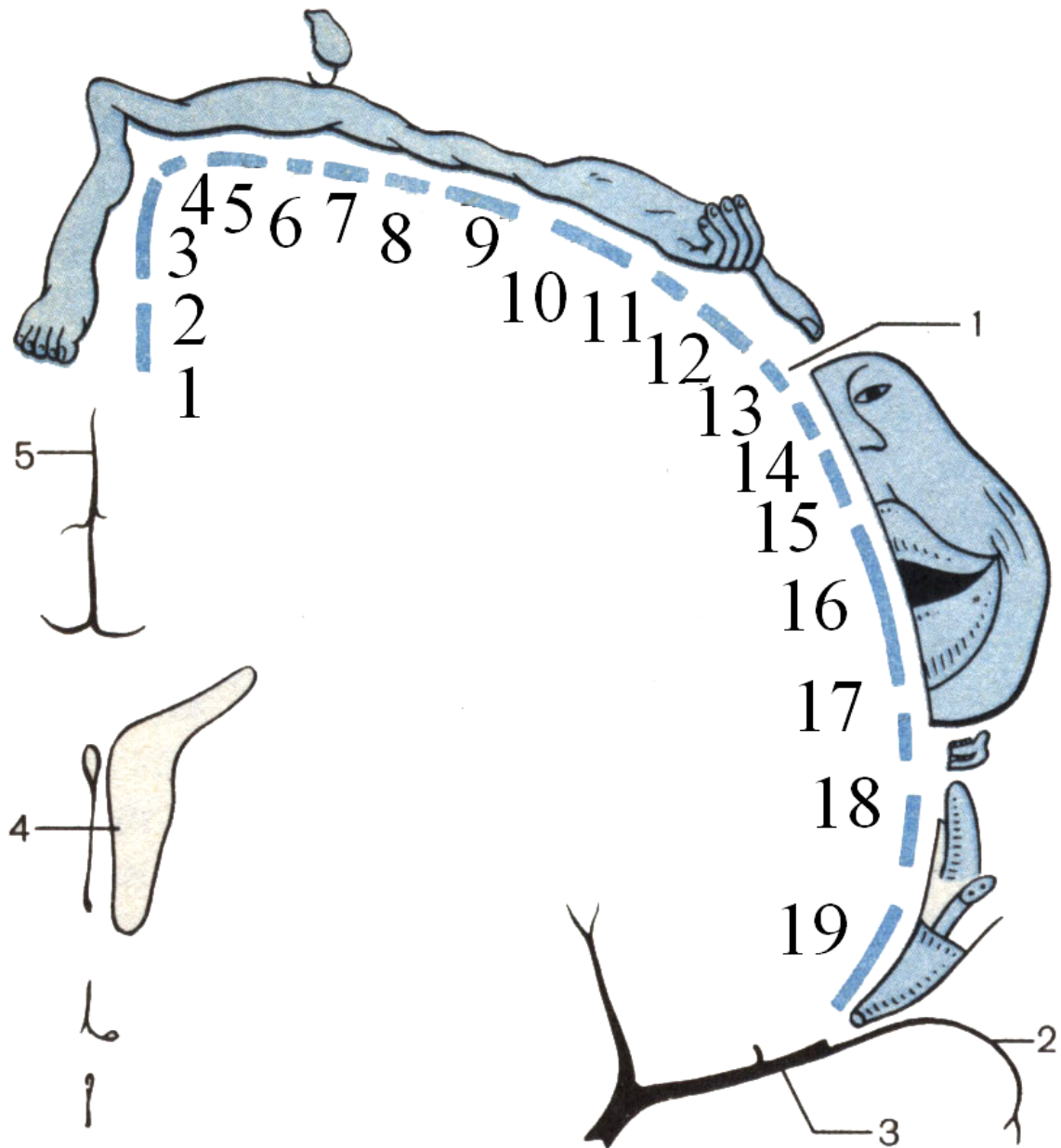


Рис. 18. А. Проекція частин тіла людини на ділянку коркового кінця аналізатора загальної чутливості, що локалізується в корі зацентральної закрутки великого мозку

1 – статеві органи
 2 – стопа
 3 – нога
 4 – таз
 5 – тулуб
 6 – шия
 7 – голова
 8 – рука
 9 – суглоби китиці
 10 – китиця

11 – пальці
 12 – великий палець
 13 – око
 14 – ніс
 15 – лице
 16 – губи
 17 – щелепа і зуби
 18 – язик
 19 – глотка

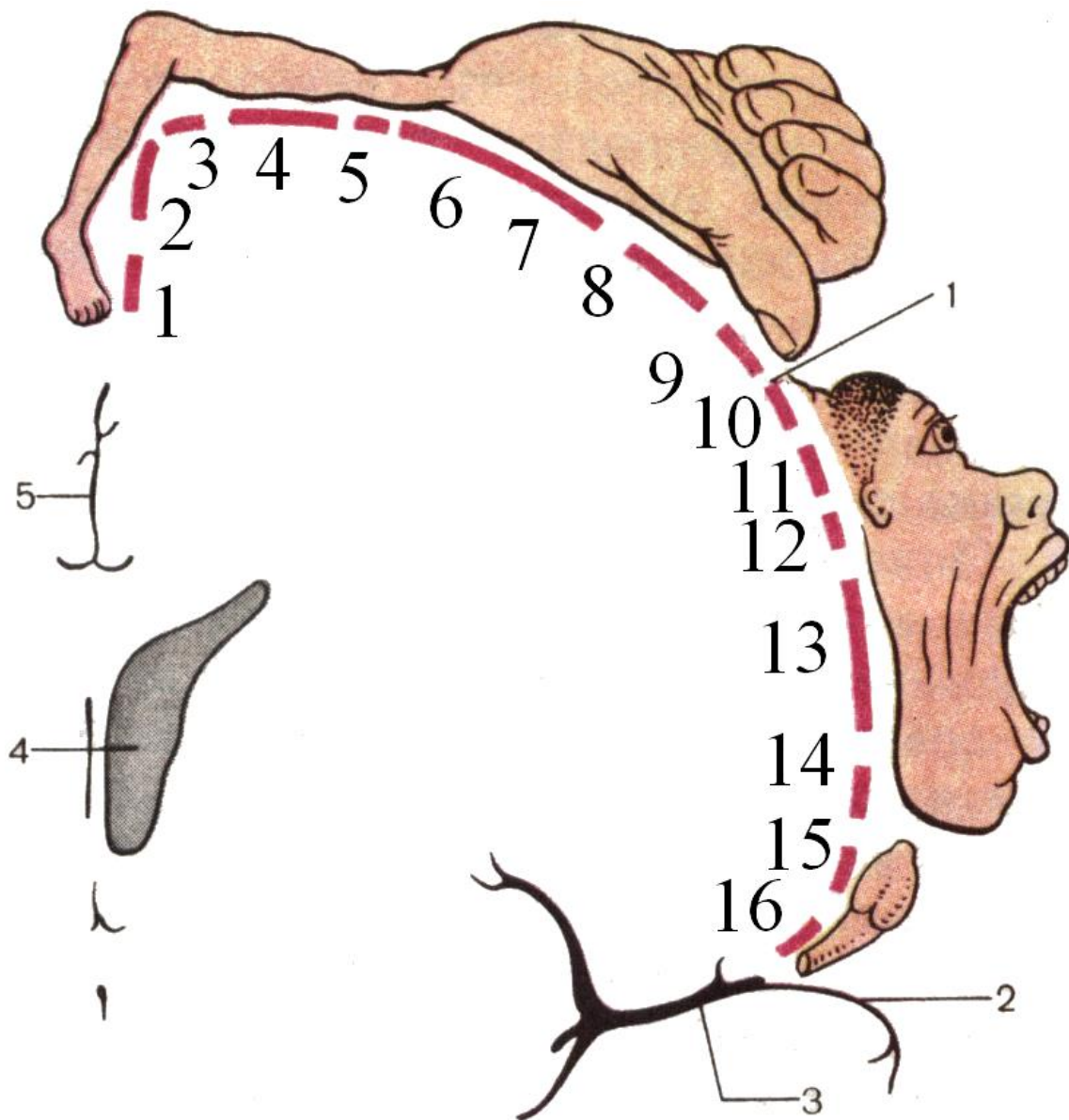


Рис. 18. Б. Проекція частин тіла людини на ділянку коркового кінця рухового аналізатора, що локалізується в корі передцентральної закрутки великого мозку (схема)

1 – стопа
 2 – нога
 3 – таз
 4 – тулуб
 5 – рука
 6 – суглоби китиці
 7 – китиця
 8 – пальці

9 – великий палець
 10 – лоб
 11 – око і повіка
 12 – лице
 13 – мимічні м'язи
 14 – щелепа
 15 – язик
 16 – глотка

1. Ядро рухового аналізатора, або аналізатора пропріоцептивних подразнень, що походять від скелетних м'язів, зв'язок, суглобових капсул, сухожилків, знаходиться в передцентральної закрутці (*gyrus precentralis*). У цій закрутці тіло людини спроектоване вниз головою. Права прецентральної закрутка зв'язана з лівою половиною тіла, а ліва закрутка – з правою половиною тіла. М'язи тулуба, глотки і гортані підпорядковані обом півкулям.

2. Ядро рухового аналізатора одночасного повороту голови й очей знаходиться в середній лобовій закрутці.

3. Ядро рухового аналізатора складних цілеспрямованих рухів, практичних навичок – центр практики – розміщений у надкрайовій закрутці (*gyrus supramarginalis*) нижньої тім'яної часточки.

4. Ядро вестибулярного аналізатора, статичного центру рівноваги знаходиться в середній і нижній скроневої закрутках (*gyrus temporalis medius et inferior*).

5. Ядро аналізатора імпульсів, що йдуть від внутрішніх органів і судин (вегетативні функції), розміщене в нижніх відділах передцентральної і зацентральної закруток.

6. Ядро слухового аналізатора розташоване в центральній частині верхньої скроневої закрутки (*gyrus temporalis superior*), на поверхні, поверненій до острівця. Двобічне ураження центру приводить до повної кіркової глухоти.

7. Ядро зорового аналізатора розміщене по краях і в глибині шпорної борозни (*sulcus calcarinus*) у потиличній частці (*gyrus occipitalis*).

8. Ядро нюхового аналізатора знаходиться в пригіпокамповій закрутці (*gyrus parahippocampalis*) і в гачку (*uncus*). Це ядро зв'язане зі старою і стародавньою корою.

9. Ядро смакового аналізатора розташоване в нижній частині зацентральної закрутки (*gyrus postcentralis*).

10. Ядро аналізатора загальної чутливості (шкірної, дотикової, больової, температурної) розміщене в зацентральної закрутці (*gyrus postcentralis*). Тут, як і в передцентральної закрутці, людина спроектована вниз головою. Нейрони правої зацентральної закрутки сприймають подразнення з лівої половини тіла і навпаки.

11. Ядро аналізатора стереогнозу – пізнавання предметів на дотик – знаходиться у верхній тім'яній часточці (*lobulus parietalis superior*). Описані кіркові кінці аналізаторів «представляють собою грандіозну мозаїку, грандіозну сигналізаційну дошку» (І.П. Павлов), на яку падають сигнали із зовнішнього і внутрішнього середовища. Ці сигнали, за І.П. Павловим, складають першу сигнальну систему дійсності, що проявляється в формі конкретно-наочного мислення. Перша сигнальна система є й у тварин. Для тварин дійсність сигналізується майже виключно подразненнями та їх слідами у великих півкулях, що безпосередньо надходять у спеціальні клітини зорових, слухових та інших рецепторів організму. Це те, що нам дано як враження, відчуття від навколишнього зовнішнього середовища, як загальноприродного, так і від соціального, виключаючи почуте й побачене. Це перша сигнальна система у нас та у тварин. Але «у тваринному світі, що розвивається, на фазі людини прийшла надзвичайна надбавка до механізму нервової діяльності – слово (рис. 19). Слово склало другу, спеціально нашу сигнальну систему дійсності, будучи сигналом перших сигналів..., саме слово зробило нас людьми» (І.П. Павлов). Друга сигнальна система – це мислення людини, яке завжди словесне, тому що мова – матеріальна оболонка мислення.

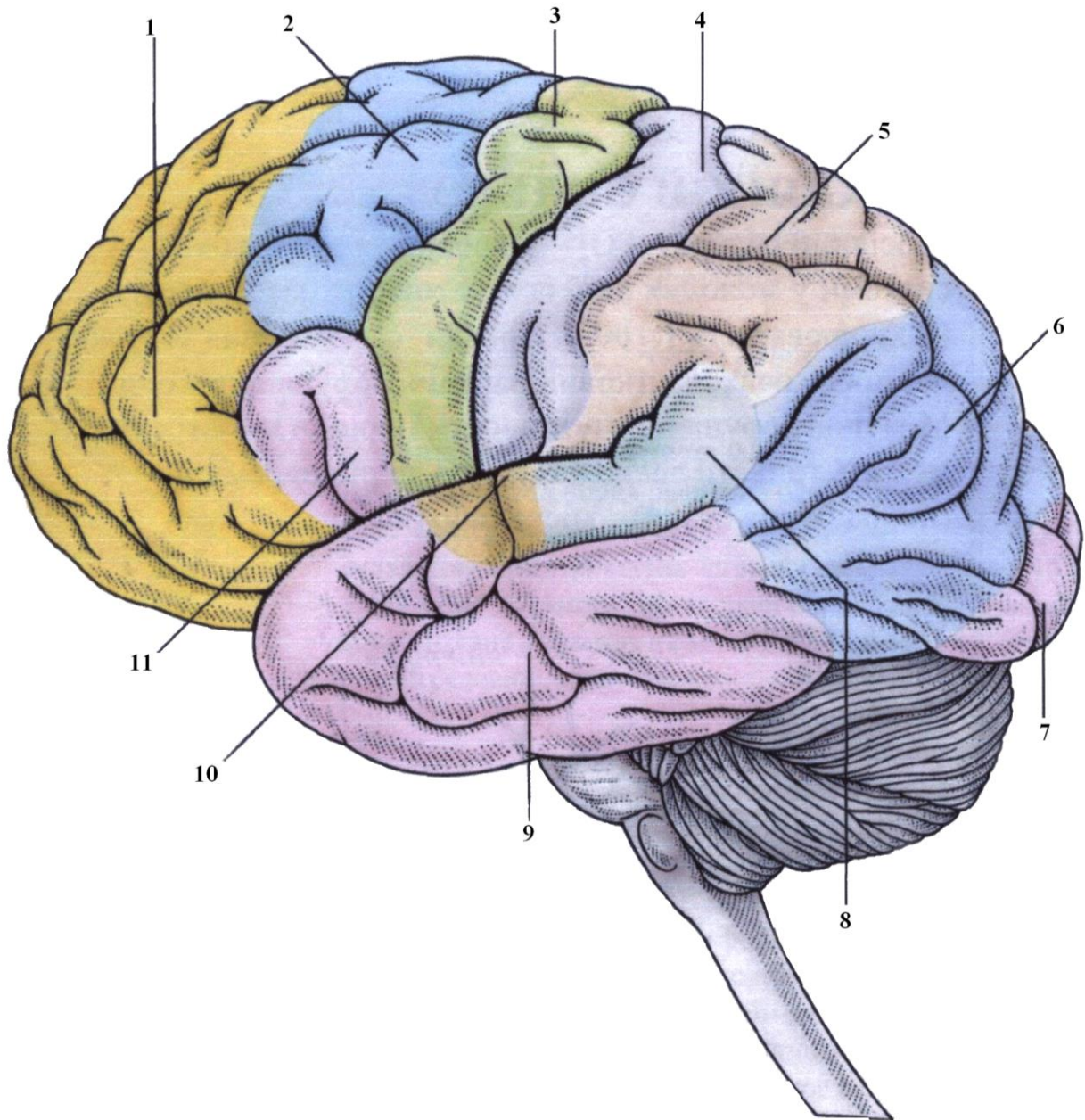


Рис. 19. Кіркові поля

1 – лобова кора (аналітичне мислення)
 2 – премоторна кора
 3 – моторна кора
 4 – первинна соматосенсорна кора
 5 – соматосенсорна асоціативна кора
 6 – зорова асоціативна кора

7 – первинна зорова кора
 8 – зона Верніке (загальна інтерпретація)
 9 – слухова асоціативна кора
 10 – первинна слухова кора
 11 – зона Брока (усна мова)

У процесі розвитку людини спочатку відбувається закладка центрів першої сигнальної системи, а потім – другої. Для того, щоб друга сигнальна система запрацювала, необхідне спілкування з людьми, навчання, набуття навичок усної й письмової мови. Якщо дитина народжується глухою, то закладені в неї можливості усної мови не використовуються і вона назавжди залишиться німою.

Анатомічною базою другої сигнальної системи є такі кіркові кінці аналізаторів мови:

1) ядро рухового аналізатора виразної усної мови, артикуляції мови знаходиться в задній третині нижньої лобової закрутки (*gyrus Broca*) (*gyrus frontalis inferior*). Усі мовні аналізатори у правшів знаходяться зліва, а у лівшів – справа;

2) ядро слухового аналізатора усної мови розміщене в задній частині верхньої скроневої закрутки – центр Верніке (*gyrus temporalis superior*);

3) ядро зорового аналізатора мови, центр читання, розміщений у кутовій закрутці (*gyrus angularis*) нижньої тім'яної часточки (*lobulus parietalis inferior*);

4) ядро рухового аналізатора письмової мови, центр письма, знаходиться в задній частині середньої лобової закрутки (*gyrus frontalis medius*);

5) ядро мовного аналізатора співу розміщене в центральному відділі нижньої лобової закрутки (*gyrus frontalis inferior*).

ЛЕКЦІЯ 2
БОРОЗНИ І ЗАКРУТКИ МЕДІАЛЬНОЇ ПОВЕРХНІ ПІВКУЛЬ ГОЛОВНОГО
МОЗКУ. ЛІМБІЧНА СИСТЕМА. БІЛА РЕЧОВИНА. БАЗАЛЬНІ ЯДРА.
ВНУТРІШНЯ КАПСУЛА. БІЧНІ ШЛУНОЧКИ.

План:

1. Борозни й закрутки медіальної і нижньої поверхні півкуль головного мозку.
2. Склад лімбічної системи та її значення.
3. Базальні ядра. Пучки волокон білої речовини, що формують асоціаційні і комісуральні шляхи головного мозку.
4. Бічні шлуночки, їх значення.

1. Борозни й закрутки медіальної і нижньої поверхні півкуль головного мозку

Усі частки мозку, крім острівця, беруть участь у формуванні медіальної поверхні великого мозку. Для огляду медіальної поверхні кожної півкулі головного мозку необхідно розсікти волокна, що з'єднують дві півкулі. Одне з найбільших пересічених утворень називається **мозолистим тілом (corpus callosum)**, що складається із **дзьоба (rostrum)**, **коліна (genu)**, **тіла (truncus)** і **валика (splenium)** (рис. 20). По верхньому краю мозолистого тіла проходить **борозна (sulcus corporis callosi)**, яка починається спереду від невеликої **нюхової борозенки (sulcus parolfactorius)**, підіймається вгору, огинає коліно мозолистого тіла, повертає назад, огинає валик, повертає вперед і продовжується в глибоку борозну **морського коника (sulcus hippocampi)**. Вище і паралельно до борозни мозолистого тіла проходить **поясна борозна (sulcus cinguli)**. Вона починається спереду й нижче дзьоба мозолистого тіла, підіймається вгору, повертається назад, доходить до рівня валика мозолистого тіла, згинається дещо вниз, огинаючи його, продовжується під назвою **підтім'яної борозни (sulcus subparietalis)**. Від заднього кінця поясної борозни відгалужується вгору її **крайова частина (pars marginalis sulci cinguli)** і прямує до верхнього краю півкулі. Між борозною мозолистого тіла й поясною борозною знаходиться поясна закрутка (**gyrus cinguli**), яка охоплює собою мозолисте тіло спереду, зверху і ззаду. Внизу під валиком мозолистого тіла поясна закрутка звужується, утворюючи **перешийок поясної закрутки (isthmus gyri cinguli)**, який донизу й допереду продовжується в широку **пригіпокампову закрутку (gyrus parahippocampalis)**, яка дещо згинається доверху й закінчується **гачком (uncus)**. Пригіпокампову закрутку відділяє від стовбура мозку **борозна морського коника**, на дні якої знаходиться тонка **смужка сірої речовини**, поділена маленькими **поперечними борозенками**, **зубчаста закрутка (gyrus dentatus)**, що є рудиментом нюхового мозку. **Поясна закрутка, перешийок і пригіпокампова закрутка** разом утворюють **склепінчасту закрутку (gyrus fornicatus)**.

Центральна борозна (sulcus centralis) із дорзолатеральної поверхні мозку перегинається через верхній край півкулі й з'являється на **медіальній поверхні**. Ділянка кори мозку, що знаходиться попереду від центральної борозни, обмежена зверху **верхнім краєм півкулі мозку**, знизу – **поясною борозною**, належить до **верхньої лобової закрутки (gyrus frontalis superior)**. Безпосередньо до центральної борозни й дещо назад прилягає **прицентральною часточка (lobulus paracentralis)**, обмежена ззаду **крайовою гілкою поясної борозни**, й утворена сполученням на медіальній поверхні **прецентральної і післяцентральної закруток**. Ближче до заду на медіальній поверхні знаходиться **тім'яно-потилична борозна (sulcus parietooccipitalis)**, що відмежовує

тім'яну частку від потиличної. Ділянка кори мозку чотирикутної форми, обмежена крайовою гілкою поясної борозни ззаду і підтім'яною борозною знизу, названа передклином (precuneus).

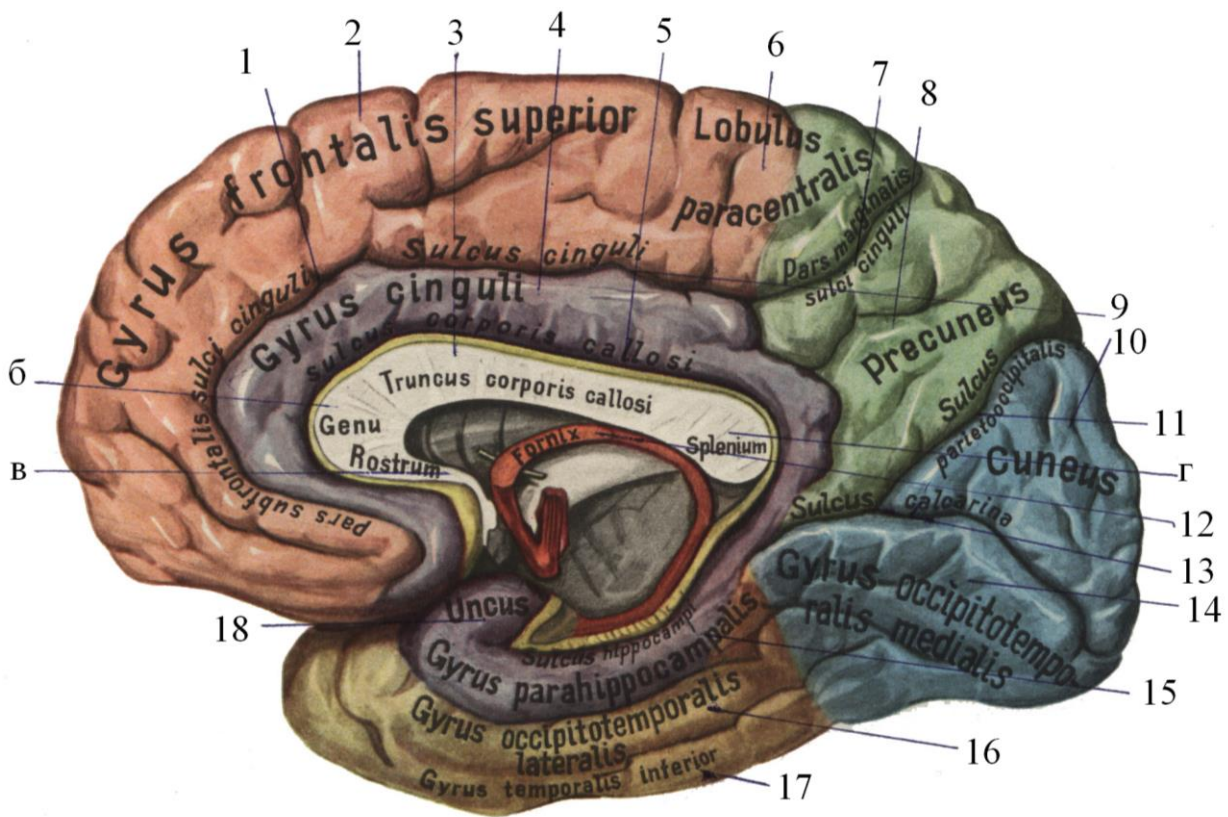


Рис. 20. Медіальна поверхня правої півкулі головного мозку

- | | |
|-----------------------------------|--|
| 1 – поясна борозна | 10 – клин |
| 2 – верхня лобова закрутка | 11 –тім'яно-потилична борозна |
| 3 а – мозолисте тіло | 12 – склепіння |
| б – коліно мозолистого тіла | 13 – острогова борозна |
| в – дзьоб мозолистого тіла | 14 – медіальна потиличноскронева закрутка |
| г – валик мозолистого тіла | 15 – пригіпокампальна закрутка |
| 4 – поясна закрутка | 16 – латеральна потиличноскронева закрутка |
| 5 – борозна мозолистого тіла | 17 – нижня скронева закрутка |
| 6 – парацентрально-часточка | 18 – гачок |
| 7 – крайова гілка поясної борозни | |
| 8 – передклин | |
| 9 – поясна борозна | |

Сходячись під гострим кутом, відкритим назад, дві борозни: **тім'яно-потилична** та **острогова (sulcus calcarinus)** обмежують трикутної форми ділянку кори мозку – **клин (cuneus)**, що відповідає *медіальній поверхні потиличної частки*.

Нижню поверхню мозку утворюють *лобова, скронева й потилична частки* (див. рис. 31). На ній спереду назад проходять *передня і задня частини серединної поздовжньої щілини мозку*, а латерально розміщена **нюхова борозна (sulcus olfactorius)**; між ними спереду знаходиться **пряма закрутка (gyrus rectus)**.

Латеральніше від нюхової борозни знаходяться борозни, що розмежують закрутки, які лежать на *верхній стінці очної ямки* (orbita) й отримали назву **орбітальні борозни й орбітальні закрутки** (*sulci orbitales et gyri orbitales*). У *нюховій борозні* розміщені: **нюхова цибулина** (*bulbus olfactorius*), **нюховий тракт** (*tractus olfactorius*). Останній закінчується **нюховим трикутником** (*trigonum olfactorium*), що ззаду межує з **передньою пронизаною речовиною** (*substantia perforata anterior*). Від нюхового трикутника відходять три **нюхові смужки**: **медіальна** (*stria olfactoria medialis*) – направляєтся в напрямі поздовжньої щілини мозку до **білянюхового поля** (*area paraolfactoria*), яке знаходиться під *дзьобом мозолистого тіла*; **латеральна смужка** огинає дно бокової борозни й закінчується в *корі гачка скроневої частки*. **Середня смужка** закінчується в *передній пронизаній речовині*.

Зоровий нерв (*nervus opticus*), правий і лівий, входить у порожнину черепа на основу мозку через **зоровий отвір** (*foramen opticum*). Обидва нерви перехрещуються, утворюючи **неповний перехрест зорових нервів** (*chiasma opticum*), який утворюється тому, що *медіальні половини* кожного нерва перехрещуються й переходять на протилежний бік, а *латеральні* залишаються на своєму боці.

Після перехрещення нервові тяжі, утворені з двох половин, називаються **трактами** (*tractus opticus*). До *задньої поверхні* перехрестя зорових нервів і до *медіальних поверхонь* зорових трактів прилягає **сірий горб** (*tuber cinereum*), який, звужуючись донизу, продовжується в **лійку** (*infundibulum*), на якій підвішений нижній мозковий придаток – **гіпофіз** (*hypophysis*). Ззаду до *сірого горба* прилягають два невеликі круглі утворення – **соскоподібні тіла** (*corpora mamillaria*), до яких ззаду прилягає **задня пронизана речовина** (*substantia perforata posterior*), які з боків обмежують **ніжки мозку** (*pedunculi cerebri*).

Утворення, що відносяться до стовбура мозку, будуть описані у відповідних розділах.

Нижню поверхню скроневої частки від її дорзолатеральної поверхні відмежовує *нижньолатеральний край півкулі мозку*. На нижній поверхні скроневої частки з латерального боку знаходиться **латеральна потилично-скронева закрутка** (*gyrus occipitotemporalis lateralis*), яка відмежована обхідною борозною від **закрутки морського коника** (*gyrus hippocampi*). Дозаду закрутка морського коника продовжується на *потиличну частку*, де вона називається **потилично-скронева закрутка** (*gyrus occipitotemporalis medialis*).

Ряд мозкових утворень, що знаходяться на медіальній і нижній поверхнях півкуль, розвинулись у зв'язку з *рецептором нюху* й філогенетично належать до найбільш *старої кори мозку*. Утворення різного еволюційного походження: *нюхова цибулина, нюховий тракт, передня пронизана речовина, нюхові смужки, склепіння та його злука, передня мозкова злука, пригіпокампова закрутка з гачком, соскоподібні тіла* об'єднані під назвою **нюхового мозку** (*rhinencephalon*).

Стара кора мозку (*склепінчаста закрутка разом із гачком*), розміщена у вигляді двобічного кільця на межі з новою корою, створює **край** (*limbus*), що відокремлює її від стовбура мозку й підталамічної ділянки. Отже, *лімбічна частка*, а також *мигдалеподібне тіло* й *прозора перегородка* отримали назву «**лімбічна система**» (рис. 21), для якої характерні численні *внутрішньо- системні нервові зв'язки*, а також зв'язки з іншими відділами мозку, які виконують складні *інтегративні функції*.

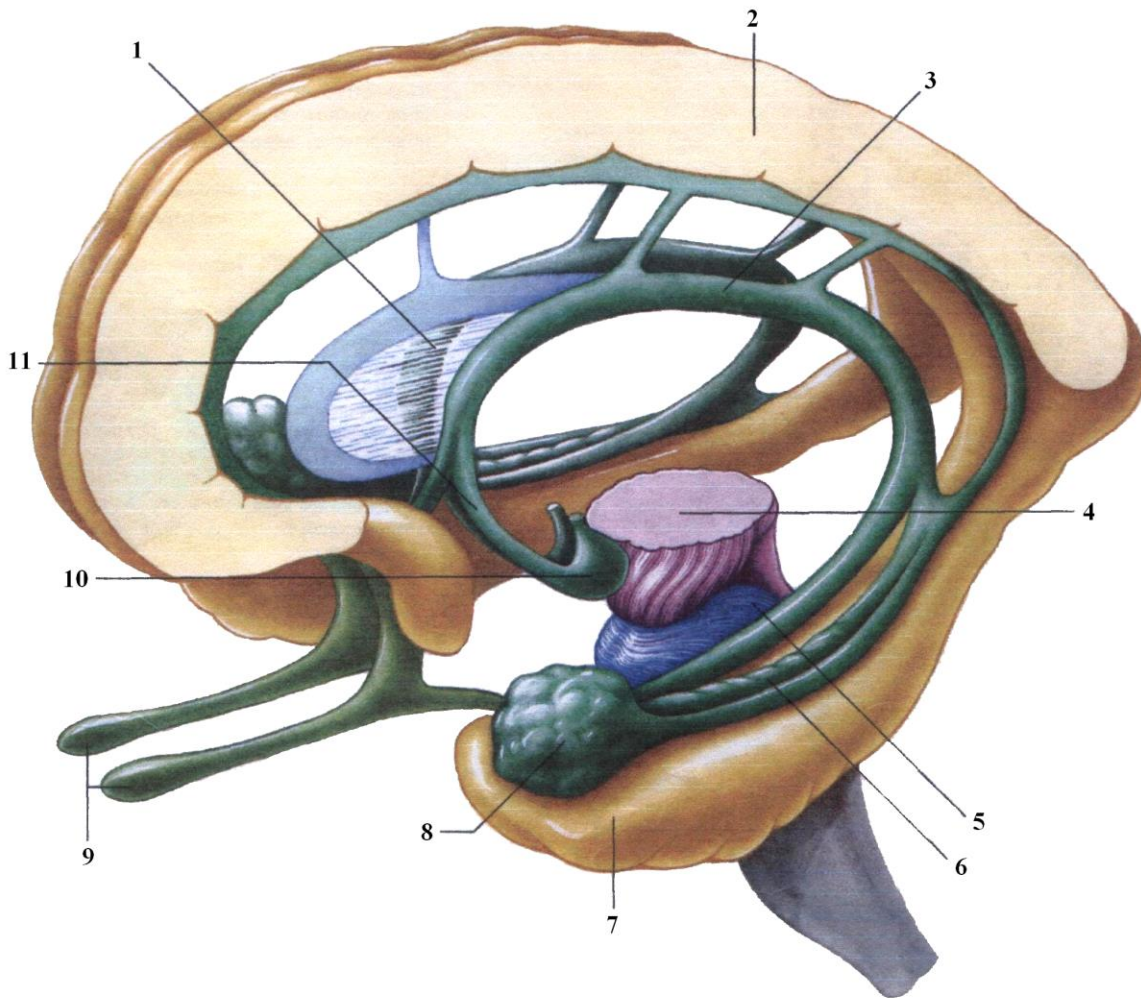


Рис. 21. Частина лімбічної системи

- | | |
|-------------------------|-------------------------------|
| 1 – прозора перегородка | 7 – закрутка морського коника |
| 2 – поясна закрутка | 8 – мигдалеподібне тіло |
| 3 – склепіння | 9 – нюхові цибулини |
| 4 – середній мозок | 10 – соскоподібне тіло |
| 5 – міст | 11 – колони склепіння |
| 6 – морський коник | |

2. Склад лімбічної системи та її значення

Лімбічна система відповідає за *емоції та інстинкти (харчовий, захисний, статевий, батьківський)*, за *довготривалу пам'ять* і бере участь у підтриманні *внутрішнього гомеостазу* організму.

Біла речовина півкуль великого мозку залягає безпосередньо під корою мозку й складається з великої кількості *відростків нервових клітин*, які йдуть у різних напрямках. *Пучки нервових волокон*, що з'єднують функціонально однорідні ділянки сірої речовини в центральній нервовій системі, займають у білій речовині головного і спинного мозку визначене місце й проводять однаковий імпульс, отримали назву

провідних шляхів. У центральній нервовій системі розрізняють асоціаційні, комісуральні та проєкційні провідні шляхи (див. рис. 15).

Асоціаційні (вставні) волокна забезпечують функціональний зв'язок між окремими шарами клітин кори мозку, між кірковими полями й ділянками одної півкулі головного мозку. Вони знаходяться у всіх відділах нервової системи. **Асоціаційні волокна** поділяються на **короткі** і **довгі**.

Короткі дугоподібні волокна великого мозку (fibrae arcuatae cerebri) зв'язують різні клітинні шари розміщених поряд *закруток півкуль мозку*. **Короткі внутрішньоядерні волокна** зв'язують *групи клітин окремих ядер і ретикулярної формації*.

Довгі асоціаційні волокна створюють зв'язок між окремими частками кори однієї півкулі й деякими підкірковими утвореннями, тому вони поділяються на **кіркові** і **підкіркові**.

До довгих асоціаційних провідних шляхів відносяться:

1) **пояс (cingulum)**, волокна якого розміщені в пояській закрутці, мають форму дуги; вони починаються від *передньої пронизаної речовини*, проходять по *склепінчастій закрутці* до **гачка (uncus)** скроневої частки;

2) **верхній поздовжній пучок (fasciculus longitudinalis superior)** починається на нижній частині лобової частки, має вигляд дуги й з'єднує *кору лобової, тім'яної і потиличної часток*;

3) **нижній поздовжній пучок (fasciculus longitudinalis inferior)** залягає в нижніх відділах півкулі й з'єднує *кору скроневої і потиличної часток*;

4) **гачкуватий пучок (fasciculus uncinatus)** – це пучок волокон, які згинаючись дугоподібно, проходять *спереду острівця* й з'єднують *кору лобового і скроневого полюсів*;

5) **волокна склепіння (fornix)** з'єднують *скроневу й лобову частки*.

До довгих асоціаційних підкіркових волокон відносяться: *мозкова смужка зорового горба, дорзальний поздовжній пучок, медіальний поздовжній пучок*, функція яких ще недостатньо вивчена.

Комісуральні волокна переходять з одної півкулі мозку в другу й з'єднують аналогічні ділянки кори півкуль, що сприяє координації їх функцій. Розрізняють такі **комісуральні шляхи**:

1) **мозолисте тіло (corpus callosum)**, волокна якого розходяться, з'єднують нові, більш молоді, відділи кори правої і лівої півкуль, створюючи променистість мозолистого тіла (**radiatio corporis callosi**). Ті волокна, що йдуть у *дзьобі й коліні* мозолистого тіла, з'єднують тотожні ділянки *кори лобових часток*, охоплюють із двох боків *передню частину поздовжньої щілини мозку* й утворюють **лобові щипці (forceps frontalis major)**. Волокна, що проходять у стовбурі мозолистого тіла, з'єднують *кору центральних закруток, тім'яних і скроневих часток*. Ці волокна загинаються, обходять задню частину поздовжньої щілини мозку, утворюючи **потиличні (малі) щипці (forceps occipitalis minor)**;

2) **передня злука мозку (commisura anterior)** у вигляді *підкови*; передня її частина з'єднує нюхові частки мозку, а задня – *пригімокампові закрутки*;

3) **злука склепіння (commisura fornicis)** з'єднує *правий і лівий морські коники*;

4) **злука повідців** – з'єднує *верхні горбики чотиригорбикового тіла*;

5) **задня епіталамічна злука** – з'єднує *два повідці шишкоподібної залози*.

Волокна проєкційних провідних шляхів будуть описані в наступних розділах.

3. Базальні ядра. Пучки волокон білої речовини, що формують асоціаційні і комісуральні шляхи головного мозку

Прогресивний розвиток переднього мозку відбувається у зв'язку з удосконаленням рецепторів. Кінцевий мозок поступово стає органом управління поведінки тварин. Розрізняють дві форми поведінки тварин: *інстинктивну*, яка базується на видових реакціях (безумовні рефлекси) та *індивідуальну* (умовні рефлекси). У зв'язку з наявністю двох форм поведінки в кінцевому мозку розвиваються *дві групи центрів сірої речовини*. Перша група – це *підкіркові центри*, що мають будову типових ядер, тобто локального скупчення нервових клітин – *сірої речовини* в товщі білої речовини, і розвиваються раніше. Друга група – це *кора мозку*, сіра речовина, що вкриває білу речовину суцільним шаром у вигляді *плаща* та є *екранним центром*. У процесі еволюції кіркові центри все більше підкорюють собі центри, що лежать нижче, тобто відбувається *кортикалізація функцій*.

На 7–8 тижні розвитку ембріона спостерігається розвиток бокових і медіальних відділів кінцевого мозку у вигляді горбиків, з яких пізніше розвивається *хвостате ядро* й *огорожа*. Але ріст цих утворень затримується в зв'язку з інтенсивним розвитком півкуль та їх кори. Тільки на третьому місяці ембріогенезу виникає *смугасте тіло* у вигляді валика, який уклинюється з основи півкуль в обидва *бокові шлуночки мозку*. У кінці третього місяця до валика проникають *мієлінізовані волокна* (біла речовина) у формі латинської букви V, названі **внутрішньою капсулою**. У масі смугастого тіла диференціюються два скупчення сірої речовини – *хвостате* й *сочевицеподібне ядра*, які розділені між собою згаданою **внутрішньою капсулою**.

До базальних ядер відносяться:

- **хвостате ядро** (*nucleus caudatus*);
- **сочевицеподібне ядро** (*nucleus lentiformis*), яке складається із трьох частин: 1) **лушпини** (*putamen*); 2) **медіальної блідої кулі** (*globus pallidus medialis*); 3) **латеральної блідої кулі** (*globus pallidus lateralis*);
- **огорожа** (*claustrum*);
- **мигдалеподібне тіло** (*corpus amygdaloideum*).

Ці ядра знаходяться в товщі білої речовини ближче до основи мозку, тому вони отримали назву **базальних**. Їх ще називають **підкірковими центральними ядрами** або скорочено – «**підкіркою**» (рис. 22).

Хвостате ядро (*nucleus caudatus*) розміщене медіальніше від інших. У ньому розрізняють передню потовщену частину – **головку хвостатого ядра** (*caput nucleī caudati*), що знаходиться в *лобовій частці півкулі мозку* і, згинаючись донизу, примикає до *передньої пронизаної речовини* на базальній поверхні мозку. У цьому місці головка хвостатого ядра межує з **сочевицеподібним ядром**. Латеральніше від головки хвостатого ядра знаходиться прошарок білої речовини – *передня ніжка внутрішньої капсули*, що відділяє її від сочевицеподібного ядра. Дозаду головка, дещо стоншуючись, переходить у **тіло хвостатого ядра** (*corpus nucleī caudati*), яке, у свою чергу, витоншується, згинається донизу, продовжуючись у **хвіст** (*cauda nucleī caudati*). Останній заходить до **мигдалеподібного тіла** в *скроневій частці*. З медіального боку **хвостате ядро** межує із **зоровим горбом**.

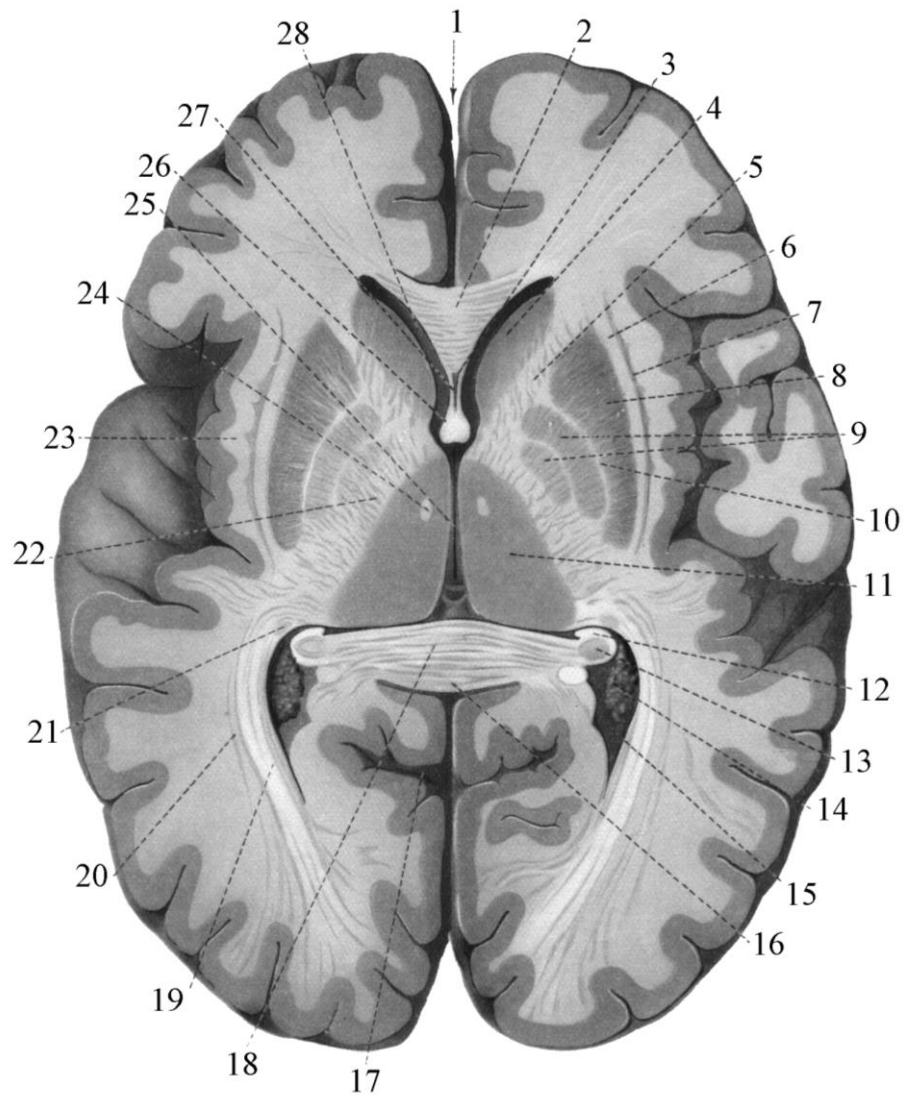


Рис. 22. Горизонтальний розтин головного мозку

- | | |
|---------------------------------------|--------------------------------------|
| 1 – повздовжня щілина мозку | 15 – задній ріг бокового шлуночка |
| 2 – коліно мозолистого тіла | 16 – потовщення мозолистого тіла |
| 3 – порожнина прозорої перегородки | 17 – острогова борозна |
| 4 – головка хвостатого ядра | 18 – злука склепіння |
| 5 – внутрішня капсула (передня ніжка) | 19 – зорова променистість |
| 6 – зовнішня капсула | 20 – нижній повздовжній пучок |
| 7 – огорожа | 21 – хвіст хвостатого ядра |
| 8 – лушпина | 22 – внутрішня капсула (задня ніжка) |
| 9 – білі кулі | 23 – крайня капсула |
| 10 – смужка білої речовини | 24 – сосочково-таламічний пучок |
| 11 – зоровий горб | 25 – третій шлуночок |
| 12 – торочка морського коника | 26 – колони склепіння |
| 13 – морський коник | 27 – прозора перегородка |
| 14 – судинне сплетення | 28 – передній ріг бокового шлуночка |

Сочевицеподібне ядро (*nucleus lentiformis*) розташоване латерально від *хвостатого ядра* й від *зорового горба*, від якого воно відмежоване *задньою ніжкою внутрішньої капсули*. Медіальна частина сочевицеподібного ядра звужується й у вигляді кута прилягає до *коліна внутрішньої капсули*. Латеральна поверхня цього ядра випукла й спрямована до *острівця*. Вертикальні смужки білої речовини поділяють сочевицеподібне ядро на три частини. Латерально розміщена **лушпина** (*putamen*), а медіальніше знаходяться **медіальна і латеральна бліді кулі** (*globus pallidus medialis et globus pallidus lateralis*). Свою назву сочевицеподібне ядро отримало за подібність до зерна сочевиці.

Спереду і внизу біля передньої пронизаної речовини головка хвостатого ядра з'єднується з *лушиною сочевицеподібного ядра*. Такі з'єднання названих ядер у вигляді тонких *смужок сірої речовини* спостерігаються і в дорзальному напрямку й розміщені по чергово зі *смужками білої речовини внутрішньої капсули*. У зв'язку із цим названі ядра об'єднані однією назвою – **смугасте тіло** (*corpus striatum*).

У даний час *бліді кулі* виділяють в окрему морфологічну одиницю під назвою «**pallidum**», а *хвостате ядро* й *лушпину* – «**striatum**». Замість попередньої назви **corpus striatum** *хвостате* й *сочевицеподібне ядра* називаються **стріопалідарною системою**, яка являє собою основну частину **екстрапірамідної системи**. Вона також є вищим регуляторним центром вегетативних функцій *теплорегуляції* й *вуглеводного обміну*, що домінує над такими ж центрами **підгорової ділянки** (*hypothalamus*).

Огорожа (*claustrum*) розміщена латеральніше сочевицеподібного ядра у вигляді вертикальної пластинки сірої речовини товщиною приблизно 2 мм. Медіальний її край рівний, а латеральний, що межує з *корою острівця*, має невеликі випини сірої речовини.

Мигдалеподібне тіло (*corpus amygdaloideum*) (див. рис. 21) знаходиться в скроневій частці між верхівкою нижнього рогу бокового шлуночка й корою переднього кінця скроневої частки. Існує думка, що це ядро відноситься до *підкіркових нюхових центрів*.

Базальні ядра є *підкірковими руховими центрами*. Ці ядра формують **стріопалідарну систему**, яка відповідає за автоматично звичні рухи (біг, ходіння, повзання). **Стріопалідарна система** функціонально поділяється на *дві частини*: 1) **стріатум**, до якого належать *хвостате ядро*, *лушпина* й *огорожа*; 2) **палідум** – бліді кулі, що прискорюють рухи.

Біла речовина півкуль головного мозку представлена, крім волокон, що згадані в лекції № 6, волокнами, які формують проєкційні провідні шляхи. Ці волокна з'єднують кору великого мозку з різними відділами центральної нервової системи і навпаки. Відходячи від різних ділянок кори головного мозку, волокна збираються в окремі щільні пучки, які на рівні зорового горба формують утворення, назване **внутрішньою капсулою** (*capsula interna*). Це товста, зігнута під кутом, відкритим назовні, *пластинка білої речовини*. З медіального боку до неї прилягає *головка хвостатого ядра* спереду й *зоровий горб* – ззаду. Ззовні вона межує із *сочевицеподібним ядром*. Внутрішня капсула поділяється на три відділи. Між хвостатим і сочевицеподібним ядрами знаходиться її **передня ніжка** (*crus anterior capsulae internae*), між зоровим горбом і сочевицеподібним ядром – **задня ніжка** (*crus posterior capsulae internae*). Ці два відділи з'єднані частиною, що називається **коліном** (*genu capsulae internae*) (рис. 23).

Волокна всіх провідних шляхів, що проводять нервові імпульси до кори мозку (*висхідні провідні шляхи*) в проміжку між внутрішньою капсулою й корою мозку віяло-подібно розходяться. Відростки нервових клітин, що йдуть від кори мозку (*низхідні*

провідні шляхи) в цьому проміжку сходяться і разом утворюють так званий **променистий вінець** (*corona radiata*).

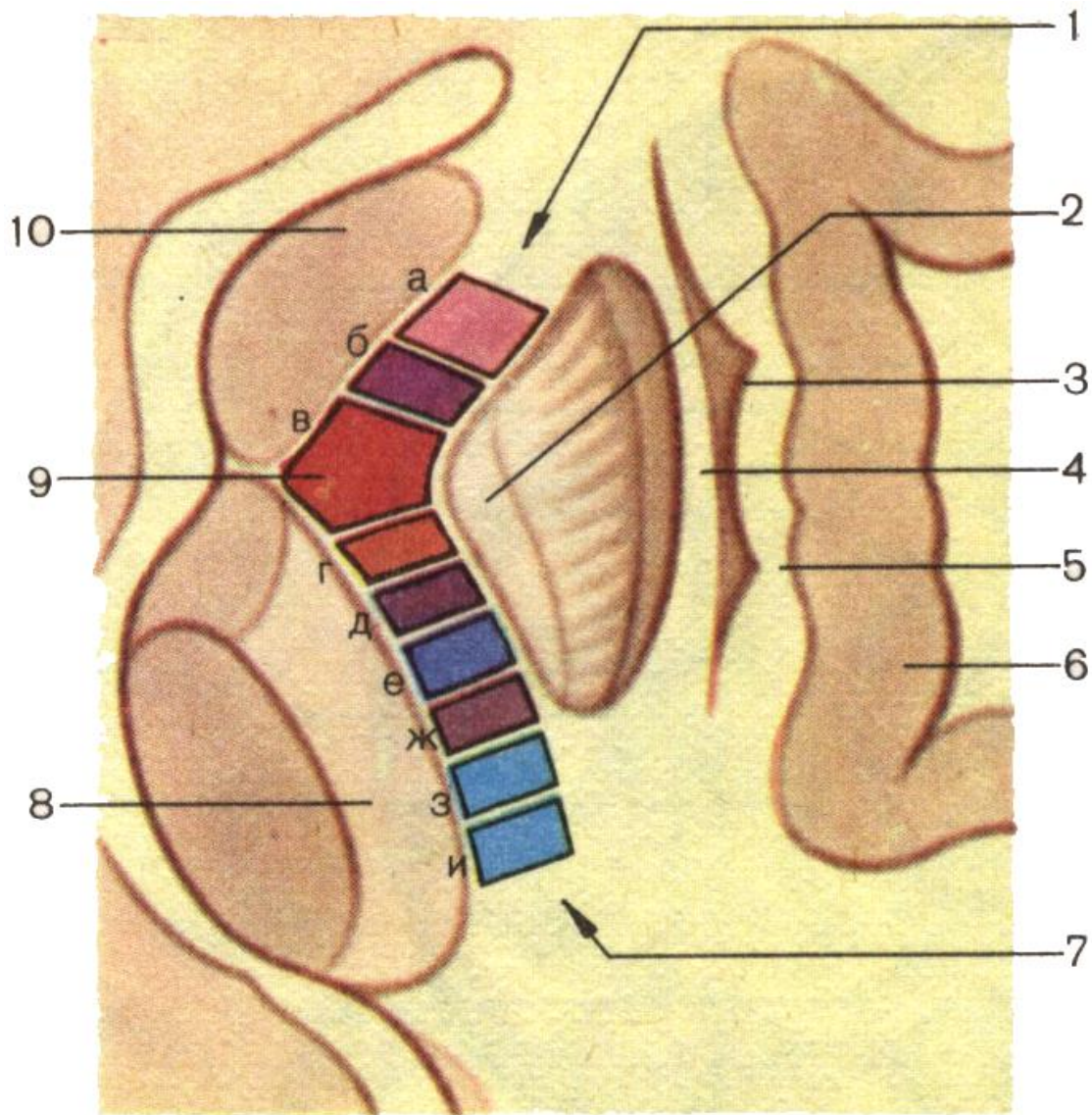


Рис. 23. Схема розміщення провідних шляхів у внутрішній капсулі

1 – передня ніжка внутрішньої капсули

2 – сочевицеподібне ядро

3 – огорожа

4 – зовнішня капсула

5 – крайня капсула

6 – кора острівця

7 – задня ніжка внутрішньої капсули

8 – здоровий горб

9 – коліно внутрішньої капсули

10 – головка хвостатого ядра:

а – лобово-таламічний провідний шлях

б – лобово-мостовий провідний шлях

в – корково-ядерний провідний шлях

г – корково-спинномозковий провідний шлях

д – спиноталамічний провідний шлях

е – корково-таламічний провідний шлях

ж – тім'яно-потилично-мостовий провідний шлях

з – центральний слуховий шлях

и – центральний зоровий шлях

У передній ніжці внутрішньої капсули проходять волокна таких *провідних шляхів*:

а) **лобово-таламічний шлях** (*tractus frontothalamicus*), що з'єднує клітини лобової частки кори з клітинами ядер зорового горба;

б) **лобово-мостовий шлях** (*tractus corticopontinus*) – з'єднання клітин кори лобової частки з клітинами ядер моста. У коліні проходить: в) **кірково-ядерний шлях** (*tractus corticonuclearis*), що йде від клітин кори мозку до клітин ядер довгастого мозку (бульбарних).

У задній ніжці внутрішньої капсули проходять такі провідні шляхи:

г) **кірково-спинномозковий** (*tractus corticospinalis*) – від клітин рухової ділянки кори мозку до рухових клітин передніх рогів спинного мозку;

д) **бульбо-таламічний шлях** (*tractus bulbothalamicus*) – між клітинами бульбарних ядер і клітинами ядер зорового горба;

е) **потилично-скронево-мостовий шлях** (*tractus occipitotemporo-pontinus*), по якому проходять нервові імпульси від клітин кори потиличної й скроневої часток до клітин ядер моста;

ж) **центральний слуховий тракт** (*tractus acusticus*), що йде від клітин слухових ядер довгастого мозку до клітин кори верхньої скроневої закрутки;

з) **центральний зоровий шлях** (*tractus opticus*), що проводить нервові імпульси від клітин сітківки ока до клітин потиличної частки кори мозку.

Крім внутрішньої капсули й променистого вінця до білої речовини належать **зовнішня капсула** (*capsula externa*) і **крайня капсула** (*capsula extrema*). **Зовнішня капсула** являє собою пластинку білої речовини, яка розмежовує сочевицеподібне ядро від огорожі. **Крайня капсула** – смужка білої речовини, що знаходиться між огорожею й корою острівця.

Головний мозок розвивається з розширеного краніального відділу нервової трубки. У зв'язку з появою звужень цієї ділянки нервової трубки спочатку утворюються *три первинні мозкові міхури*, а далі з'являються *п'ять вторинних мозкових міхурів*: *перший мозковий міхур* або **кінцевий мозок** (*telencephalon*), *другий мозковий міхур* або **проміжний мозок** (*diencephalon*), *третій мозковий міхур* або **середній мозок** (*mesencephalon*), **задній мозок** (*metencephalon*), **довгастий мозок** (*myelencephalon*).

У зв'язку з ростом і розвитком цих мозкових міхурів відбувається потовщення їх стінок й ускладнення рельєфу поверхні мозку. Порожнини мозкових міхурів набувають форми різних за величиною й положенням *щілин*. Ці щілини назвали **шлуночками мозку** (*ventriculi cerebri*). Характеристику кожного шлуночка буде дано під час розгляду відповідного відділу головного мозку. У даному розділі розглянемо порожнину кінцевого мозку.

4. Бічні шлуночки, їх значення

У глибині обох півкуль головного мозку знаходяться **порожнини, бокові шлуночки**. Боковий шлуночок лівої півкулі прийнято називати *першим*, а правої – *другим*. Шлуночки мають складну конфігурацію, тому що знаходяться в кожній частці півкуль мозку, крім острівця.

Боковий шлуночок (*ventriculus lateralis*) складається з **переднього рогу** (*cornu anterior*), який знаходиться в *лобовій частці*, **центральної частини** (*pars centralis*), що відповідає *тім'яній частці* **нижнього рогу** (*cornu inferior*), який опускається в

скроневу частку, і заднього рогу (*cornu posterior*), що відходить від центральної частини в потиличну частку.

Передня і верхня стінки переднього рогу утворені мозолистим тілом, латеральна і нижня – головкою хвостатого ядра, медіальна – прозорою перегородкою.

Центральна частина обмежена зверху мозолистим тілом, дно утворене тілом хвостатого ядра й частиною дорзальної поверхні зорового горба. Медіальною стінкою центральної частини бокового шлуночка служить тіло склепіння й судинне сплетення, вміщене між тілом склепіння та зоровим горбом. Латеральна стінка центральної частини відсутня, бо верхня і нижня стінки з'єднуються під гострим кутом.

Нижній ріг бокового шлуночка зверху й збоку обмежений білою речовиною півкулі великого мозку. На нижній стінці помітне колатеральне підвищення, що утворилося від втиснення ззовні колатеральної борозни. Медіальну стінку нижнього рогу бокового шлуночка утворює підвищення, що називається морським коником (*hurrusatris*), який утворюється від втиснення борозни морського коника. До гіпокампа приросла торочка гіпокампа, яка є продовженням склепіння й до неї прикріплене судинне сплетення.

Задній ріг (*cornu posterior*) бокового шлуночка знаходиться в потиличній частці. Верхня і латеральна стінки його утворені мозолистим тілом, нижня і медіальна – вишином білої речовини потиличної частки в порожнину рогу від втиснення колатеральної борозни.

Латеральні шлуночки мозку заповнені спинномозковою рідиною, яку продукує судинне сплетення, що знаходиться в передньому, нижньому рогах і в центральній частині. З латеральних шлуночків спинномозкова рідина відтікає в третій шлуночок через міжшлуночковий отвір (*foramen interventriculare*).

ЛЕКЦІЯ 3

АНАТОМІЯ ПРОМІЖНОГО МОЗКУ, ЙОГО ВІДДІЛИ. ТРЕТІЙ ШЛУНОЧОК. ТОПОГРАФІЯ ЯДЕР.

План:

1. Будова проміжного мозку і його відділів.
2. Третій шлуночок.
3. Ядра проміжного мозку.

1. Будова проміжного мозку і його відділів

У людини **проміжний мозок** розвивається із заднього відділу **переднього мозкового міхура** (*prosencephalon*). На початковому періоді він являє собою **порожнину третього мозкового шлуночка** з тонкими стінками. Його **бокові стінки** відповідають початковим дорзолатеральним (крилоподібним) відділам **медулярної трубки**. Дещо пізніше **порожнина проміжного мозку (третього шлуночка)** починає звужуватись, перетворюючись у сагітально розміщену **щілину**. Зі стінок, що обмежують дану порожнину, диференціюються потовщення **сірої речовини**, з яких у результаті нерівномірного росту виникають: **латерально – зоровий горб**, **дорзально – надталамічна ділянка**, **вентрально – підгорбова ділянка**. Серед цих утворень найбільш інтенсивно розвивається **таламус**, під яким утворюється **жолобок**, що відокремлює його від **підгорбової ділянки**. Від горба вторинно відокремлюється підвідділ – так звана **загорбова ділянка**, в якій розвиваються **колінчасті тіла**. З **дна проміжного мозку (підгорбової ділянки)** в головному напрямі випинаються **очні міхури**, зі звужених стеблин яких із часом диференціюються **зорові пучки**, які утворюють **перехрестя зорових пучків**. Дещо дозад від цих пучків нижня стінка проміжного мозку утворює непарне випинання – **лійку**, з дистального кінця якої розвивається задня доля гіпофіза – **нейрогіпофіз**. Згодом із лійкою випинається **сірий горб**, позаду якого розвиваються два горбики, що випинаються назовні у вигляді **сосочкоподібних тіл**.

Дах проміжного мозку початково утворений тонким шаром **епендими**, яка разом із судинами формує **покришку третього шлуночка**. У задній частині даху проміжного мозку виникає маленький пальцеподібний випин, що є закладкою **шишкоподібного тіла**. У людини із цієї закладки розвивається залозистий орган, що складається з модифікованих нейрогліальних шишкоподібних клітин, між якими в дорослому віці виникають **вапняні відкладення (мозковий пісок)**.

До кінця 5-го місяця внутрішньоутробного розвитку в **таламусі**, у результаті концентрації нервових клітин, починають утворюватися окремі **ядра**. У новонароджених **ядра зорового горба і підгорбової ділянки** вже диференційовані. Мієлінізація нервових волокон продовжується і в постнатальному періоді.

Проміжний мозок (*diencephalon*) розміщений між кінцевим і середнім мозком і є найбільшою частиною **мозкового стовбура** (рис. 24). У проміжному мозку розміщена **ретикулярна формація, центри екстрапірамідної системи, вегетативні центри**, що регулюють усі види обміну речовин, і **нейросекреторні ядра**. Він складається із: 1) **таламічного мозку**, до якого входять **зоровий горб (таламус)**, **надгорбова ділянка (епіталамус)**, **загорбова ділянка (метаталамус)**, і 2) **підгорбової ділянки (гіпоталамуса)**.

Зоровий горб (*thalamus*) – яйцеподібної форми парний утвір, загострений спереду у вигляді горбика, що називається **переднім горбиком таламуса** (*tuberculum anterior thalami*). На задній поверхні зорового горба розміщене підвищення, що має форму і назву, відповідно, **подушки зорового горба** (*pulvinar thalami*).

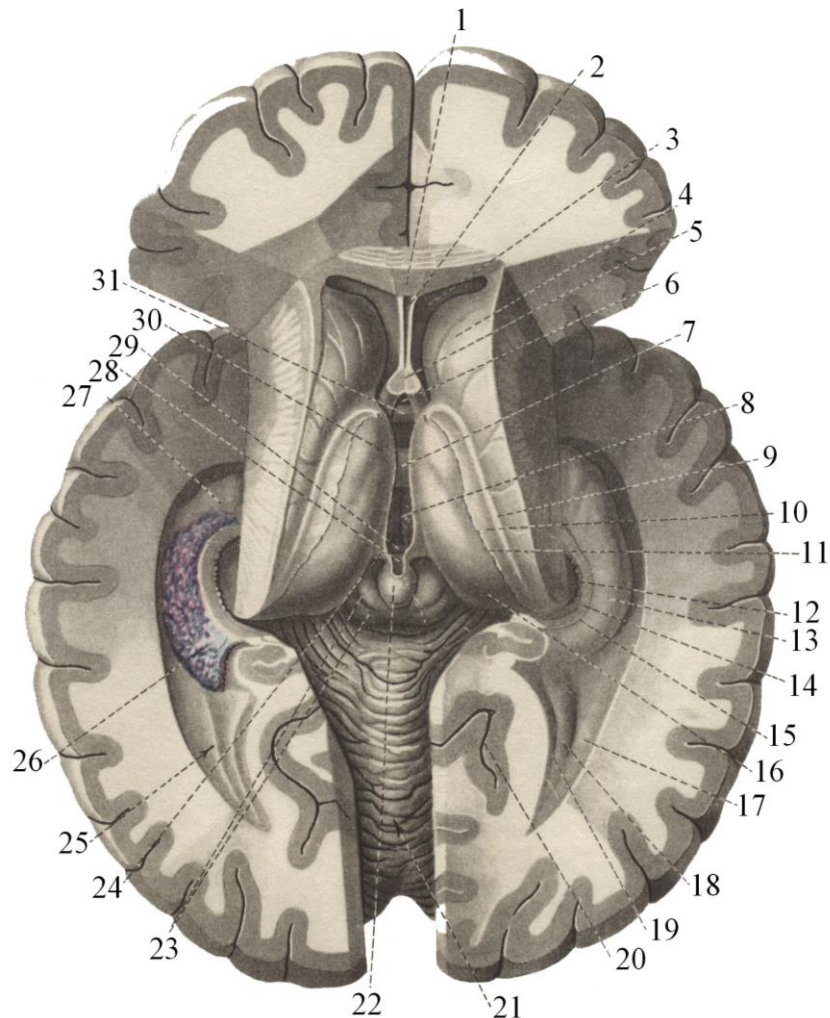


Рис. 24. Ділянка проміжного мозку. Третій шлуночок

- | | |
|------------------------------------|--|
| 1 – мозолисте тіло | 16 – подушка зорового горба |
| 2 – порожнина прозорої перегородки | 17 – обхідний трикутник |
| 3 – передній ріг бокового шлуночка | 18 – тканинний острог |
| 4 – головка хвостатого ядра | 19 – цибулина заднього рогу |
| 5 – ніжки склепіння | 20 – острогова борозна |
| 6 – трикутне заглиблення | 21 – мозочок |
| 7 – міжталамічна злука | 22 – епіфіз |
| 8 – третій шлуночок | 23 – дах середнього мозку |
| 9 – погранична смужка | 24 – трикутник повідка |
| 10 – нефіксована пластинка | 25 – задній ріг бокового шлуночка |
| 11 – судинна пластинка | 26 – судинне сплетення бокового шлуночка |
| 12 – зубчата закрутка | 27 – пальцеві втиснення морського коника |
| 13 – морський коник | 28 – злука повідців |
| 14 – торочка морського коника | 29 – задня злука мозку |
| 15 – ремінець торочки | 30 – передній горбок зорового горба |
| | 31 – передня злука мозку |

Зоровий горб має *чотири поверхні*. **Верхня поверхня** (*facies superior*) вільна й бере участь в утворенні нижньої стінки центральної частини бокового шлуночка. **Медіальна поверхня** (*facies medialis*) також вільна і є боковою стінкою третього шлуночка. Приблизно посередині медіальних поверхонь зорових горбів проходить пучок сірої речовини від одного горба до іншого – **міжзорово-горбова злука** (*adnesio interthalamica*). **Латеральна поверхня** зорового горба (*facies lateralis*) зрощена з *внутрішньою капсулою мозку*, а **нижня** (*facies inferior*) з'єднана з *ніжками мозку*.

На верхній поверхні зорового горба розміщена неглибока **обмежувальна борозна** (*sulcus terminalis*), яка відмежовує зоровий горб від хвостатого ядра. Медіальніше від названої борозни знаходиться **смужка горба** (*tenia thalami*), до якої прикріплене *судинне сплетення* бокового шлуночка.

Зоровий горб – це масивне скупчення сірої речовини, розділеної прошарками білої речовини (*мозковими пластинками*) на окремі ядра. За даними різних авторів, у таламусі нараховують від 40 до 60 ядер. Основними ядрами таламуса є **передні** (*nuclei anterior*), **вентролатеральні** (*nuclei ventrolaterales*), **медіальні** (*nuclei mediales*) і **задні** (*nuclei posteriores*). З нервовими клітинами ядер зорового горба вступають у синаптичний контакт відростки клітин усіх чутливих аферентних провідних шляхів (крім нюхового, смакового і слухового). Тому зоровий горб є **підкірковим центром** усіх видів чутливості. Від клітин специфічних ядер таламуса їх відростки йдуть у різні ділянки кори мозку.

Неспецифічні ядра зорового горба з'єднуються з базальними ядрами й різними ділянками кори мозку. Вони забезпечують підтримку відповідного рівня *збудливості головного мозку*, необхідного для сприйняття подразнень із зовнішнього середовища.

Епіталамус – невелика ділянка *проміжного мозку*, розміщена між *третьім шлуночком* і **середнім мозком**. До його складу входять:

- **епіфіз**, або **шишкоподібне тіло** (*epiphysis, corpus pineale*);
- **повідці** (*habenulae*);
- **трикутник повідців** (*trigonum habenulae*);
- **злука повідців** (*commissura habenulae*);
- **задня мозкова злука (епіталамічна)** (*commissural cerebri (epithalamica) posterior*).

Мозкова смужка зорового горба (*stria medullaris thalami*), що відокремлює його верхню поверхню від медіальної, направляючись дозад, утворює трикутне розширення, **назване трикутником повідців**. Від трикутника дозад відходить *повідець*, який із таким самим із другого боку підходить до *епіфіза* й прикріплюється до нього. Перед сполученням з епіфізом два повідці з'єднуються між собою, утворюючи *злуку повідців*.

Епіфіз лежить у борозенці між верхніми горбиками *чотиригорбикового тіла середнього мозку*. Він підвішений на *повідцях*. Із центрального боку нижче прикріплення повідців від *шишкоподібного тіла* відходить вниз *пластинка* і, загинаючись дозад, продовжується в *чотиригорбикову пластинку*, яка на місці згину утворює **задню мозкову (епіталамічну) злуку**. У людини епіфіз функціонує як *орган внутрішньої секреції*, продукуючи секрет *мелатонін*, який зумовлює затримку статевого розвитку в статеві недозрілих осіб, а в дорослих самок гальмує статевий цикл, секрецію гонадотропних гормонів й активність статевих залоз.

1. Загорбова ділянка (*metathalamus*) складається з **латерального колінчастого тіла** (*corpus geniculatum laterale*) і **медіального колінчастого тіла** (*corpus geniculatum mediale*) – парних утворень овально-видовженої форми, що з'єднуються з горбиками

даху середнього мозку за допомогою ручок. **Латеральне колінчасте тіло** лежить *під подушкою таламуса*, має *верхню ручку*, яка йде до верхнього горбика чотиригорбикового тіла зі свого боку. У ручці проходять волокна *зорового шляху*. **Медіальне колінчасте тіло** дещо більше від латерального, лежить *за подушкою таламуса*. Його ручка з'єднана з нижніми горбиками чотиригорбикового тіла, у ній проходять *волокна слухового шляху* (рис. 25).

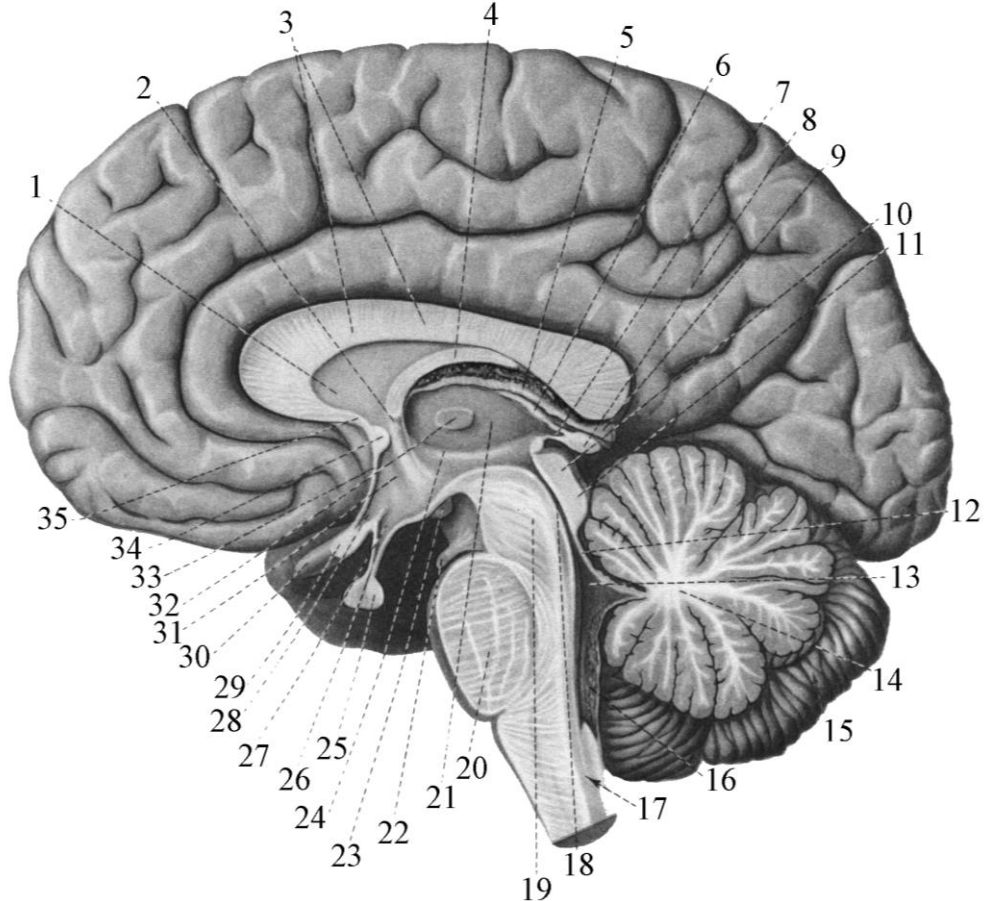


Рис. 25. Права половина головного мозку

- | | |
|--|----------------------------|
| 1 – пластинка прозорої перегородки | 19 – ніжки мозку |
| 2 – стовпи склепіння | 20 – міст |
| 3 – стовбур мозолистого тіла | 21 – зоровий горб |
| 4 – тіло склепіння | 22 – окоруховий нерв |
| 5 – судинна пластинка 3-го шлуночка | 23 – соскове тіло |
| 6 – мозкова смужка зорового горба | 24 – підгорбова борозна |
| 7 – заглиблення епіфіза | 25 – гіпофіз |
| 8 – епіфіз | 26 – лійка |
| 9 – велика вена мозку | 27 – заглиблення лійки |
| 10 – верхній горбок чотиригорбикового тіла | 28 – зорове заглиблення |
| 11 – нижній горбок чотиригорбикового тіла | 29 – зорове перехрестя |
| 12 – верхній мозковий парус | 30 – зоровий нерв |
| 13 – четвертий шлуночок | 31 – сірий горб |
| 14 – черв'як мозочка | 32 – міжталамічна злука |
| 15 – мозочок | 33 – погранична пластинка |
| 16 – судинне сплетіння четвертого шлуночка | 34 – передня мозкова злука |
| 17 – довгастий мозок | 35 – пластинка дзьоба |
| 18 – водопровід мозку | |

2. Гіпоталамічна ділянка (*hypothalamus*) знаходиться нижче від зорового горба й відокремлена від нього підталамічною борозною (*sulcus hypothalamicus*).

Частина підталамічної ділянки помітна з порожнини третього шлуночка – мозкової речовини, що залягає від підгорбової ділянки до дна згаданого шлуночка. У ній знаходиться чорна речовина (*substantia nigra*), латеральніше від якої проходить **Льюїсове тіло** (*corpus Luysi*) – одна з ланок екстрапірамідної системи. Частина складових підталамічної ділянки утворюють дно третього шлуночка і знаходяться на нижній поверхні мозку. До них відносяться:

- зорове перехрестя (*chiasma opticum*);
- сірий горб (*tuber cinereum*);
- лійка (*infundibulum*);
- гіпофіз (*hypophysis*);
- соскоподібні тіла (*corpra mamillaria*).

Характеристику зорового перехрестя буде подано в розділі провідних шляхів.

Сірий горб – це непарний порожнистий виступ нижньої стінки третього шлуночка. Його стінка тонка, складається із сірої речовини, видовжена донизу у вигляді тонкої лійки, на нижньому кінці якої підвішений придаток – гіпофіз. У стінці сірого горба знаходяться скупчення сірої речовини – ядра, які регулюють обмін речовин і теплоенергію в організмі.

Гіпофіз – невелика (0,6 г) овальної форми залоза внутрішньої секреції, залягає на основі черепа в турецькому сідлі й складається із трьох часток: передньої – залозистого гіпофіза, задньої – нейрогіпофіза та проміжної. У людини проміжна частка не розвинена і входить до складу передньої частки. Гіпофіз тісно зв'язаний із гіпоталамусом, останній регулює його функцію. Вони складають одну гіпоталамо-гіпофізарну систему. **Нейрогіпофіз** бере участь у нейросекреції. Клітини гіпоталамуса продукують нейросекреторні речовини – хемомедіатори, які спливають по аксонах цих нервових клітин і через гіпофізарну ніжку потрапляють до нейрогіпофіза, де ці гормони через судинно-нервові синапси первинної сітки капілярів потрапляють у кров. Вони посилюють роботу гладкої мускулатури (*вазопресин*) і м'язів матки (*окситоцин*).

Передня частка гіпофіза – **аденогіпофіз**, складається з кількох типів клітин, які виробляють різні гормони. Їх називають тропними гормонами через здатність регулювати функцію інших залоз внутрішньої секреції. *Соматотропний гормон*, або *гормон росту*, стимулює синтез білка в органах і тканинах та їх ріст. *Гонадотропний гормон* регулює розвиток і функцію статевих залоз. *Тиреотропний гормон* стимулює ріст і розвиток щитовидної залози й продукування нею гормонів.

Проміжна частка гіпофіза продукує меланотропін, який регулює пігментний обмін в організмі.

Соскоподібні тіла – два невеликі (0,5 см) круглі утвори білого кольору, всередині яких знаходиться біла речовина, клітини якої згруповані в три ядра: латеральне, медіальне й преамілярне. Зв'язок згаданих ядер із корою скроневої частки, зі структурами лімбічної системи та з гіпокампом підтверджує участь амілярної ділянки у виявленні зразків пам'яті і формуванні емоційного забарвлення поведінки.

2. Третій шлуночок

Третій шлуночок (*ventriculus tertius*) є щілиноподібною порожниною проміжного мозку й розміщений у сагітальній площині та обмежений шістьма стінками. Передня стінка створена знизу обмежувальною пластинкою, до

верхньозаднього краю якої прилягає **передня біла злука мозку** (*commissura cerebri anterior*); це пучок поперечно розміщених волокон, які з'єднують *нюхові частки* й *морські коники* обох півкуль мозку. До *задніх поверхонь* згаданих утворень прилягають *стовпи склепіння*. *Стовпи склепіння* спереду й *передні горбики зорових горбів* ззаду обмежують **міжшлуночкові отвори** (*foramina interventricularia*), через які бокові шлуночки з'єднуються з *третьім шлуночком*. *Верхня стінка третього шлуночка* складається з таких утворень: зверху знаходиться *мозолисте тіло*, до якого знизу прилягає *склепіння*. До *мозолистого тіла* й *склепіння знизу* приєднується **судинна покришка третього шлуночка** (*tela choriodea ventriculi tertii*); вона є похідним *судинної оболонки мозку* і складається із двох шарів – *верхнього* і *нижнього*, між якими знаходиться *сполучна тканина*, в якій проходять *внутрішні вени мозку*. Від *судинної покришки* в порожнину шлуночка відходять *судинні вирости*, які формують *судинне сплетення третього шлуночка*; останнє вкрито знизу *епітеліальною пластинкою*. **Задня стінка третього шлуночка** утворена *злукою повідців* і *задньою злукою мозку*, між якими знаходиться **сліпе заглиблення в епіфізі** (*recessus pinealis*). Нижче від задньої мозкової злуки *лійкоподібно* починається *водопровід мозку*, що з'єднує третій шлуночок із четвертим. **Нижня стінка третього шлуночка** утворена *частиною гіпоталамуса*. На верхній поверхні нижньої стінки, що в порожнині шлуночка, розрізняють *два заглиблення*: 1) **заглиблення лійки** (*recessus infundibuli*), що є порожниною *сірого горба* і *лійки*; 2) **зорове заглиблення** (*recessus opticus*) – між передньою поверхнею *зорового перехрестя* й *задньою поверхнею обмежувачою пластинки*. На зовнішній поверхні дна третього шлуночка знаходяться: **зорове перехрестя**, позаду від якого розміщений **сірий горб із лійкою і гіпофізом**. Дозаду від *сірого горба* виступають **соскоподібні тіла**, а за ними – **ніжки мозку**, між якими лежить **задня пронизана речовина**. **Боковими стінками третього шлуночка** є *медіальні поверхні зорових горбів*.

3. Ядра проміжного мозку

У *гіпоталамусі* знаходяться **згрупування нервових клітин** у *передній, проміжній і задній ділянках*, в яких на даний час досліджено більше тридцяти ядер (рис. 26). До **передньої групи** належать *супраоптичне і паравентрикулярні ядра*. До **задньої групи** відносяться: *заднє гіпоталамічне та ядра соскоподібних тіл*. Серед **проміжної групи** – *вентромедіальне, дорзомедіальне, гіпоталамічні, дорзальне, ядро лійки, ядра сірого горба та ін.*

У *гіпоталамусі* виділяють окремі зони, що спеціалізуються на виконанні визначених функцій. Одні зони виконують роль «**центрів**», другі – «**рецепторні**» зони, що контролюють *рівень гормонів, жирів, вуглеводів*, треті – «**трофні**» зони, що впливають на роботу *аденогіпофіза*, виділяючи так звані *ліберини*, які сприяють виділенню гормонів, або *статики*, що гальмують їх виділення.

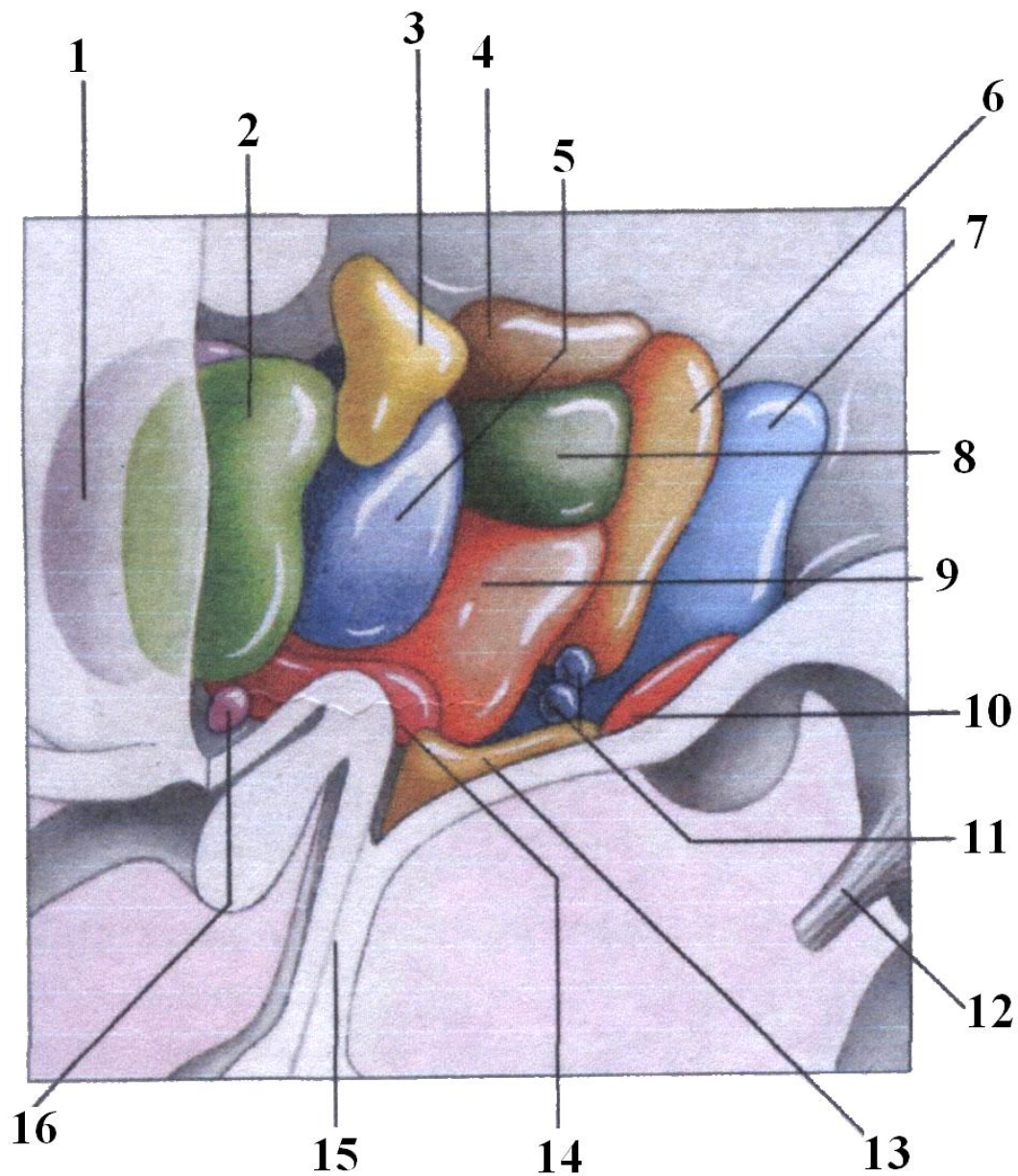


Рис. 26. Ядра гіпоталамуса

- | | |
|----------------------------------|------------------------------|
| 1 – латеральне передзорове ядро | 10 – соскоподібне ядро |
| 2 – медіальне передзорове ядро | 11 – латеральні горбові ядра |
| 3 – пришлуночкове ядро | 12 – окоруховий нерв |
| 4 – дорзальна зона гіпоталамуса | 13 – лійка гіпоталамуса |
| 5 – переднє ядро | 14 – надзорове ядро |
| 6 – заднє ядро | 15 – гіпофізарна ніжка |
| 7 – латеральна зона гіпоталамуса | 16 – супрахіазматичне ядро |
| 8 – дорзомедіальне ядро | |
| 9 – дорзолатеральне ядро | |

ЛЕКЦІЯ 4

СТОВБУРОВА ЧАСТИНА ГОЛОВНОГО МОЗКУ. АНАТОМІЯ СЕРЕДНЬОГО МОЗКУ. МІСТ ТА ДОВГАСТИЙ МОЗОК. РОМБОВИДНА ЯМКА. СІТЧАСТА ФОРМАЦІЯ. МОЗОЧОК. ЧЕТВЕРТИЙ ШЛУНОЧОК.

План:

1. Середній мозок.
2. Міст та довгастий мозок.
3. Ромбовидна ямка.
4. Сітчаста формація.
5. Мозочок.
6. Четвертий шлуночок.

1. Середній мозок

Середній мозок (*mesencephalon*) розвивається із середнього (третього) мозкового міхура. На дорзальній поверхні відбувається потовщення стінки міхура й утворюється *пластинка*. У результаті потовщення дорзолатеральних відділів третього мозкового міхура утворюються **два горбики** (*corpora bigemina*). Це *передні горбики пластинки*, які пізніше, у кінці четвертого місяця внутрішньоутробного розвитку, поділяються на *чотири горбики* й у результаті утворюється **чотиригорбикове тіло** (*corpora quadrigemina*). Передні горбики пластинки чотиригорбикового тіла (*ростральні*) є первинними рецепторними центрами для *зорового тракту*, а *хвостові горбики пластинки* мають зв'язок із первинними рецепторними центрами *слухового тракту*. З появою у вищих тварин і людини переднього мозку, зорового й слухового аналізаторів у корі переднього мозку, *зорові і слухові центри середнього мозку* потрапили в підпорядкування до кіркових і стали *проміжними, підкірковими*.

У *вентральних (базальних) частинах середнього мозку*, що з часом значно потовщуються, з оболонкового шару диференціюються *рухові ядра третьої і четвертої пар черепно-мозкових нервів*. *Зачатки ядер окорухового нерва* виявляються в кінці другого місяця, а *додаткового ядра окорухового нерва і зачатки ядра Даркшевича* – у кінці третього місяця внутрішньоутробного розвитку. У *покришці середнього мозку* із нижчерозміщених відділів мозку продовжується **ретикулярна формація**. У цей період розвивається **червоне ядро** (*nucleus ruber*) і **чорне ядро** (*nucleus niger, seu substantia nigra Soemmeringi*).

У результаті потовщення основи бокових стінок третього мозкового міхура, утворюються *два валики*, розміщені косо, що з'єднують *міст із кінцевим мозком (ніжки мозку)*. У цих валиках з розвитком формуються *провідні шляхи*, що зв'язують *кору кінцевого мозку зі спинним мозком*; пластинка мозкової речовини між валиками залишається тонкою й утворює **міжніжкову пронизану речовину** (*substantia perforata intercruralis*).

Досить широка первинна порожнина третього мозкового міхура, у зв'язку зі значним потовщенням його стінок, перетворюється у вузький канал – **водопровід середнього мозку** (*aqueductus mesencephali Sylvii*).

Середній мозок (*mesencephalon*) зверху прикритий *потиличними частками півкуль мозку*, а також *потовщенням мозолистого тіла* й знаходиться між *проміжним мозком та перешийком ромбовидного мозку*. Його *передня межа* з вентральної поверхні (передньої) проходить по *задніх краях соскоподібних тіл*, а *задня* – по *передньому краї моста*. З *дорзальної поверхні (задньої)* передня межа середнього мозку

знаходиться на рівні задньої мозкової злуки, а задня (нижня) – на рівні виходу корінців блокового нерва (IV пара).

Середній мозок складається з **даху** (*tectum mesencephali*) і **ніжок мозку** (*pedunculi cerebri*). Порожниною середнього мозку є **водопровід мозку** (*aqueductus cerebri Sylvii*), який з'єднує третій шлуночок із четвертим; він являє собою вузький канал довжиною приблизно 1,5 см. На поперечному перерізі площу середнього мозку умовно поділяють на **дах** (*tectum*), **покришку ніжки мозку** (*tegmentum*) та **основу ніжки мозку** (*basis pedunculi*) (рис. 27). **Дох** представлений *пластинкою*, на якій розміщені *чотири горбики*, що мають півсферичну форму. Горбики розмежовані двома борознами: *поздовжньою ширшою*, у передніх відділах якої залягає *еніфіз*, і *поперечною*, дещо вужчою, яка відділяє *два верхні горбики* від *двох нижніх*. Від латерального боку кожного горбика вгору й латерально відходять *білі валики* – **ручки горбиків** (*brachia colliculi superiores et inferiores*). *Ручки верхніх горбиків* проходять по задній поверхні *зорового горба* й закінчуються в *латеральних колінчастих тілах проміжного мозку*. *Ручки нижніх горбиків* прямують до *медіальних колінчастих тіл*. Зверху горбики вкриті *білою речовиною*, а всередині знаходиться *сіра речовина*, що утворює *ядра*. *Ядра верхніх горбиків чотиригорбикового тіла* є підкірковими рефлекторними сторожовими *центрами зору*. Через *верхні горбики* проходить *шлях безумовного рефлексу на несподіване зорове подразнення*; *два нижні горбики* містять *ядра підкіркових сторожових центрів слуху*. Через клітини ядер нижніх горбиків проходить *шлях безумовного рефлексу* – *відповіді на несподіване слухове подразнення*. Аксони клітин верхніх і частково нижніх горбиків з'єднують *ядра чотиригорбикового тіла з ядрами передніх рогів спинного мозку*, утворюючи **дахо-спинномозковий шлях** (*tractus tectospinalis*), і з **бульбарними ядрами довгастого мозку** (*tractus tectobulbaris*). Після виходу з горбиків волокна згаданих шляхів дугоподібно обходять центральну сіру речовину середнього мозку, під якою переходять на протилежні боки, утворюючи **перехрестя Мейнерта** (*decussatio tractum testis*).

Ніжки мозку (*pedunculi cerebri*) – це два товсті поздовжньо посмуговані білі тяжі, які виходять із мозку і, розходячись під кутом приблизно 80°, прямують у *речовину півкуль мозку* зі свого боку. Їх добре видно на основі мозку. На внутрішніх поверхнях кожної ніжки знаходяться *медіальні борозни* ніжок мозку. Заглиблення між правою і лівою ніжками називається **міжніжковою ямкою** (*fossa interpeduncularis*). Дно ямки служить місцем проникнення кровоносних судин для кровопостачання глибоких структур середнього мозку й має багато отворів, завдяки чому воно отримало назву **пронизаної речовини** (*substantia perforata posterior*).

Основа ніжок мозку – це біла речовина, волокна якої формують *низхідні рухові провідні шляхи*, що з'єднують кору мозку з різними відділами центральної нервової системи. Ці шляхи розміщені в такому порядку: найбільш *медіально* проходять волокна **лобово-мостового шляху**, створюючи латеральну стінку міжніжкової заглибини; *латеральніше* йде **кірково-ядерний шлях**, за ним знаходиться **кірково-спинномозковий шлях**, за яким *латеральніше* розміщений **потилично-скронево-тім'яно-мостовий шлях**.

Між основою ніжки мосту й покришкою знаходиться **чорна речовина** (*substantia nigra*); її поділяють на **дорзомедіальну компактну частину** (*pars compacta*), яка утворена клітинами, багатими на пігмент *меланін*, і **вентральну сітчасту частину** (*pars reticularis*); до складу сітки входять *мієлінові волокна*. У сотах сітки знаходяться великі клітини без пігменту. Клітини чорної речовини значних розмірів, подовгуваті, мультиполярні, багаті на *дендрити*. **Ядра чорної речовини** з'єднані: 1) з *корою головного мозку*, головним чином з *центральними закрутками* та

із задніми відділами лобових часток; 2) зі смугастим тілом; 3) з таламусом; 4) з червоними ядрами. **Чорна речовина** за формацією відноситься до екстрапірамідної системи й регулює симпатичний тонус.

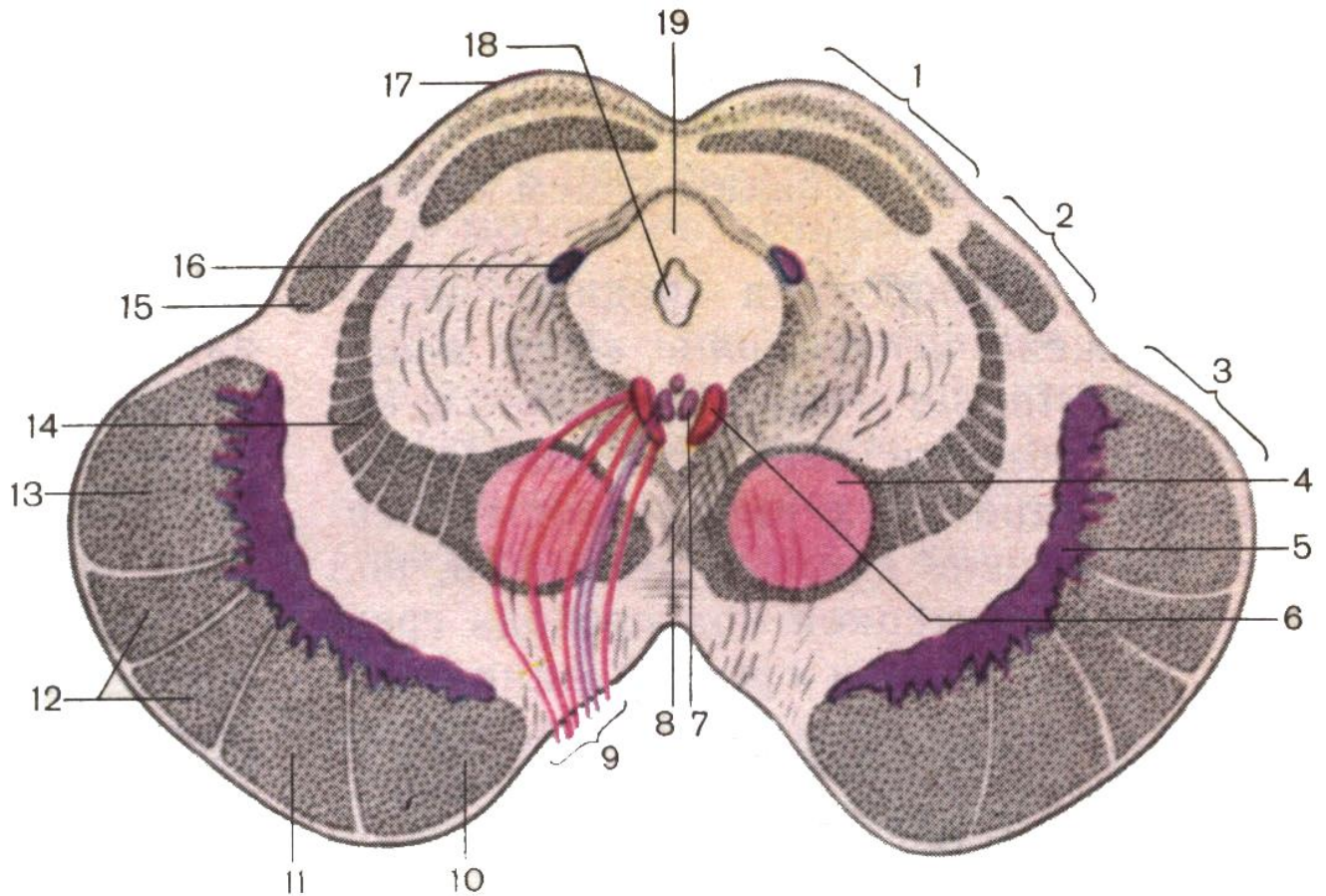


Рис. 27. Поперечний розріз середнього мозку на рівні верхніх горбиків чотиригорбикового тіла (схема)

- | | |
|--------------------------------------|---|
| 1 – дах середнього мозку | 12 – корково-спинномозковий (пірамідний) шлях |
| 2 – покривка ніжок мозку | 13 – потилично-скронево-тім'яно-мостовий шлях |
| 3 – основа ніжок мозку | 14 – медіальна петля |
| 4 – червоне ядро | 15 – ручка нижнього горбика чотиригорбикового тіла |
| 5 – чорна речовина | 16 – ядро середньо мозкового тракту трійчастого нерва |
| 6 – ядро очорухового нерва | 17 – верхній горбик чотиригорбикового тіла |
| 7 – додаткове ядро очорухового нерва | 18 – водопровід мозку |
| 8 – перехрестя покривки | 19 – центральна сіра речовина |
| 9 – очоруховий нерв | |
| 10 – лобово-мостовий шлях | |
| 11 – корково-бульбарний шлях | |

Покришка ніжок мозку містить білу і сіру речовини. Волокна, що входять до складу білої речовини покришки, формують **провідні шляхи**, головними з яких є:

а) **латеральна петля** (*lemniscus lateralis*) – починається від **вестибулярних ядер довгастого мозку**, підіймається вгору, проходить у **покришці ніжок середнього мозку** й закінчується в **нижньому горбі чотиригорбикового тіла** та в **медіальному колінчастому тілі проміжного мозку**. Ця петля відноситься до системи **слухового аналізатора**;

б) **медіальна петля** (*lemniscus medialis*) створена волокнами всіх **чутливих провідних шляхів**, крім **зорового і нюхового**;

в) **медіальний поздовжній пучок** (*fasciculus longitudinalis medialis*) має **низхідні і висхідні волокна**. **Низхідні волокна** цього пучка починаються від **ядра Даркшевича**, що лежить тут, у **покришці**, опускається вниз і закінчується на клітинах **передніх рогів спинного мозку**. До складу **медіального поздовжнього пучка** входить велика кількість **волокон**, які починаються від **вестибулярних ядер довгастого мозку**, йдуть у **висхідному й низхідному напрямках**. Ці волокна з'єднують **ядра відвідного, блокового, окорухового та додаткового нервів**. **Медіальний поздовжній пучок** – це **асоціаційний шлях**, що зв'язує різні **ядра очних м'язів** між собою, чим зумовлює **співдружний рух очей** при відхиленні їх у той чи інший бік;

г) **червоноядерно-спинномозковий шлях** починається від **клітин червоного ядра** і йде до **рухових ядер передніх рогів спинного мозку**. Після виходу з червоних ядер волокна цього шляху переходять на протилежні боки, утворюючи **перехрестя Фореля**;

д) **верхні мозочкові ніжки** утворені волокнами, що починаються від **ядер мозочка**, заходять у **покришку ніжок середнього мозку**, де утворюють **перехрестя Вернекінга** (*decussatio pedunculorum cerebellarium superior*). Детальніше ніжки мозку розглянемо в розділі провідних шляхів.

Сіра речовина в **покришці ніжок середнього мозку** формує ряд утворень. Найбільш значним є **червоне ядро** (*nucleus ruber*), що має видовжену форму й протягується від **підгорбової ділянки проміжного мозку** вздовж усього **середнього мозку** до **рівня нижніх горбиків чотиригорбикового тіла**. Від нього починається **червоноядерно-спинномозковий шлях**.

У **покришці середнього мозку** із **нижчележачих відділів мозку** продовжується **ретикулярна формація**, **ядра** якої залягають **латеральніше** від **медіального поздовжнього пучка**.

Латеральніше від **центральної сірої речовини середнього мозку** розташовані **ядро і середньомозковий тракт трійчастого нерва**.

Навколо **водопроводу середнього мозку** розміщена **центральна сіра речовина** (*substantia grisea centralis*), в якій знаходяться **ядра двох черепно-мозкових нервів**. Під **нижньою стінкою водопроводу середнього мозку** біля **середньої лінії** на **рівні верхніх горбиків чотиригорбикового тіла** знаходиться **парне ядро окорухового нерва** (*nucleus nervi oculomotorii*) (III пара). Це ядро складається з окремих **маленьких ядер**, які іннервують окремі **м'язи очного яблука**. Дещо **вентральніше** від **вищезгаданого** розміщене **додаткове непарне ядро Перлія** (*n. oculomotorius accessorius*), що відноситься до **парасимпатичної нервової системи** та іннервує **м'яз, що звужує зіницю** (*m. sphincter pupillae*), і **м'яз, що розширює зіницю** (*m. dilatator pupillae*). На **рівні нижніх горбиків чотиригорбикового тіла** в **центральної сірій речовині** знаходиться **ядро блокового нерва** (*nucleus nervi trochlearis*) (IV пара). Волокна від **клітин цього ядра** у вигляді **блокового нерва** виходять із **мозку ззаду нижніх горбиків чотиригорбикового тіла**.

Краніальний (головний) відділ нервової трубки в кінці третього тижня внутрішньоутробного розвитку плода мішкоподібно розширюється. На початку четвертого тижня в результаті нерівномірного росту, появи звужень і розширеної частини утворюються **три первинні мозкові міхури: передній первинний мозковий міхур** – *prosencephalon*, **середній первинний мозковий міхур** – *mesencephalon* і **третій**, розміщений каудально, **задній мозковий міхур** – *rhombencephalon*. Протягом четвертого тижня розвитку передній і задній мозкові міхури діляться кожний на два, відділяючись один від одного звуженнями. Середній первинний мозковий міхур не ділиться. **Задній мозковий міхур** (*rhombencephalon*) поділяється на дві частини: **краніально і вентрально** розміщений четвертий вторинний мозковий міхур – **задній мозок** (*metencephalon*) і **лежачий каудально і дорзально** п'ятий вторинний мозковий міхур – *myelencephalon*, що являє собою майбутній **довгастий мозок**. **Порожнини четвертого і п'ятого мозкових міхурів** утворюють разом **четвертий шлуночок**. Із цих мозкових міхурів у процесі подальшого розвитку утворюються такі основні мозкові частини: **дорзальна частина заднього мозку** перетворюється в **мозочок**, а **вентральна** – у **Вароліїв міст**. Із **порожнини заднього мозку** виникає **передній відділ четвертого шлуночка**. **П'ятий мозковий міхур** дає початок **довгастому мозку**, а з його порожнини виникає **нижня частина четвертого шлуночка**.

Перешийок ромбоподібного мозку (*isthmus rhombencephali*) – це утворення, що розвинулося на з'єднанні середнього і заднього мозку. До складу перешийка входять: 1) **верхні ніжки мозочка**, 2) **верхній мозковий парус**, 3) **трикутник петлі**.

Верхні ніжки мозочка (*pedunculi cerebellaris superiores*) – пучки волокон, що відходять від клітин ядер мозочка, проходять вгору і вперед у середній мозок у вигляді двох білих тяжів і закінчуються в нижніх горбиках чотиригорбикового тіла.

Верхній мозковий парус (*velum medullare superior*) – пластинка, що складається з епендимних клітин і натягнена між верхніми ніжками мозочка; вгорі парус починається від нижнього кінця поздовжньої борозни чотиригорбикового тіла і по боках від вуздечки, біля якої з тканини мозку виходить **блоковий нерв** (рис. 28). Ззаду верхній мозковий парус з'єднується з **білою речовиною черв'яка мозочка**.

Трикутник петлі (*trigonum lemnisci*) – невелике утворення, розміщене на боковій поверхні перешийка, де волокна латеральної петлі (слухової) проходять близько до поверхні, утворюючи **площадку трикутної форми**. Трикутник обмежений спереду **ручкою нижнього горбика чотиригорбикового тіла**, зверху і ззаду – **верхньою мозочковою ніжкою**, збоку – **латеральною борозенкою ніжки мозку**.

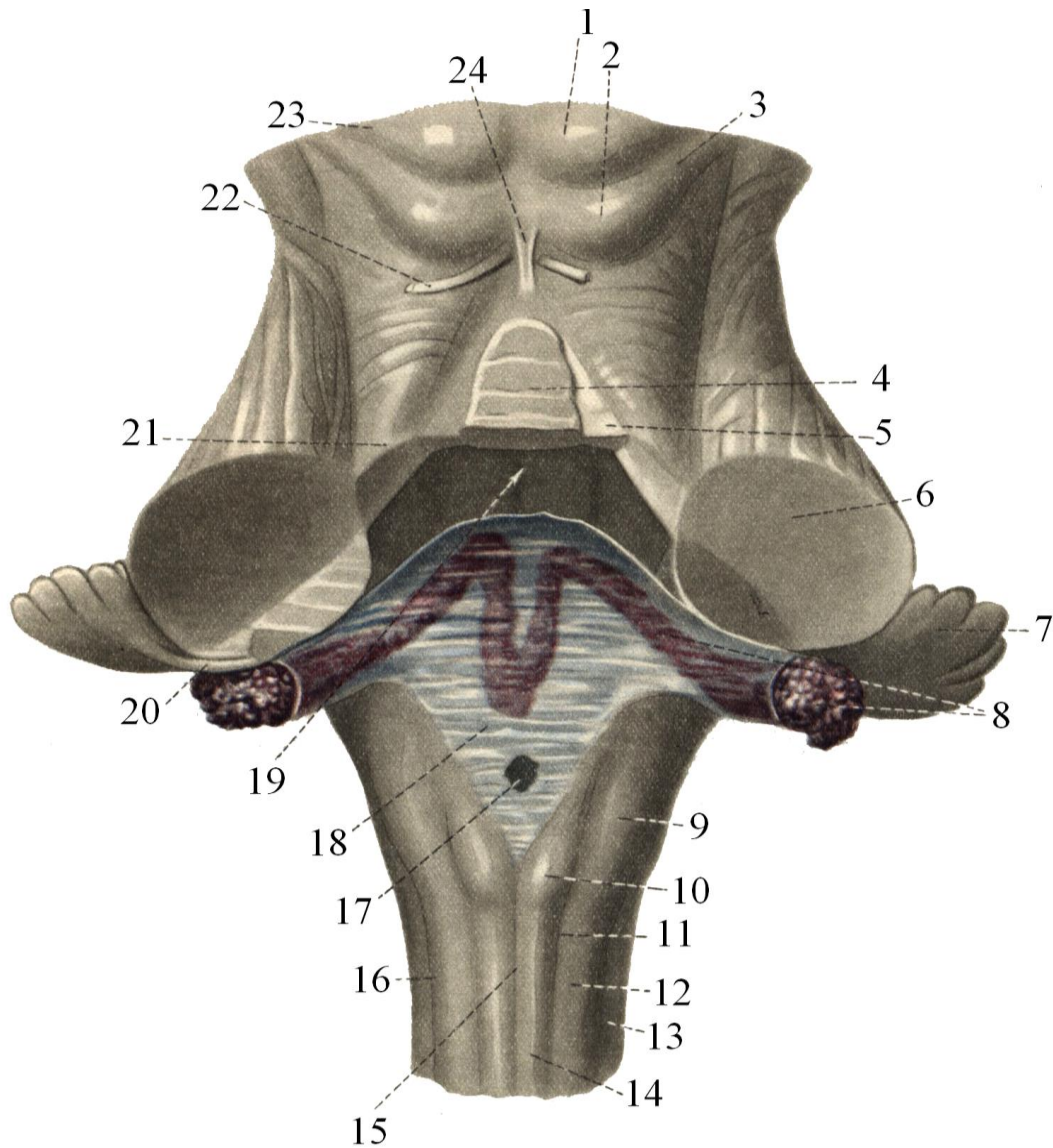


Рис. 28. Четвертий шлуночок і його покриття

- | | |
|--|--|
| 1 – верхні горбики чотиригорбикового тіла | 13 – латеральний пучок |
| 2 – нижні горбики чотиригорбикового тіла | 14 – нижній пучок |
| 3 – ручка нижнього горба | 15 – задня серединна борозна |
| 4 – язичок мозочка | 16 – задня латеральна борозна |
| 5 – верхній мозковий парус | 17 – серединний отвір четвертого шлуночка |
| 6 – середня ніжка мозочка | 18 – судинна пластинка четвертого шлуночка |
| 7 – клаптик мозочка | 19 – четвертий шлуночок |
| 8 – судинне сплетення четвертого шлуночка | 20 – ніжка жмутика |
| 9 – клиноподібний бугорок | 21 – верхня ніжка мозочка |
| 10 – горбок нижнього ядра | 22 – блоковий нерв |
| 11 – задня проміжна борозна | 23 – ручка верхнього горбика чотиригорбикового тіла |
| 12 – клиноподібний пучок | 24 – вуздечка верхнього мозкового паруса |

2. Міст та довгастий мозок

Міст (*pons Varolii*) розміщений на основі великого мозку між середнім і довгастим мозком, має вигляд масивного валика довжиною 25–27 мм. Латерально міст продовжується в *середні ніжки мозочка*. Межею між мостом і середніми ніжками вважається *лінія*, проведена через місця виходу *корінців трійчастого (V пара) і лицевого (VII пара) нервів*. Латерально від цієї лінії знаходяться *середні ніжки мозочка*, які занурюються в його півкулі.

Міст поділяється на **передню** (*вентральну*) частину, більш масивну, або **основу** (*basis*) і **задню** (*дорзальну*), дещо тоншу, **покришку** (*tegmentum*). Основу й покришку розділяє **трапецієподібне тіло** (*corpus trapezoideum*) – пучок поперечно розміщених волокон, що відносяться до *провідного шляху аналізатора слуху*. Між волокнами трапецієподібного тіла розміщені **переднє і заднє ядра трапецієподібного тіла** (*nucleus ventralis et dorsalis corporis trapezoidei*). Основа моста має поперечну посмугованість, яку створюють волокна, що проходять поперечно в напрямі мозочка. Ці волокна є провідними шляхами, що з'єднують клітини кори великого мозку з **ядрами моста** (*nuclei pontisi*). Від клітин ядер моста відходять волокна, що групуються в тяжі, утворюючи **середні ніжки мозочка** (*pedunculi cerebellares medii*), і прямують до *ядер і кори мозочка*. Разом із ними проходять волокна у зворотному напрямку, що з'єднують кору мозочка з корою великого мозку. По середній лінії основи моста знаходиться полого широка **поздовжня борозна** (*sulcus basilaris*), в якій залягає однойменна артерія. З боків борозну обмежують підвищення, створені волокнами *кірково-бульбарного і кірково-спинномозкового (пірамідного) шляхів*, що проходять дорзальніше над поперечними волокнами.

Дорзальна частина моста бере участь у створенні *ромбоподібної ямки*. У цій частині моста розміщені ядра V, VI, VII, VIII пар черепно-мозкових нервів, ядро трапецієподібного тіла (його ще називають ядром верхньої оливи за зубчасту подібність з ядром нижньої оливи довгастого мозку). *Соматичні (рухові) ядра моста* одержують імпульси з кори мозку по *кірково-ядерному шляху*. *Рухове ядро трійчастого нерва (V пара)* іннервує *жувальні м'язи*. *Ядро відвідного нерва (VI пара)* здійснює іннервацію *латерального прямого м'яза ока*, *ядро лицевого нерва* – *мімічні м'язи лиця*.

До **чутливих ядер**, що знаходяться в покришці моста, відносяться: **мостове (дотикове) ядро трійчастого нерва**, **спинномозкове (больове і температурне) ядро трійчастого нерва**, **ядро одинокого шляху**, **передні і задні слухові ядра**, **переднє, заднє, медіальне і латеральне вестибулярні ядра**. У покришці моста з довгастого мозку продовжується **ретиккулярна формація**, яка має **чутливі ядра**: *ретиккулярне ядро покришки (Бехтерева)*, *гігантоклітинне ядро*, *каудальне та оральне ретиккулярні ядра*. **Трапецієподібне тіло**, що розміщене між передньою і задньою частинами моста, утворене *власними ядрами й волокнами клітин переднього і заднього слухових ядер*. Відростки клітин цих ядер об'єднуються, утворюють *латеральну петлю*, яка бере участь у формуванні *слухового провідного шляху*. Над трапецієподібним тілом лежать волокна *медіальної петлі*, яку формують *мосто-таламічні чутливі провідні шляхи*.

Довгастий мозок (*medulla oblongata, myelencephalon*) є продовженням *спинного мозку* й має деякі подібні деталі будови. Довжина довгастого мозку 25 мм (рис. 29). *Зверху довгастий мозок межує з мостом; спереду ця межа проходить по поперечній борозні*, а *ззаду межею служать мозкові слухові смужки*, що проходять упоперек dna ромбоподібної ямки.

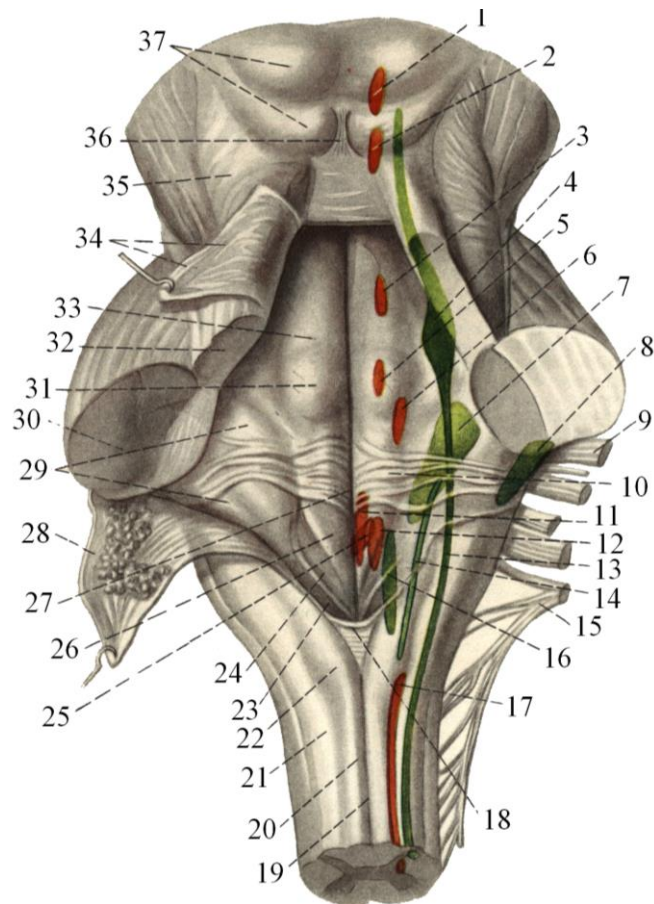


Рис. 29. Довгастий мозок, ромбоподібна ямка, ядра черепно-мозкових нервів у ділянці середнього і ромбоподібного мозку

- | | |
|---|---|
| 1 – ядро око рухового нерва | 19 – задня серединна борозна |
| 2 – ядро блокового нерва | 20 – ніжний канатик |
| 3 – рухове ядро трійчастого нерва | 21 – клиноподібний канатик |
| 4 – чутливе ядро трійчастого нерва | 22 – горбок ніжного ядра |
| 5 – ядро відвідного нерва | 23 – пищуче перо |
| 6 – ядро лицевого нерва | 24 – трикутник блукаючого нерва |
| 7 – присінкове ядро | 25 – заднє ядро блукаючого нерва |
| 8 – ядро завитки | 26 – трикутник під'язичного нерва |
| 9 – лицевий нерв | 27 – серединна борозна ромбоподібної ямки |
| 10 – мозкові смужки четвертого шлуночка | 28 – нижній мозковий парус (відвернений) |
| 11 – ядро під'язичного нерва | 29 – присінкове поле |
| 12 – двійне ядро | 30 – середні ніжки мозочка |
| 13 – спинномозковий тракт трійчастого нерва | 31 – лицевий горбок |
| 14 – одинокий пучок | 32 – верхні ніжки мозочка |
| 15 – додатковий нерв | 33 – медіальне підвищення |
| 16 – дорзальне ядро блукаючого нерва | 34 – верхній мозковий парус (відвернений) |
| 17 – ядро додаткового нерва | 35 – трикутник петлі |
| 18 – засувка | 36 – вуздечка верхнього мозкового паруса |
| | 37 – покривка середнього мозку |

Нижньою межею між довгастим і спинним мозком є місце виходу з речовини мозку *корінця першого шийного нерва* або рівень *великого потиличного отвору*. У верхньому відділі довгастий мозок ширший від нижнього й має вигляд *цибулини*, тому його ще називають **цибулиною** (*bulbus cerebri*), завдяки чому і ядра називаються **бульбарними**.

По серединній лінії передньої поверхні довгастого мозку проходить **передня поздовжня щілина** (*fissure mediana anterior*), з боків від якої знаходиться підвищення – **піраміди** (*pyramides*). У нижніх відділах пучки волокон, що утворюють піраміди, переходять на взаємно протилежні боки й частково (5/6) перехрещуються, утворюючи **перехрестя пірамід** (*decussatio pyramidum*). *Перехрещені волокна* проходять у боковому канатику спинного мозку й закінчуються на *клітинах передніх рогів*. *Неперехрещені волокна пірамід* (1/6) проходять у передньому канатику, перехрещуються по сегментно в спинному мозку й теж закінчуються на *клітинах передніх рогів*. Збоку від пірамід проходить **передня латеральна борозна** (*sulcus anterior lateralis*), яка відмежовує від пірамід *продовгувате овальне підвищення* – **оливи** (*oliva*). З глибини передньої латеральної борозни виходить *стовбурець під'язикового нерва* (XII пара).

На задній, дорзальній, поверхні, довгастого мозку на серединній лінії знаходиться **задня серединна борозна** (*sulcus medianus posterior*). Латеральніше від цієї борозни проходять дві борозни – **задня проміжна борозна**, від якої назовні лежить **задня латеральна борозна** (*sulcus lateralis posterior*). Латеральніше від неї проходять дві борозни – **задня проміжна борозна**, від якої назовні лежить **задня латеральна борозна** (*sulcus lateralis posterior*). Задня серединна і задня латеральна борозни обмежують **задній канатик** (*funiculus posterior*), який є продовженням такого самого зі спинного мозку. Задня проміжна борозна поділяє задній канатик на два пучки. Пучок, що лежить між серединною і проміжною борознами, називається **нижнім** (*fasciculus gracilis*), зверху він закінчується **горбиком** (*tuberculum gracilis*). Другий пучок між проміжною й задньою латеральною борознами – **клиноподібний** (*fasciculus cuneatus*), закінчується зверху клиноподібним горбиком. У глибині горбиків розміщено однойменні ядра. З глибини задньої латеральної борозни виходять **корінці язико-глоткового** (IX пара), **блукаючого** (X пара) і **додаткового** (XI пара) **черепних нервів**. Біля верхнього кінця задньої латеральної борозни знаходиться потовщення, яке є продовженням заднього канатика – **нижня мозочкова ніжка** (*pedunculus cerebellaris inferior*).

3. Ромбовидна ямка

Ромбоподібна ямка (*fossa rhomboidea*) – це заглиблення на задніх (дорзальних) поверхнях моста й довгастого мозку, що має форму ромба. Ця ямка має *чотири кути*: *верхній*, *нижній* і *два бокові*. Верхня половина ромбоподібної ямки з боків обмежена верхніми ніжками мозочка, а нижня половина – нижніми його ніжками. По серединній лінії від верхнього до нижнього кута ямки проходить **серединна борозна** (*sulcus medianus*), яка у своїх кінцевих відділах вгорі і внизу дещо заглиблюється. У верхньому куті ця борозна закінчується отвором, що веде у водопровід мозку. Внизу вона проходить в отвір, що з'єднує четвертий шлуночок мозку із центральним каналом спинного мозку. По боках серединної борозни простягаються **медіальні підвищення** (*eminentia medialis*), які з латеральних боків обмежені **обмежуючою борозною** (*sulcus limitans*). На верхній частині підвищення, що відповідає мосту, знаходиться **лицевий горбик** (*colliculus facialis*), у глибині якого залягає **ядро відвідного нерва** (VI пара), яке

обходить *петля лицевого нерва*. У верхньому відділі ромбоподібної ямки, дещо латеральніше від серединного підвищення, розміщена маленька ділянка, що забарвлена в голубий колір і називається голубим місцем (*locus coeruleus*). Донизу медіальне підвищення, звужуючись, закінчується біля нижнього кута трикутником, у товщі якого знаходиться **ядро під'язикового нерва** (*trigonum nervi hyoglossi*). Два трикутники справа і зліва створюють фігуру, що має форму **пишучого пера** (*calamus scriptorius*). Латеральніше від трикутника під'язикового нерва розміщений дещо менший **трикутник блукаючого нерва** (*trigonum nervi vagi*), в якому знаходиться **вегетативне ядро блукаючого нерва** (*nucleus dorsalis nervi vagi*).

У ділянці латеральних кутів розміщені **вестибулярні поля** (*area vestibularis*). Тут знаходяться ядра восьмої пари черепних нервів. Від цих ядер відходять волокна, що йдуть поперечно до ромбоподібної ямки й називаються **поперечними мозковими смужками** (*stria medullaris*). Вони ділять ромбоподібну ямку на верхню і нижню половини.

У мості і в довгастому мозку сіра речовина розміщена скупченнями у вигляді ядер, які розмежовані білою речовиною. Для того, щоб розуміти, як розміщені ядра в ромбоподібній ямці, необхідно знати, що в процесі розвитку задня стінка нервової трубки в ділянці довгастого мозку й моста розімкнулась і її краї розвернулись у латеральні боки, задні відділи перемістились у бокові частини ромбоподібної ямки. У результаті цього процесу *чутливі ядра* ромбоподібного мозку, які в спинному мозку знаходяться в задніх рогах, у ромбоподібній ямці зайняли латеральне положення. *Рухові ядра*, що знаходяться в передніх рогах спинного мозку, у ромбоподібній ямці розміщені в серединних відділах. *Вегетативні ядра* автономної нервової системи, що розміщені в спинному мозку в бокових рогах, у ромбоподібній ямці зайняли проміжне положення між чутливими й руховими.

Загалом у ромбоподібній ямці розмістились ядра **семи черепно-мозкових нервів** – від V по XII пари. Деякі нерви починаються корінцями від клітин одного ядра, інші – від двох, а ще інші – від трьох ядер. **Трійчастий нерв** (V пара) починається корінцями від чотирьох ядер. Його **рухове ядро** (*nucleus motorius nervi trigemini*) знаходиться біля верхнього кута ромбоподібної ямки в ділянці верхньої заглибини. **Чутливе ядро трійчастого нерва** складається з двох частин: 1 – **мостове ядро** (*nucleus pontis nervi trigemini*) (**дотикове**) лежить латеральніше від рухового в ділянці голубого місця; 2 – **нижнє ядро спинномозкового шляху** (*nucleus spinalis nervi trigemini*) (**больове і температурне**) довге, є продовженням першого, проходить через увесь довгастий мозок, заходить у п'ять верхніх сегментів спинного мозку. Середньомозкове (пропріоцептивне) описане під час розгляду середнього мозку.

Ядро лицевого нерва (VII пара) (**рухове**) розміщене латеральніше й глибше від ядра відвідного нерва в ретикулярній формації. Волокна від його клітин підіймаються вгору і назад, огинають ядро вже згаданого відвідного нерва, утворюючи **коліно лицевого нерва** (*genu nervi facialis*), прямують вентрально. **Чутливе ядро лицевого нерва, ядро одинокого шляху** (*nucleus tractus solitarii*) (**смакове**), продовжується від рівня мозкових смужок четвертого шлуночка до рівня першого шийного сегмента. Це ядро є спільним для *лицевого, язикоглоткового і блукаючого нервів*. **Верхнє, слиновидільне ядро** (*nucleus salivatorius superior*), **вегетативне (парасимпатичне)**, лежить дещо поверхневіше від рухового ядра лицевого нерва.

Ядра присінково-завиткового нерва (VIII пара) поділяються на дві групи. Одна група – *два завиткові (слухові)* – **переднє ядро завитки** (*nucleus cochlearis ventralis (anterior)*) і **заднє ядро завитки** (*nucleus cochlearis dorsalis (posterior)*). Друга група – *чотири присінкові ядра*: **верхнє, нижнє, медіальне і латеральне** (*nucleus*

vestibularis superior, inferior, medialis, lateralis) виконують функцію рівноваги. Усі ядра першої і другої групи знаходяться в глибині бокових кутів ромбоподібної ямки в ділянці пристінкового поля.

Язико-глотковий нерв (*nervus glossopharyngeus*) (*IX пара*) має **три ядра**: 1) **двоє ядро** (*nucleus ambiguus*) – *рухове*, загальне для IX і X пар нервів, проектується в нижній заглибині ромбоподібної ямки; 2) **ядро одинокого шляху** (*nucleus tractus solitarius*) – *чутливе*, загальне для VII, IX і X пар нервів; 3) **нижнє слиновидільне ядро** (*nucleus salivatorius inferior*) – *вегетативне, парасимпатичне*, міститься латеральніше від двоякого, біля ядра нижньої оливи.

Блукаючий нерв (*nervus vagus*) (*X пара*) має **три ядра**: 1) **двоє ядро** – *рухове*, загальне для IX і X пар нервів; 2) **ядро одинокого шляху** – *чутливе*, загальне для VII, IX і X пар нервів; 3) **заднє ядро блукаючого нерва** (*nucleus dorsalis nervi vagi*) – *парасимпатичне*, лежить поверхнево в ділянці трикутника блукаючого нерва.

Додатковий нерв (*nervus accessorius*) (*XI пара*) має *рухове ядро*, яке починається в ромбоподібній ямці дещо нижче двоякого ядра й продовжується в шийний відділ спинного мозку до рівня його шостого сегмента.

Під'язиковий нерв (*nervus hypoglossus*) (*XII пара*) має *одне рухове ядро*, що лежить у нижньому куті ромбоподібної ямки в ділянці трикутника під'язикового нерва.

4. Сітчаста формація

Ретикулярна формація, ретикулярна субстанція, сіткоподібне утворення (*formatio reticularis*) являє собою сукупність структур, розміщених у спинному мозку і в стовбурі головного мозку. Для неї характерна наявність великої кількості нервових волокон, що проходять у різних напрямках, а під мікроскопом має вигляд сітки, що й спонукало Дейтерса назвати її сіткоподібним утворенням. У *довгастому мозку, мості і середньому мозку* розрізняють **зовнішній відділ** ретикулярної субстанції, що складається переважно із *сірої речовини*, **внутрішній відділ**, що утворений переважно *білою речовиною*, і **латеральний відділ**. У *медіальному, або внутрішньому відділі*, наявна велика кількість *нейронів великого і навіть гігантського розміру*, у той час як у **латеральному відділі** знаходяться нервові клітини *малого і середнього розмірів*. Усі відділи сітчастого утворення довгастого мозку, моста і середнього мозку поділяються на різні ядра, які згруповані в окремі групи по *зовнішньому, внутрішньому і середньому відділах*. Наразі нараховується близько сорока ядер ретикулярної субстанції. Від клітин цих ядер відходять **нервові волокна**, серед яких розрізняють: а) **роздільні**, що спрямовані *вентрально*; б) **концентричні**, що перехрещуються по *середній лінії*; в) **поздовжні**, які згруповані в *пучки*, що йдуть у висхідному й низхідному напрямках і створюють висхідні й низхідні зв'язки ретикулярної формації. Розрізняють такі зв'язки, що складають провідні шляхи: 1) **низхідні шляхи**, або **ретикуло-спінальні зв'язки**; 2) волокна, спрямовані у верхні відділи головного мозку, або **висхідні ретикулярні зв'язки**; 3) **ретикуло-церебеллярні зв'язки**; 4) **волокна**, що закінчуються в інших структурах стовбура мозку. Знаходячись у стовбурі головного мозку, ретикулярна субстанція здійснює генералізований тонізуючий вплив на передні відділи головного мозку. Ця група анатомічних утворень одержала назву **висхідної активуючої системи ретикулярної формації**. Їй відводиться важлива роль у підтриманні стану бадьорості й неспанья, а також у механізмах формування цілісних, особливо умовно-рефлекторних реакцій організму. Поряд із висхідною активуючою системою виділяють також **низхідні**

ретикулоспінальні системи, що проявляють контролюючий вплив на рефлекторну діяльність спинного мозку. Активність обох систем підтримується безперервним потоком аферентних імпульсів, що приходять у ретикулярну формацію по колатеральних волокнах від сенсорних провідних шляхів. Важливу роль у підтриманні активності ретикулярної субстанції відіграють **гуморальні подразники**, по відношенню до яких сітчасте утворення проявляє високу активність, що забезпечує її участь у регуляції ряду вегетативних функцій.

5. Мозочок

Мозочок (*cerebellum*) розміщений у задній черепній ямі, прикритий зверху потиличними частками великого мозку, які відмежовані від нього **поперечною щілиною мозку** (*fissura transversa cerebri*), в яку заходить відросток твердої мозкової оболонки й утворює **намет мозочка** (*tentorium cerebelli*). У мозочку розрізняють **дві півкулі** (*hemisphaeria cerebelli*), з'єднані непарною серединною часткою – **черв'яком** (*vermis*). **Мозочок** має **верхню і нижню поверхні**, які розмежовані **глибокою горизонтальною щілиною** (*fissura transversa cerebelli*). На верхній і нижній поверхнях півкуль і черв'яку знаходиться велика кількість **щілин** (*fissurae cerebelli*), між якими розміщені довгі тонкі **закрутки** у вигляді листків (*folia cerebelli*). Борозни мозочка проходять по його півкулях та по черв'яку не перериваючись, тому кожній частці черв'яка відповідають **закрутки правої і лівої півкуль мозочка**. Деякі групи закруток відділені більш глибокими борознами, утворюючи **частки мозочка** (*lobuli cerebelli*). Серед них слід виділити **клаптик** (*floculus*), який своєю ніжною з'єднаний із часточкою черв'яка **вузликом** (*nodulus*). На верхній поверхні мозочка **дві частки: чотирикутна і верхня півмісячна**. На нижній поверхні розрізняють **нижню півмісячну, двочеревцеву та ін.**

На сагітальному розтині мозочка видно **білу і сіру речовини**. **Біла речовина** має вигляд тоненьких листочків, що відповідають кожній закрутці, вкритій зверху сірою речовиною – **корою**. Така картина нагадує розгалуження дерева, яке називається **деревом життя** (*arbor vitae cerebelli*). Біла речовина утворює в центрі мозочка **мозочкове тіло**, в якому знаходиться **сіра речовина**, що представлена **ядрами**. По боках від середньої лінії, де в мозочок вдається **намет** (*fastgium*), розміщене **ядро намету** (*nucleus fastigii*). Латеральніше від ядра намету знаходиться декілька круглих скопичень сірої речовини – **кулеподібне ядро** (*nucleus globosus*), а ще латеральніше лежить **коркоподібне ядро** (*nucleus emboliformis*). У центрі кожної півкулі мозочка розташоване **зубчасте ядро** (*nucleus dentatus*), що має вигляд гофровано зігнутої пластинки сірої речовини (рис. 30). **Ядро намету** відноситься до стародавньої частини мозочка й разом із вузликом та клаптиком відповідає за **рівновагу**. **Коркоподібне і кулеподібне ядра** належать до старої кори й зв'язані з **рухами тулуба**. **Зубчасте ядро** належить до молодшої частини мозочка і відповідає за **рухи кінцівок**.

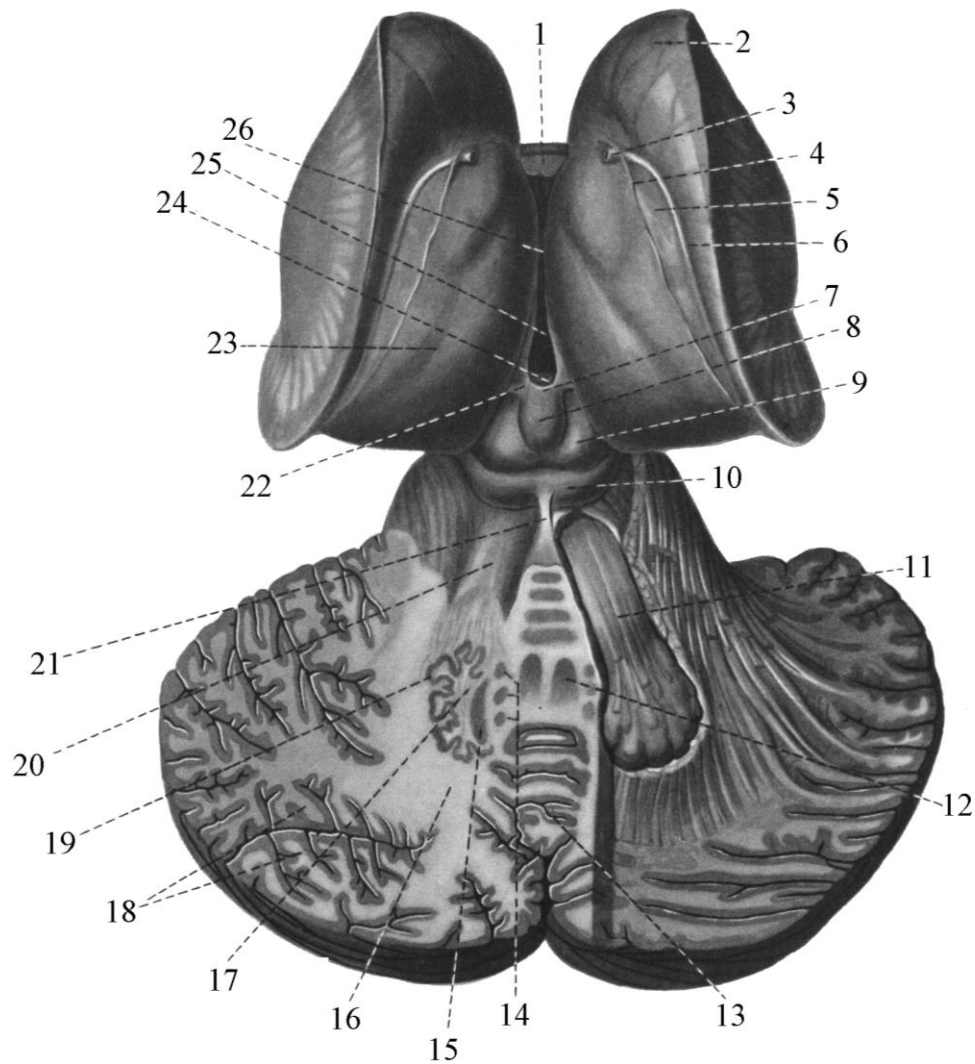


Рис. 29. Мозочок і покривка середнього мозку

- | | |
|--|--|
| 1 – стовпи склепіння | 13 – черв'як |
| 2 – смугасте тіло | 14 – кулясте ядро |
| 3 – смугастозоровогорбова вена | 15 – коркоподібне ядро |
| 4 – судинна пластинка | 16 – біле тіло мозочка |
| 5 – мозкова смужка | 17 – зубчасте ядро |
| 6 – погранична смужка | 18 – біла пластинка |
| 7 – злука повідка | 19 – капсула зубчастого ядра |
| 8 – епіфіз | 20 – верхні ніжки мозочка |
| 9 – верхній горбок чотиригорбикового тіла | 21 – вуздечка верхнього мозкового паруса |
| 10 – нижній горбок чотиригорбикового тіла | 22 – трикутник повідка |
| 11 – мозочковочервоноядерний шлях | 23 – зоровий горб |
| 12 – ядро намету | 24 – задня мозкова злука |
| | 25 – третій шлуночок |
| | 26 – міжталамічна злука |

Біла речовина мозочка складається з нервових волокон різного призначення. Одні з них з'єднують окремі закрутки чи частки, другі йдуть від кори мозочка до ядер, треті з'єднують мозочок із різними відділами нервової системи. Третій вид волокон

формує три пари ніжок мозочка. **Нижні (задні) ніжки мозочка** (*pedunculi cerebellares inferiores (posteriores)*) включають такі **провідні шляхи**:

- **задній спинно-мозочковий шлях;**
- **оливо-мозочковий шлях;**
- **вестибуло-мозочковий шлях.**

У **середніх ніжках мозочка** проходить мосто-мозочковий шлях.

Верхні ніжки мозочка створені волокнами таких **провідних шляхів**:

- **переднього спинно-мозочкового шляху,**
- мозочково-зубчасто-червоноядерно-спинномозкового шляху.**

6. Четвертий шлуночок

Четвертий шлуночок (*ventriculus quartus*) розвинувся із *порожнини четвертого і п'ятого мозкових міхурів*. Він складається з *дна і даху*. **Дном** четвертого шлуночка є *ромбоподібна ямка*. **Дах** четвертого шлуночка (*tegment ventriculi quarti*) побудований у вигляді *намету* й складається із *задньоверхньої і задньонижньої частин*. **Задньоверхня частина даху** утворена тоненькою мозковою пластинкою білої речовини – *верхнім мозковим парусом*, який натягнений між верхніми ніжками мозочка. Верхній мозковий парус починається від **вуздечки**, яка знаходиться у *нижніх відділах поздовжньої борозни чотиригорбикового тіла*, і від **нижніх горбиків пластинки**, продовжується дозад і прикріплюється до передньої поверхні *черв'яка*. **Задньонижня частина даху** утворена *нижнім мозковим парусом*, який по боках прикріплюється до *ніжок клаптика*. До нижнього мозкового паруса зсередини шлуночка прилягає *судинна пластинка четвертого шлуночка*, яка утворюється з *м'якої мозкової оболонки*, що входить у порожнину шлуночка через щілину між мозочком зверху і нижнім мозковим парусом знизу. Ця пластинка знизу вкрита *епітелієм* й утворює *судинне сплетення четвертого шлуночка*. У нижньому відділі задньонижньої частини даху посередині знаходиться **серединний отвір** (*apertura mediana ventriculi quarti, foramen Magendi*). У бокових відділах даху четвертого шлуночка в ділянці обох латеральних кутів знаходяться **латеральні отвори** (*apertura lateralis ventriculi quarti, foramen Luschka*). Усі три отвори – і отвір Мажанді, і отвори Люшка з'єднують порожнину четвертого шлуночка з підпаутинним простором головного мозку.

ЛЕКЦІЯ 5

БУДОВА НИЖНЬОЇ ПОВЕРХНІ ПІВКУЛЬ ГОЛОВНОГО МОЗКУ, ЙОГО ОБОЛОНКИ. ШЛЯХИ ЦИРКУЛЯЦІЇ СПИННОМОЗКОВОЇ РІДИНИ. СПИННИЙ МОЗОК, ЙОГО ОБОЛОНКИ. КРОВОПОСТАЧАННЯ МОЗКУ

План:

1. Нижня поверхня півкуль мозку.
2. Оболонки головного мозку.
3. Шляхи циркуляції спинномозкової рідини.
4. Спинний мозок.
5. Біла і сіра речовина.
6. Кровообіг головного і спинного мозку.

1. Нижня поверхня півкуль мозку

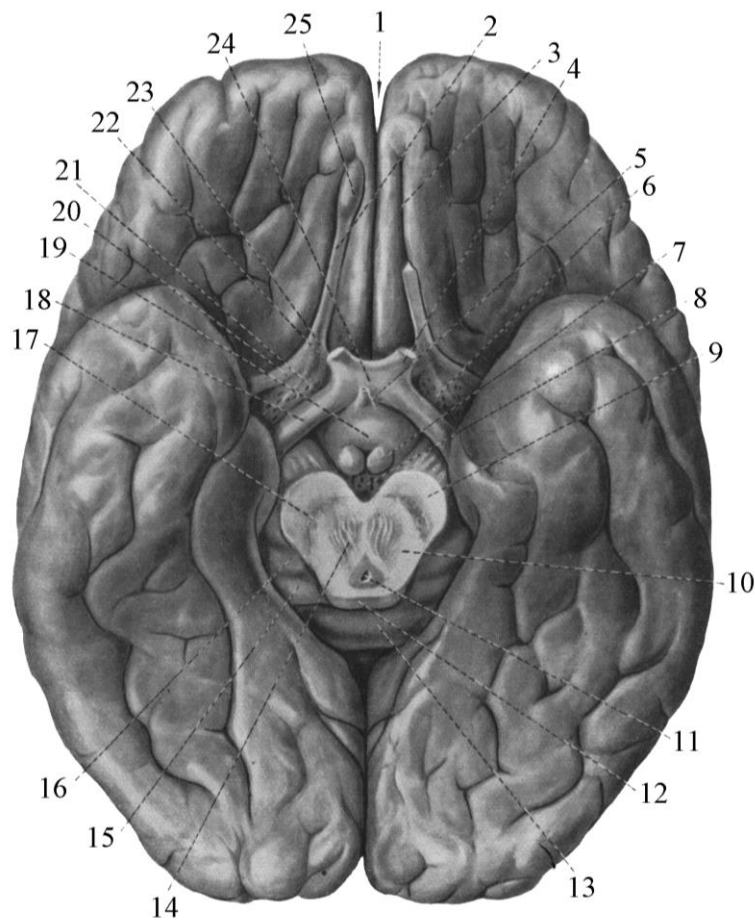
Нижня поверхня головного мозку прилягає до кісткової основи черепа і дещо повторює її нерівності. До складу основи мозку входять: *лобові, скроневі, потиличні частки* та **стовбур мозку** – *міст, довгастий мозок*, а також *мозочок*. У зв'язку із цим ми розглянемо будову нижньої поверхні півкуль мозку без наявності стовбура мозку, після чого проведемо опис задньої частини основи мозку зі стовбуром.

Спереду на нижню поверхню мозку зверху заходить **поздовжня щілина мозку**, що тут розмежує дві **лобові частки** (рис. 31). По обох боках від поздовжньої щілини мозку знаходиться **пряма закрутка** (*gyrus rectus*), яка з латерального боку відмежована **нюховою борозною** (*sulcus olfactorius*). У передній частині нюхової борозни лежить потовщення – **нюхова цибулина** (*bulbus olfactorius*), яка дозаду продовжується в **нюховий тракт** або **нюховий шлях** (*tractus olfactorius*). Останній біля перехрестя зорових нервів і дещо латеральніше розширюється, утворюючи **нюховий трикутник** (*trigonum olfactorium*). До заду нюховий трикутник прилягає до **передньої пронизаної речовини** (*substantia perforata anterior*), яка пронизана багатьма отворами, через які проходять кровоносні судини для кровопостачання глибоких відділів мозку. На межі переднього краю пронизаної речовини та заднього краю нюхового трикутника **нюховий тракт** розділяється на три тоненькі **смужки** (*stria olfactoria*). Волокна **медіальної нюхової смужки** повертають у медіальний бік і закінчуються в **прозорій перегородці**; **середня нюхова смужка** закінчується тут же в **передній пронизаній речовині**; **латеральна нюхова смужка** йде латерально, лягає на дно латеральної борозни мозку, перегинається через поріг острівця й закінчується в **закрутці** біля **морського коника** (*gyrus parahippocampalis*). Латеральніше від нюхової борозни і до нижньобокового краю лобової частки, а також від переднього її краю до Сільвієвої борозни залягає кілька непостійних за формою і розміщенням **очноямкових закруток** (*gyri orbitales*), які розмежовані мінливими **очноямковими борознами** (*sulci orbitales*).

До заду від прямої закрутки на нижній поверхні великого мозку знаходяться утворення, що належать до **проміжного мозку**; **зорові нерви** утворюють **перехрестя**, після якого утворюються **зорові тракти**; останні обмежують задній край **передньої пронизаної речовини**. Ззаду перехрестя зорових нервів розміщений **сірий горб із лійкою**, на якій підвішений **гіпофіз**. Ззаду від сірого горба знаходяться **соскоподібні тіла**, позаду від яких розташована **задня пронизана речовина**; вона з боків обмежена **ніжками мозку**, що є складовими **середнього мозку**. Ці утворення відносяться до **стовбура мозку**.

Задня ділянка нижньої поверхні мозку утворена **скроневидами** і **потиличними частками**, які без визначених меж переходять одна в одну. На **нижній поверхні**

скроневої частки більш латерально знаходиться **нижня скронева закрутка**, яка з дорзолатеральної поверхні переходить на нижню.



**Рис. 31. Нижня поверхня великого мозку
(мозковий стовбур, мозочок і гіпофіз видалені)**

- | | |
|--|----------------------------------|
| 1 – поздовжня щілина мозку | 13 – потовщення мозолистого тіла |
| 2 – нюховий тракт | 14 – червоне ядро |
| 3 – нюхова борозна | 15 – медіальне колінчасте тіло |
| 4 – зоровий нерв | 16 – латеральне колінчасте тіло |
| 5 – лійка | 17 – чорна речовина |
| 6 – передня пронизана речовина | 18 – зоровий тракт |
| 7 – соскоподібне тіло | 19 – сірий горб |
| 8 – задня пронизана речовина | 20 – нюхові смужки |
| 9 – основа ніжки мозку | 21 – проміжна нюхова смужка |
| 10 – покривка середнього мозку | 22 – медіальна нюхова смужка |
| 11 – водопровід мозку | 23 – нюховий трикутник |
| 12 – верхні горбки чотиригорбикового тіла | 24 – перехрестя зорових нервів |
| | 25 – нюхова цибулина |

Межею між поверхнями цієї закрутки служить латеральний край півкулі. По *медіальному краю* згаданої закрутки проходить *нижня скронева борозна*, яка відмежовує нижню скроневу закрутку від довгої **латеральної потилично-скроневої закрутки** (*gyrus occipitotemporalis lateralis*), що тягнеться по нижніх поверхнях потиличної і скроневої часток. По медіальному краю цієї закрутки проходить **обхідна борозна** (*sulcus collateralis*), яка відмежовує від латеральної потилично-скроневої

закрутку біля морського коника, або пригіпокампову (*gyrus parahippocampalis*). Остання без розмежування продовжується дозаду в медіальну потилично-скроневу закрутку (*gyrus occipitotemporalis medialis*), яку ще називають язиковою закруткою (*gyrus lingualis*). Пригіпокампова закрутка відмежована від стовбура головного мозку борозною морського коника (*sulcus hippocampi*). З наявністю стовбура нижня поверхня головного мозку несе на собі ряд утворень (рис. 32). До заду від ніжок мозку розміщений міст, уздовж якого проходить основна борозна. Поперечна борозна відокремлює міст від довгастого мозку.

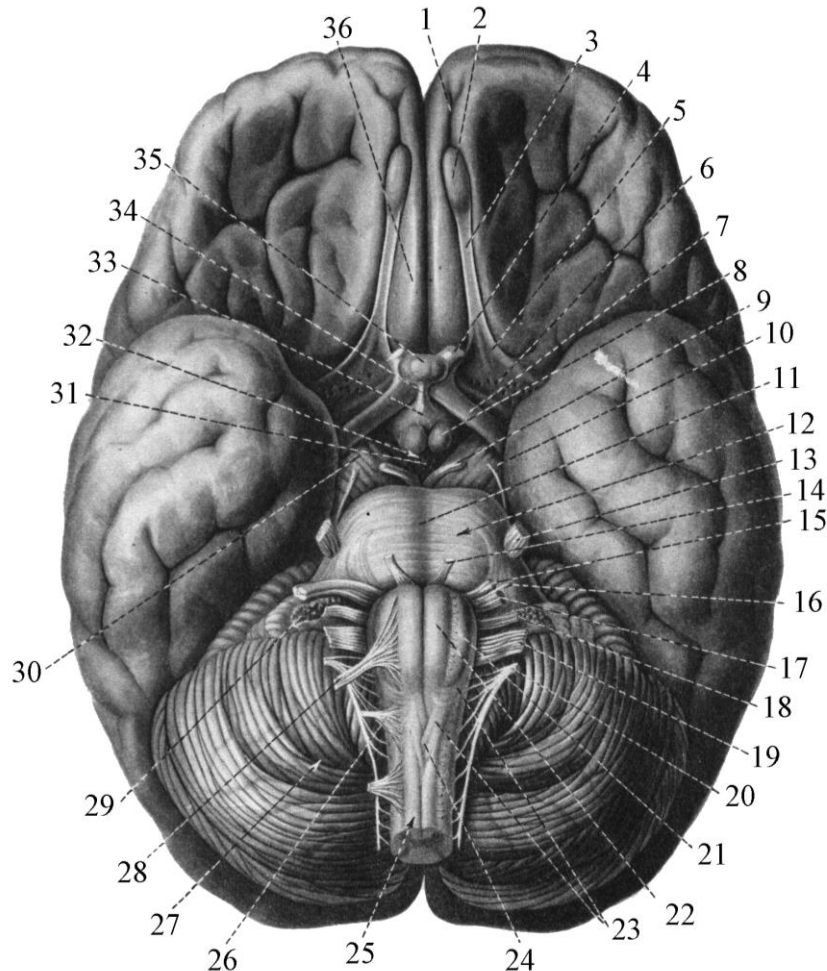


Рис. 32. Топографія нижньої поверхні головного мозку та 12 пар черепно-мозкових нервів

- | | | |
|--------------------------------|---------------------------------|-------------------------------|
| 1 – нюхова борозна | 13 – трійчастий нерв | 26 – перший шийний нерв |
| 2 – нюхова цибулина | 14 – відвідний нерв | 27 – мозочок |
| 3 – нюховий тракт | 15 – лицевий нерв | 28 – під'язичний нерв |
| 4 – зоровий нерв | 16 – проміжний нерв | 29 – судинне сплетення |
| 5 – нюховий трикутник | 17 – присінково-завитковий нерв | 30 – ніжка мозку |
| 6 – передня пронизана речовина | 18 – язикоглотковий нерв | 31 – задня пронизана речовина |
| 7 – зоровий тракт | 19 – блукаючий нерв | 32 – міжніжкова ямка |
| 8 – соскове тіло | 20 – додатковий нерв | 33 – сірий горб |
| 9 – окоруховий нерв | 21 – олива | 34 – лійка |
| 10 – блоковий нерв | 22 – піраміда | 35 – гіпофіз |
| 11 – основна борозна | 23 – довгастий мозок | 36 – пряма закрутка |
| 12 – міст | 24 – перехрестя пірамід | |
| | 25 – спинний мозок | |

На передній поверхні довгастого мозку проходить **передня поздовжня щілина**, по боках від якої знаходяться **піраміди**. Останні продовжуються донизу до межі **довгастого і спинного мозку**, де утворюють **перехрестя пірамід**. Латеральніше від пірамід розташована **олива**, їх розмежує **передня латеральна борозна**. Латеральніше від моста й довгастого мозку нижня поверхня мозку представлена **нижньою поверхнею півкулі мозочка**.

Топографія ядер черепно-мозкових нервів описана при розгляді стовбура мозку. У даному розділі розглянемо місця виходу корінців нервів та їх розташування на нижній поверхні мозку. Місця виходу черепно-мозкових нервів розміщені з обох боків від середньої лінії головного мозку (рис. 33).

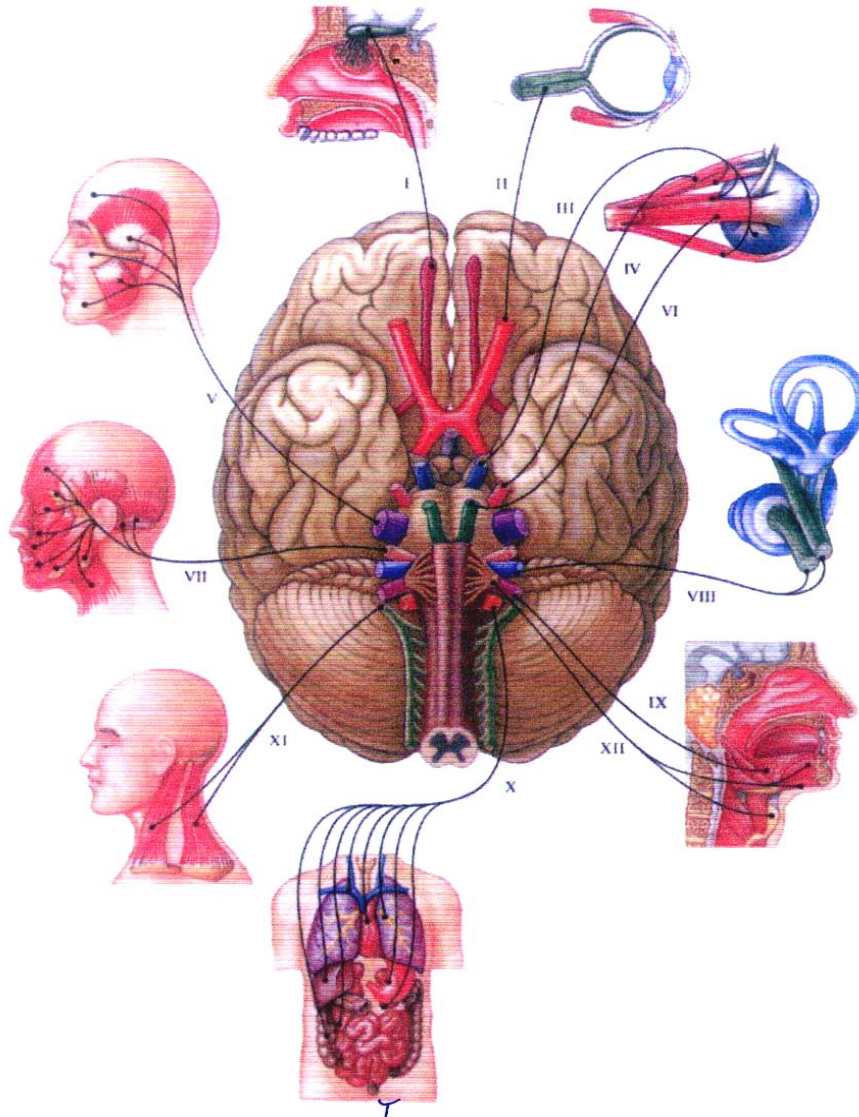


Рис. 33. Черепні нерви

I – нюховий нерв
 II – зоровий нерв
 III – очоруховий нерв
 IV – блоковий нерв
 V – трійчастий нерв
 VI – выдвудний нерв

VII – лицевий нерв
 VIII – присінково-завитковий нерв
 IX – язикоглотковий нерв
 X – блукаючий нерв
 XI – додатковий нерв
 XII – під'язиковий нерв

Нюховий нерв (*n. olfactorius*) (**I пара**) – *чутливий*, починається волокнами, які відходять від нюхових нервових клітин, що знаходяться в слизовій оболонці верхньої частини носової порожнини. Ці волокна в кількості 20 входять у порожнину черепа й закінчуються в *нюховій цибулині*. Далі продовжується *нюховий шлях*, по якому збудження розповсюджується до *нюхового трикутника* й по смужках до *гачка парагіпокампової закрутки*.

Зоровий нерв (*n. opticus*) (**II пара**) – *чутливий*, починається волокнами від *нервових клітин сітківки ока*, які формують **зоровий нерв**, що виходить з *очного яблука* й через очний отвір очної ямки входить у *порожнину черепа*, переходячи на нижній поверхні головного мозку. Правий і лівий зорові нерви утворюють *неповне перехрестя* зорових нервів. Після перехрестя формуються **зорові тракти**, які огинають *ніжки мозку* й занурюються в *речовину півкуль мозку*.

Окоруховий нерв (*n. oculomotorius*) (**III пара**) – *руховий*, виходить із речовини мозку з медіальної борозни ніжки мозку та з ділянки міжніжкового заглиблення біля переднього краю моста з'являється на *основі мозку*, пробиває тверду мозкову оболонку й через верхню щілину очної ямки входить у *порожнину очної ямки* для *іннервації м'язів ока*.

Блоковий нерв (*n. trochlearis*) (**IV пара**) – *руховий*, виходить із речовини мозку ззаду від нижніх горбиків чотиригорбикового тіла по боках від вуздечки верхнього паруса, йде латерально, огинаючи ніжку мозку ззовні. З'являється на основі мозку зі щілини між ніжкою мозку та скроневою часткою. Прямуючи допереду, блоковий нерв проходить через *тверду оболонку мозку* й через *верхню щілину очної ямки* доходить до *верхнього косоного м'яза ока*, іннервуючи його.

Трійчастий нерв (*n. trigeminus*) (**V пара**) – *змішаний*. Волокна від рухового ядра формують *руховий корінець*, а від чутливого – утворюють *чутливий корінець*; корінці виходять із речовини мозку й з'являються на основі мозку на межі *моста і середніх ніжок мозочка* у вигляді двох порцій: меншої – *рухової* й більшої – *чутливої*; обидва корінці прямують допереду й латерально, проникаючи в порожнину, утворену *твердою мозковою оболонкою*, що знаходиться на *верхівці піраміди скроневої кістки*. У цій порожнині знаходиться *нервовий вузол*. *Чутливі волокна* в трійчастому вузлі перериваються. Від вузла одні волокна прямують у *сенсорну ділянку кори*, а інші йдуть на периферію, формуючи *три крупні гілки: очний, верхньощелепний і нижньощелепний нерви*. Ці нерви виходять із порожнини черепа через різні отвори, направляються до тканини лица, здійснюючи *чутливу іннервацію*. Мала рухова порція трійчастого нерва проходить у *Меккелевій порожнині*, дотикається до вузла й виходить із неї разом із *нижньощелепним нервом* та іннервує *жувальні м'язи*.

Відвідний нерв (*n. abducens*) (**VI пара**) – *руховий*. Волокна від ядра пронизують *речовину моста* й з'являються на *нижній поверхні моста* в борозні між *мостом і пірамідами довгастого мозку*. Нерв виходить із порожнини черепа через *верхню орбітальну щілину*, прямує до *латерального прямого м'яза ока*, іннервуючи його.

Лицевий нерв (*n. facialis*) (**VII пара**) – *руховий*. Відростки від клітин ядра утворюють петлю й з'являються у вигляді стовбура на основі мозку біля *заднього краю моста* вище й дещо латеральніше від *оливи довгастого мозку* на *трійчасто-лицевій лінії*. З'єднавшись із **проміжним нервом** (*n. intermedius*), лицевий нерв входить у *канал лицевого нерва*, що в *скроневій кістці*. Вийшовши з каналу через *шило-соскоподібний отвір*, лицевий нерв прямує до *мімічних м'язів лица*, іннервуючи їх і деякі *м'язи порожнини рота*.

Присінково-завитковий нерв (*n. vestibulo-cochlearis*) (**VIII пара**) – *чутливий*, два нерви об'єднані в один із різною функцією: *присінкова*, або *вестибулярна*

частина, виконує функцію *рівноваги, статики*, а *завитковий нерв* – *слуховий*. На нижній поверхні мозку *восьмий нерв* проявляється двома *корінцями*: 1 – *верхній*, дещо більший, *вестибулярний корінець*; 2 – *нижній* – *кохлеарний*. Обидва корінці, об'єднавшись, з'являються поруч і дещо нижче від *проміжного нерва*, дещо латеральніше *верхнього кінця оливи*. Детально хід волокон обох частин нерва буде розглянуто в розділі провідних шляхів.

Язико-глотковий нерв (*n. glossopharyngeus*) (**IX пара**) – *змішаний*. На нижній поверхні мозку **язико-глотковий нерв** з'являється із *речовини мозку* 5–6 корінцями із задньої латеральної борозни *довгастого мозку*, дорзально від *оливи*. Цей нерв несе в собі *рухові, чутливі і смакові (парасимпатичні) волокна*. Він покидає порожнину черепа через нервовий відділ *яремного отвору*. За своїм ходом язико-глотковий нерв має **два потовщення** – **вузли**: один **верхній**, знаходиться в *межах яремного отвору*, другий – **нижній**, лежить у **товщі стовбура нерва** дещо *нижче від яремного отвору*. **Рухові гілки** іннервують *шило-горловий м'яз*, а **чутливі** здійснюють *чутливу іннервацію горла, кореня язика, мигдаликів, середнього вуха*; **парасимпатичні волокна** іннервують *привушну слинну залозу*.

Блукаючий нерв (*n. vagus*) (**X пара**) – *змішаний*. На нижній поверхні мозку з'являється нижче від попереднього із задньої латеральної борозни *10–15 корінцями*, які формують досить товстий і широкий нерв, спрямований униз; порожнину черепа він залишає через *яремний отвір* разом із *язикоглотковим і додатковим нервами*. У межах отвору блукаючий нерв потовщений за рахунок утвореного *верхнього вузла*, а на 1,5 см нижче знаходиться другий – *нижній вузол*. Блукаючий нерв містить *рухові, чутливі й парасимпатичні волокна*. Він проходить по *шиї*, заходить у *грудну й черевну порожнину*, іннервуючи всі внутрішні органи згаданих ділянок, крім *органів таза*; блукаючий нерв здійснює іннервацію *оболонки мозку, шкіри вушної раковини*.

Додатковий нерв (*n. accessorius*) (**XI пара**) – *руховий*. *Корінці* з речовини довгастого мозку виходять на нижню поверхню мозку ззаду *оливи* із *задньої латеральної борозни*, а *спинномозкові корінці* від *п'яти верхніх шийних сегментів* підіймаються вгору та входять у *порожнину черепа* через великий *отвір потиличної кістки*; у порожнині черепа всі корінці об'єднуються, утворюючи один *стовбур*, який покидає *порожнину черепа* разом із двома попередніми нервами через *яремний отвір*. Додатковий нерв іннервує *кивальні та трапецієподібні м'язи*.

Під'язиковий нерв (*n. hypoglossus*) (**XII пара**) – *руховий*. На основу мозку нерв виходить із *речовини довгастого мозку* 10–15 корінцями з передньої латеральної борозни між *пірамідами й оливами*. Корінці об'єднуються в один **стовбур**, який виходить із *порожнини черепа* через *канал під'язикового нерва* в *потиличній кістці*. На шії під'язиковий нерв згинається допереду, підходить до *м'язів язика* та іннервує їх. Під'язиковий нерв віддає з'єднуючу гілку до *першого шийного спинномозкового нерва*, утворюючи *шийну петлю*, від якої відходять гілки, що іннервують *м'язи*, які знаходяться нижче від під'язикової кістки.

2. Оболонки головного мозку

Головний мозок з усіх сторін огортають **три мозкові оболонки**: 1) **тверда мозкова оболонка**, *dura mater encephali*; 2) **павутинна оболонка**, *arachnoidea mater encephali*; 3) **м'яка мозкова оболонка**, *pia mater encephali*.

Тверда мозкова оболонка прилягає до кісток черепа, вистеляючи його порожнину. Це *щільна сполучнотканинна пластинка*, що у своєму складі має багато *еластичних і колагенових волокон, нерви й судини*. Товщина її в ділянці склепіння

черепа 0,8–1,0 мм, на основі черепа – 0,5 мм. Тверда оболонка складається з двох шарів. **Зовнішній шар** має велику кількість судин і менше волокнистих структур і, прилягаючи до кісток черепа, служить їх *окістям*. **Внутрішній шар** має менше судин і більше волокон. У ділянці склепіння черепа тверда мозкова оболонка з'єднана з кістками не дуже щільно, а на основі черепа вона зростається з кістками, особливо в ділянці кісткових швів і країв отворів, через які виходять нерви, для яких вона створює *піхеви*.

Внутрішня поверхня твердої мозкової оболонки, що звернена до мозку, вкрита *ендотелієм*, тверда, блискуча. Між цією поверхнею й лежачою під нею павутинною оболонкою знаходиться невеликий *підтвердооболонковий (субдуральний) простір*, заповнений рідиною.

Тверда мозкова оболонка утворює *відростки*, які входять між частини головного мозку, розмежовуючи їх. До цих відростків відносяться: *серп великого мозку, серп мозочка, намет мозочка, діафрагма турецького сідла і трійчаста порожнина*.

1. **Серп великого мозку** (*falx cerebri*) – пружна пластинка, розміщена вертикально в сагітальній площині, проникає в *поздовжню щілину* мозку між його півкулями. Спереду серп прикріплюється до *лобової кістки* і до *півнячого гребінця*, а ззаду закінчується підвищенням *потиличної кістки* та зростається з поперечно розміщеним *наметом мозочка*. Нижній край серпа нависає над *мозолистим тілом*.

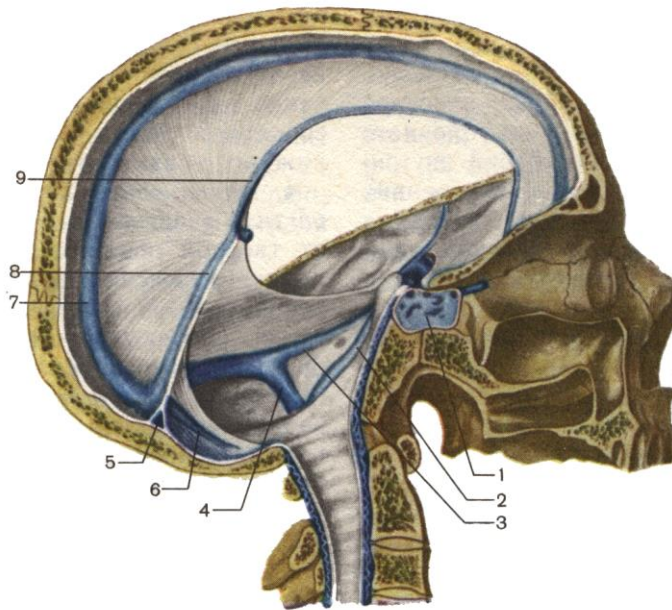
2. **Серп мозочка** (*falx cerebelli*) починається від внутрішнього підвищення *потиличної кістки* та продовжується по *внутрішньому гребеню* до заднього краю *великого отвору* цієї кістки. Він розміщений *по серединній лінії* та проникає між *півкулі мозочка*.

3. **Намет мозочка** (*tentorium cerebelli*) розміщений горизонтально у вигляді злегка випуклої доверху *пластини*, яка прикріплюється до *потиличної, кам'янистої частини скроневої та клиноподібних відростків основної кісток*. Намет мозочка відокремлює *потиличні частки головного мозку* від *півкуль мозочка*. Передній край намету має *вирізу*, через яку проходить *стовбур мозку*.

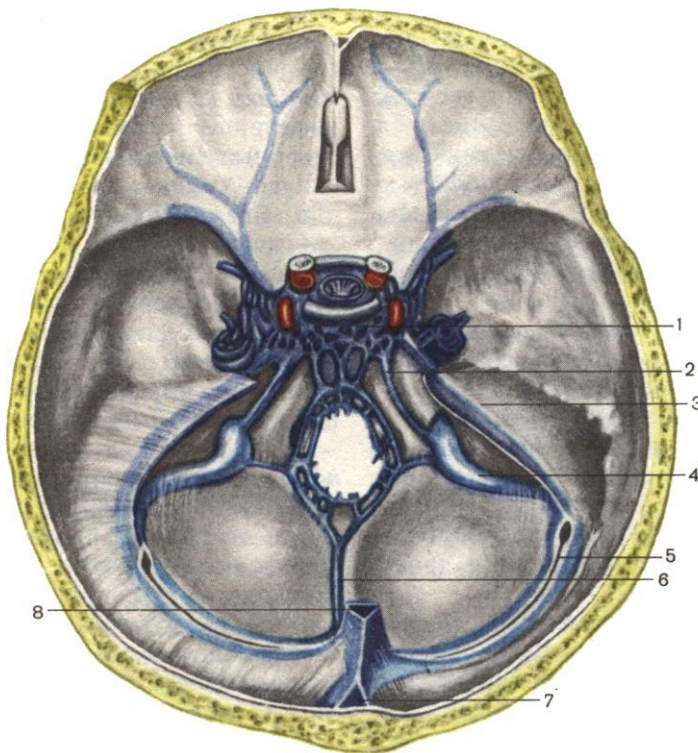
4. **Діафрагма сідла** (*diaphragma selle*) являє собою горизонтально розміщену *пластинку* з отвором у центрі, натягнену над ямкою *гіпофіза*, який знаходиться на дні *турецького сідла*. Отвір у центрі діафрагми пропускає *лійку*, на якій підвішений *придаток мозку*.

5. **Трійчаста порожнина** (*cavum trigeminale*), парна, знаходиться на верхівці *пірамідки скроневої кістки* та являє собою розщеплення *твердої мозкової оболонки* на *два листки*. У цій порожнині знаходиться *трійчастий нервовий вузол*.

Крім перерахованих утворень, тверда мозкова оболонка, розщеплюючись над борознами кісток черепа, утворює *трикутної форми порожнини* – **пазухи** (*sinus durae matris*) (рис. 34). Це канали, по яких венозна кров, що відтікає від *мозку*, тече у *внутрішні яремні вени*.



а



б

**Рис. 34. Пазухи твердої мозкової оболонки:
а – вид збоку; б – вид зверху**

1 – поперечна пазуха
2 – нижня кам'яниста пазуха
3 – верхня кам'яниста пазуха
4 – сигмоподібна пазуха
5 – поперечна пазуха

6 – потилична пазуха
7 – верхня сагітальна пазуха
8 – пряма пазуха
9 – нижня сагітальна пазуха

Розрізняють такі **пазухи** твердої мозкової оболонки головного мозку:

1) **верхня сагітальна пазуха** (*sinus sagittalis superior*) розміщена вздовж *верхнього краю серпа великого мозку*. Вона приймає венозну кров *висхідних вен* головного мозку. Задній кінець пазухи впадає в *поперечну пазуху*;

2) **нижня сагітальна пазуха** (*sinus sagittalis inferior*) проходить по *нижньому краю серпа великого мозку* та впадає в *пряму пазуху* в тому місці, де серп великого мозку зростається з наметом мозочка;

3) **пряма пазуха** (*sinus rectus*) розміщена сагітально в роздвоєнні *намету мозочка*. У неї впадає *нижня сагітальна пазуха* і *велика вена мозку Галена*;

4) **поперечна пазуха** (*sinus transversus*) залягає в місці відходження від твердої оболонки головного мозку *намету мозочка* посередині внутрішньої поверхні *луски потиличної кістки*;

5) **потилична пазуха** (*sinus occipitali*) знаходиться в *основі серпа мозочка*, проходячи по внутрішньому гребеню *потиличної кістки*. Верхній кінець *потиличної пазухи* впадає в *поперечну пазуху*, а нижній – у *сигмоподібну*.

У тому місці, де в *поперечну пазуху* впадають *верхня сагітальна, пряма й потилична пазухи*, утворюється **розширення**, назване **злиттям пазух**, (*confluens sinuum*).

6) **сигмоподібна пазуха** (*sinus sigmoideus*) є продовженням *поперечної пазухи*, знаходиться в однойменній борозні *задньої черепної ямки*, має S-подібну форму й закінчується у *венозній частині яремного отвору*, переходячи у **внутрішню яремну вену** (*v. jugularis interna*);

7) **печерна пазуха** (*sinus cavernosus*) знаходиться посередині *середньої черепної ямки* по боках від *турецького сідла*. *Передні й задні кінці печерних пазух* з'єднані **міжпечерними пазухами** (*sinus intercavernosi*), які знаходяться в товщі *діафрагми турецького сідла*;

8) **верхня й нижня кам'янисті пазухи** (*sinus petrosus superior et sinus petrosus inferior*) проходять відповідно по *верхньому й нижньому краях пірамідки* (кам'янистої частини) *скроневої кістки*. Через ці пазухи відбувається відтік венозної крові з *печерних пазух* у *сигмоподібну пазуху*.

Павутинна оболонка головного мозку знаходиться під *твердою мозковою оболонкою* й відділена від неї вузьким *підтвердооболонковим простором*, заповненим *спинномозковою рідиною*. **Павутинна оболонка** мозку – це *безсудинна тоненька прозора сполучнотканинна пластинка*, яка вкриває головний мозок, не заходячи в борозни й заглибини, на відміну від лежачої під нею судинної оболонки. На *виступах мозкових утворень* і на *підвищених місцях закруток кори головного мозку* вона суттєво зближується з *м'якою оболонкою мозку* й між ними залишаються *капілярні проміжки*. Переходячи з одного підвищення на друге, або з однієї закрутки на іншу, в ділянці борозен і заглиблень під *павутинною оболонкою* утворюється **підпавутинний (субарахноїдальний) простір** (*cavum subarachnoidale*), заповнений *спинномозковою рідиною* (*liquor cerebrospinalis*). Між *павутинною та м'якою мозковими оболонками* всередині простору проходять *перекладини й пластинки* зі сполучною тканиною волоконцець. У місцях, де віддаль між *виступаючими мозковими утвореннями й заглибленнями* між ними збільшуються, в підпавутинному просторі утворюються **цистерни**. Розрізняють такі **цистерни субарахноїдального простору**:

1) **мозочково-мозкова цистерна** (*cisterna cerebellomedullaris*) між *мозочком і довгастим мозком*; вона з'єднується з *четвертим шлуночком* через його центральний отвір – *апертуру Маженді*;

2) **мосто-мозочкова цистерна** (*cisternam pontocerebellaris*) з'єднується з *четвертим шлуночком* через його *бічні отвори Люшка*;

3) **міжніжкава цистерна** (*cisterna interpeduncularis*) розміщена між *ніжками великого мозку*;

4) **цистерна перехрестя** (*cisterna chiasmatis*) знаходиться спереду від *зорового перехрестя*;

5) **цистерна латеральної борозни мозку** (*cisterna fossae lateralis*).

Поблизу пазух твердої мозкової оболонки павутинна оболонка утворює невеликі круглі або овальні вирости, так звані **грануляції павутинної оболонки** (*granulations arachnoidales*) – **пахіонові грануляції**; вони проникають у *пазухи твердої мозкової оболонки і бокові венозні лакуни*. На внутрішній поверхні кісток черепа, у місці знаходження грануляцій, утворюються ямочки від їх стиснення. **Пахіонові грануляції** є органами, що забезпечують відтік спинномозкової рідини з *шлуночків*, із субарахноїдального простору у *венозне русло*.

М'яка мозкова оболонка – це двошарова тонка сполучнотканинна пластинка, що вкриває *головний мозок*, щільно прилягаючи до *мозкової речовини* й заходячи у всі *борозни та заглиблення*. **М'яка мозкова оболонка** має *сітку кровоносних судин* більшого й меншого діаметру. Між оболонкою та стінкою судин утворений **простір Вірхова-Робена**, в якому *судинна стінка* фіксована *сполучнотканинними волоконцями* до країв простору, що захищає мозкову речовину від дії пульсації артерії. За рахунок судин м'якої оболонки здійснюється кровопостачання мозкової тканини. Розподіл артерій поданий у попередній лекції (кровопостачання головного мозку). У деяких місцях **м'яка мозкова оболонка** проникає в *шлуночки мозку*, беруть участь у формуванні *судинних сплеть*.

3. Шляхи циркуляції спинномозкової рідини

Спинномозкова рідина (*liquor cerebrospinalis*) утворюється у шлуночках мозку шляхом фільтрації крові через стінки судинних сплеть у *порожнину шлуночків*. За добу продукується біля 500 мл спинномозкової рідини; вона повністю поновлюється через кожних 5–7 год. **Спинномозкова рідина** відрізняється від плазми крові низьким вмістом білка й підвищеною концентрацією натрію, калію та хлору. Тиск спинномозкової рідини в людини становлять 70–120 мм водяного стовпа; її об'єм у людини 50 років – 150–200 мл, із віком зменшується.

Спинномозкова рідина виконує такі *функції*:

1) **захисну** (*амортизація ударів і струсів мозку*);

2) утворює **гідростатичну оболонку** навколо мозку, його корінців і судин, що зменшує *натяг корінців і судин*;

3) утворює **оптимальне рідинне середовище** навколо *структур центральної нервової системи*, що сприяє утворенню *постійного іонного балансу*, який забезпечує нормальну діяльність *нейронів і глії*;

4) забезпечує **виведення метаболітів** (*продуктів обміну*), що утворюються в *мозковій тканині*;

5) бере участь у **перенесенні гормонів та інших біологічно активних речовин**, тобто, виконує **інтегративну функцію**.

Із **першого та другого шлуночків** мозку *спинномозкова рідина* витікає через *міжшлуночкові отвори Монрої* в **третій шлуночок**, із **третього шлуночка** через *водопровід мозку* – у **четвертий шлуночок**. Із **четвертого шлуночка** *спинномозкова рідина* тече в **центральний канал спинного мозку**, а також через *отвори Маженді й*

Люшка в даху четвертого шлуночка – у підпаутинну порожнину. З підпаутинного простору спинномозкова рідина відтікає: 1) по пахіонових грануляціях у пазухи твердої мозкової оболонки й вени губчастої речовини кісток черепа; 2) по міжоболонкових просторах, які супроводжують *корінці нервів*.

Стінки шлуночків мозку вистелені **епендимною тканиною**, клітини якої (**епендимоцити**) входять до складу стінок *судинних сплетень* і беруть участь у створенні **гематоенцефалічного бар'єру**. У людини з *епендимної глії* утворені *невеликі утворення* – **судинні органи**, що знаходяться в *третьому й четвертому шлуночках*. Ці органи разом складають **циркумвентрикулярну систему**, яка регулює тиск спинномозкової рідини, її хімічний склад і зв'язки з нейроендокринною системою гіпоталамуса.

4. Спинний мозок

Спинний мозок розвивається з *нервової трубки*. Спочатку ця трубка в ділянці майбутнього спинного мозку тонкостінна, з однаковим діаметром по всій довжині. У результаті розмноження клітин стінка спинномозкового відділу нервової трубки потовщується, особливо в латеральних відділах, а центральний канал залишається широким і розширюється латерально в обидва боки у вигляді поздовжніх жолобків, де утворюється *межуюча борозна*. Ця борозна поділяє закладку спинного мозку на *дорзальну частину*, з якої пізніше утворюються **дорзальні стовпи**, та на *вентральну*, в якій відбувається закладка **вентральних стовпів**. Дорзальні вентральні межі залишаються тонкими, бо клітини в цих частинах розмножуються повільно. Вони утворені одним шаром *епендими* та являють собою **вентральну й дорзальну пластинки**. Під кінець четвертого тижня внутрішньоутробного розвитку **латеральні відділи** вже складаються з **трьох шарів**: *внутрішнього* – **епендимного**, *середнього* – **оболонкового** й *зовнішнього* – **крайового**. У зв'язку з потовщенням латеральних стінок просвіт центрального каналу стає вузьким, залишається тільки розширення у *хвостовому відділі*, яке назвали **кінцевим шлуночком**. У зв'язку з нерівномірним ростом спинномозкової закладки в дорзальному відділі стінки спинномозкового каналу прилягають одна до одної й **епендимні шари** зливаються між собою. Ця лінія злиття визначається як **серединна дорзальна перегородка**. У зв'язку з інтенсивним ростом правої та лівої бокових стінок допереду й відставанням у рості вентральної пластинки, на вентральному боці спинного мозку виникає *поздовжня борозна* – **вентральна серединна щілина**. З *нейробластів* і *спонгіобластів оболонкового шару* спочатку у вентральній, а пізніше в дорзальній частинах спинного мозку по обох боках диференціюються **вентральні й дорзальні стовпи**. З *вентральних стовпів* у результаті міграції клітин латерально утворюються **бокові, латеральні стовпи**. У *вентральних стовпах* з окремих угруповань **нейробластів** виникають сукупності великих мультиполярних клітин **передніх рогів**. Із цих клітин виростають **осьові волокна**, які у вигляді пучків виходять із спинного мозку й утворюють **рухові волокна спинномозкового нерва**. У *дорзальній ділянці* диференціюються **клітини дорзальних рогів**. У напрямі до цих клітин ростуть **осьові волокна нейробластів** із закладки спинномозкових вузлів. Спереду та ззаду центрального спинномозкового каналу з *оболонкового шару* формуються **смужки сірої речовини**, що називаються **передньою й задньою сірими злуками**. Наприкінці третього місяця диференційована таким чином сіра речовина спинного мозку розміщена у вигляді букви Н. Навколо осьових волокон утворюється **мієлінова оболонка**, що зумовлює значне потовщення крайового шару та його перетворення в **білу речовину спинного мозку**. На третьому

місяці розвитку ріст спинного мозку починає відставати від росту тулуба плода, у зв'язку із чим відбувається витягування каудального відділу спинного мозку в **кінцеву нитку** (*filum terminale*).

Спинний мозок (*medulla spinalis*) – видовжене утворення циліндричної форми, розміщене в *хребтовому каналі* й огорнене *трьома мозковими оболонками* (рис. 35; 36). Угорі спинний мозок переходить у *довгастий мозок*; межею між ними вважають *краї великого отвору потиличної кістки* або місце виходу з мозкової тканини *першого спинномозкового нерва*.

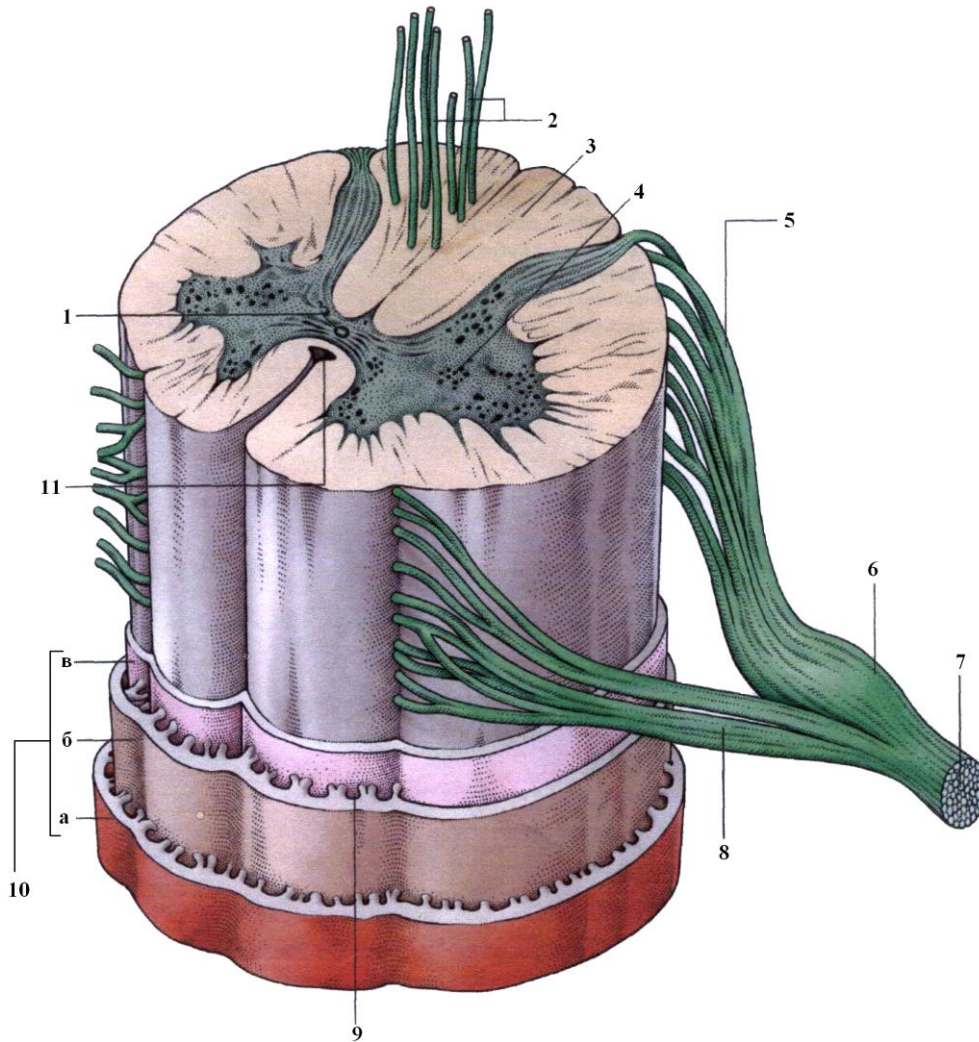


Рис. 35. Будова спинного мозку

- | | |
|-----------------------------|--|
| 1 – центральний канал | 8 – руховий корінець |
| 2 – тракт нервових волокон | 9 – підпаутинний (субарахноїдальний) простір |
| 3 – біла речовина | 10 – оболонки спинного мозку: |
| 4 – сіра речовина | а) тверда |
| 5 – чутливий корінець | б) павутинна |
| 6 – вузол чутливого корінця | в) м'яка. |
| 7 – спинномозковий нерв | 11 – передня щілина |

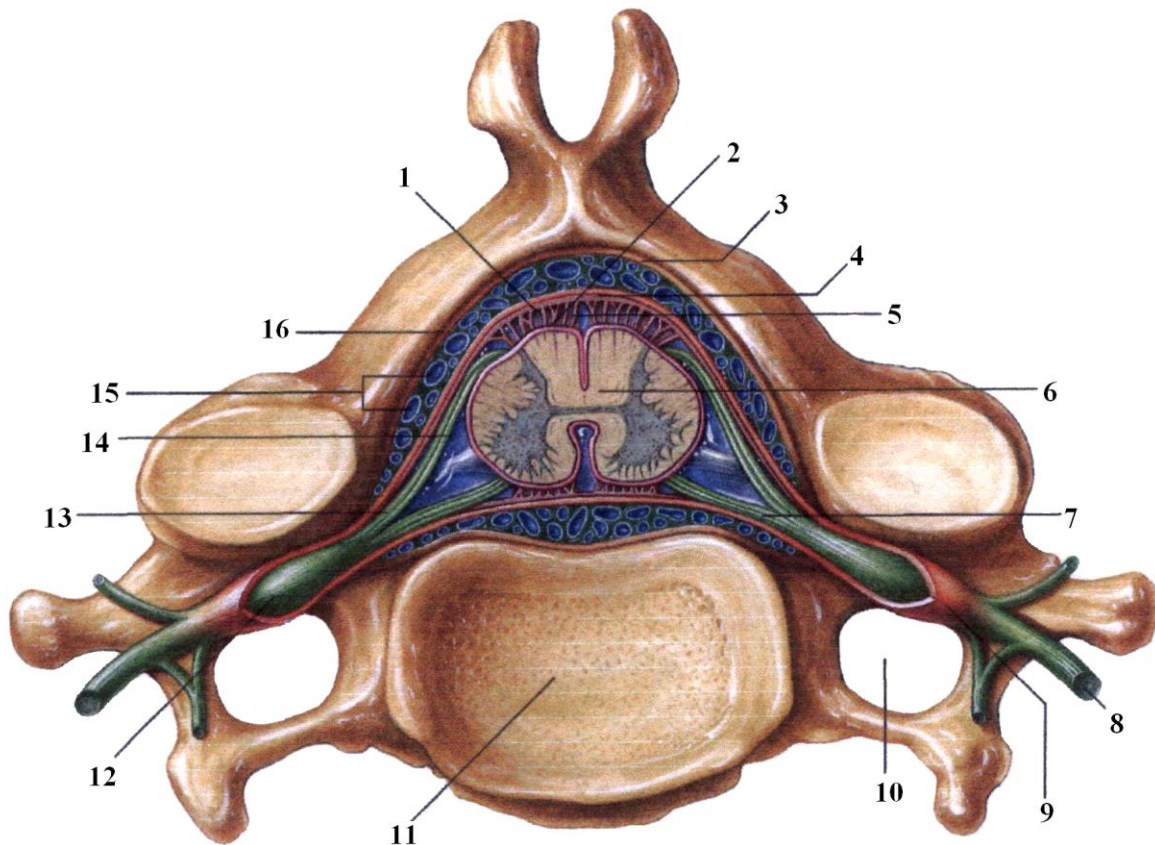


Рис. 36. Захист спинного мозку

- | | |
|---------------------------|--------------------------------|
| 1 – павутинна оболонка | 9 – піхва нервового коріння |
| 2 – м'яка оболонка | 10 – отвір для артерії та вени |
| 3 – окістя | 11 – тіло хребця |
| 4 – тверда оболонка | 12 – вузол чутливого корінця |
| 5 – підпавутинний простір | 13 – чутливий корінець |
| 6 – спинний мозок | 14 – спинномозкова рідина |
| 7 – руховий корінець | 15 – вени |
| 8 – спинномозковий нерв | 16 – епідуральний простір |

Продовжуючись униз, спинний мозок звужується й закінчується *конусом* на рівні *першого поперекового хребця* (рис. 37). Від **мозкового конуса** (*conus medullaris*) відходить **кінцева нитка** (*filum terminale*), яка є рудиментом спинного мозку і складається з *нейроглії*. Кінцева нитка з усіх боків оточена **корінцями чотирьох нижніх поперекових, п'яти крижових і куприкових нервами**, які йдуть майже прямовисно вниз й утворюють «**кінський**» **хвіст** (*cauda equina*), огорнений *трьома спинномозковими оболонками*. Вони опускаються до рівня **другого крижового хребця**. Далі продовжуються всі три оболонки й кінцева нитка, прикріплюючись разом до **другого куприкового хребця**.

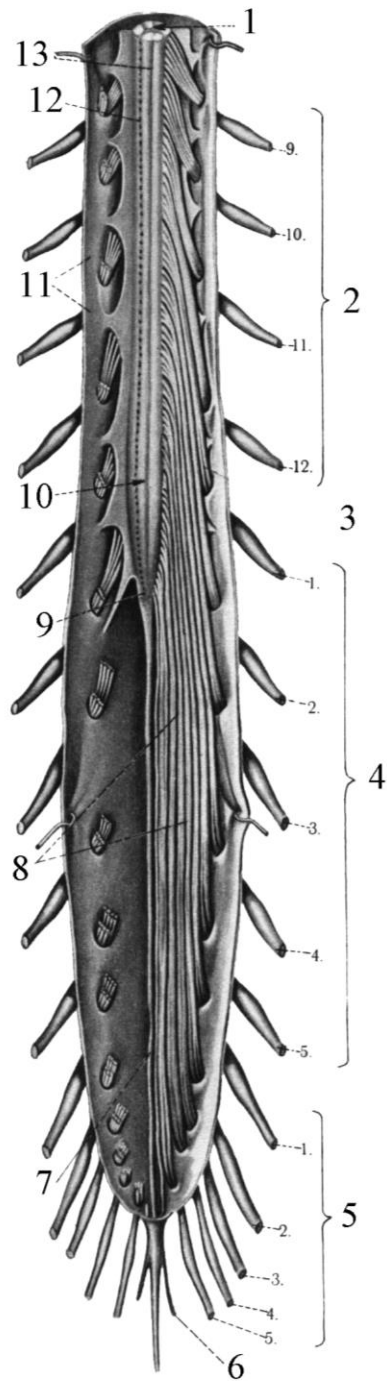


Рис. 37. Спинний мозок

- | | |
|---|---------------------------------------|
| 1 – спинний мозок | 8 – кінський хвіст |
| 2 – грудні нерви | 9 – спинномозковий конус |
| 3 – дорзальний корінець поперекового нерва | 10 – поперекове потовщення |
| 4 – поперекові нерви | 11 – тверда спинномозкова оболонка |
| 5 – крижові нерви | 12 – задня латеральна борозна |
| 6 – куприкові нерви | 13 – задня серединна борозна |
| 7 – кінцева нитка | |

Довжина спинного мозку 43–45 см, ширина – 1,5 см. Діаметр спинного мозку не однаковий на всьому відрізку; він більший у двох місцях: у верхніх відділах (від II шийного до II грудного хребців), де знаходиться шийне потовщення (*intumescencia cervicalis*), від якого відходять спинномозкові нерви до верхніх кінцівок; у місці попереково-крижового потовщення (*intumescencia lumbalis*) (від рівня IX грудного хребця і далі переходить у мозковий конус), звідки відходять нерви до нижніх кінцівок. Порожниною спинного мозку є центральний канал; він з'єднується зверху з IV шлуночком головного мозку, а внизу в ділянці конуса утворює невелике розширення – кінцевий шлуночок.

Спинний мозок складається із сегментів. Сегментом називається його поперечний відрізок, яким зв'язані лівий і правий спинномозкові нерви, що мають спільний розвиток з одного невротому. Спинний мозок має 31 сегмент і складається із шийного відділу (*pars cervicalis*), до складу якого входить 8 сегментів; грудного відділу (*pars thoracica*) – 12 сегментів; поперекового відділу (*pars lumbalis*) – 5 сегментів; крижового відділу (*pars sacralis*) – 5 сегментів і куприкового відділу (*pars coccygea*) – 1–3 сегменти.

По серединній лінії передньої поверхні спинного мозку проходить глибока передня серединна щілина (*fissure mediana anterior*), латеральніше від якої з обох боків знаходиться передня латеральна борозна (*sulcus anterolateralis*). По задній поверхні спинного мозку тягнеться задня серединна борозна (*sulcus medianus posterior*), латеральніше від якої розміщена задня латеральна борозна (*sulcus posterolateralis*). Із мозкової тканини передньої латеральної борозни виходять передні рухові корінці (*radix anterior*), що прямують у міжхребцеві отвори до спинномозкового вузла. У міжхребцевих отворах знаходяться спинномозкові вузли – скупчення чутливих нервових (несправжньо уніполярних) клітин, один відросток від яких Т-подібно ділиться на дві гілки; центральна гілка направляєється в спинний мозок через його задню латеральну борозну, утворюючи задній чутливий корінець (*radix posterior*). Другий відросток (друга гілка) від клітин нервового вузла йде на периферію до тканин, в яких закінчується чутливими закінченнями (рецепторами). Нервові рухові корінці, що вийшли з передньої латеральної щілини, підходячи до міжхребцевого вузла, прилягають до нього й з'єднуються із чутливим периферичним відростком від спинномозкового вузла, утворюючи разом змішаний спинномозковий нерв. Від 31 сегмента спинного мозку відходить 31 пара спинномозкових нервів. Висота сегмента дещо менша від висоти хребця, тому нерви для потрапляння у свої отвори спрямовані косо вниз.

5. Біла і сіра речовина

Спинний мозок складається з нервових клітин і нервових волокон. Нервові клітини утворюють сіру речовину спинного мозку, яка знаходиться всередині; волокна розміщені назовні від сірої речовини й формують білу речовину, що представлена у вигляді тяжів – канатиків, які складаються із провідних шляхів.

Сіра речовина (*substantia grisea*) по всій довжині спинного мозку справа і зліва від центрального каналу формує симетричні сірі стовпи (*colonne griseae*). У кожному стовпі сірої речовини розрізняють передню частину – передній стовп (*columna anterior*) і задню частину – задній стовп (*columna posterior*). На рівні нижнього шийного, всіх грудних і двох поперекових сегментів спинного мозку із сірої речовини утворене бокове випинання – боковий стовп (*columna lateralis*). Вище й нижче від згаданих рівнів бокові стовпи відсутні. Стовпи сірої речовини посередині

перед центральним каналом і ззаду нього з'єднані між собою *пластинкою сірої речовини* – **передньою й задньою сірими злуками**.

На поперечному перерізі спинного мозку сіра речовина має форму букви Н, передні й задні стовпи виступають попереду та позаду у вигляді рогів. Розрізняють дещо більший **передній ріг** (*cornu anterior*) і дещо вужчий **задній ріг** (*cornu posterior*). У передніх рогах спинного мозку морфологічно й функціонально розрізняють **три типи нервових клітин: альфа-великі, альфа-малі і гама-клітини**. **Альфа-великі мотонейрони** іннервують *білі м'язи*, які здійснюють швидкі фізичні рухи; **альфа-малі мотонейрони** впливають на *червоні м'язи*, що скорочуються повільно. *Еферентні волокна гама-нейронів* йдуть до особливого виду м'язових волокон, так званих «**м'язових веретен**». **М'язові веретена** складаються з 10–12 малих м'язових волокон, огорнених сполучнотканинною капсулою й названих **внутрішньоверетенними (інтрафузальними)**. На інтрафузальних м'язових волокнах волокна гама-клітин утворюють *кільцеподібні спіральні закінчення*, які сприймають зміну довжини м'язових волокон і швидкість цієї зміни. Від цих рецепторів імпульси йдуть по *аферентних волокон* через задні корінці спинного мозку до *малих альфа-мотонейронів* і до *гальмівних нейронів Реншоу* й через них здійснюють вплив на *тонічний стан м'яза*. **М'язові веретена** – це рецептори розтягнення посмугованих м'язів – складні **інкапсульовані нервові закінчення**, які мають як *чутливу*, так і *рухову іннервацію*. Функція **гама-мотонейронів** полягає в пристосуванні скорочення м'язових волокон у веретені до даного *стану скелетного м'яза*.

Від великих і малих клітин **передніх рогів** відходять *відростки*, що утворюють **передній руховий корінець**. Ці клітини в передніх рогах згруповані в **п'яти ядрах**: два ядра з *медіального боку рогів* – **передньомедіальне й задньомедіальне**; два ядра з *латерального боку рогу* – **передньолатеральне й задньолатеральне** та між ними – **одне центральне ядро** (рис. 38).

У **задньому розі** знаходяться клітини, дещо менші від клітин переднього рогу; вони згруповані в **шість чутливих ядер** і поділяються на **дві групи**:

1) **ядра**, які передають інформацію **в межах спинного мозку**:

– **драглиста речовина** (*substantia gelatinosa*);

– **губчаста зона** (*zona spongiosa*);

– **розсіяні клітини** (*cellulae disseminatae*);

2) **ядра**, що передають інформацію **в головний мозок**:

– **власне ядро** (*nucleus proprius*) передає **екстерорецептивну інформацію** (*від шкіри*);

– **грудне ядро** (*nucleus thoracicus*) і **медіальне проміжне ядро** (*nucleus intermediomedialis*) передають **пропріоцептивну інформацію** (*м'язово-суглобове чуття*).

У **латеральному розі** розміщене **симпатичне латеральне проміжне ядро** (*nucleus intermediolateralis*). **Аксони** від клітин цього ядра виходять із *спинного мозку* в складі **переднього корінця**, прямують до *симпатичних вузлів*, від яких здійснюється **симпатична іннервація** всіх органів. У *сірій речовині крижового відділу* у *II, III та IV сегментах* розташовані **парасимпатичні ядра** (*nuclei parasympatici sacrales*). *Відростки* їх клітин виходять разом із *передніми корінцями* й прямують до **парасимпатичних вузлів**, які здійснюють **парасимпатичну іннервацію внутрішніх органів таза**.

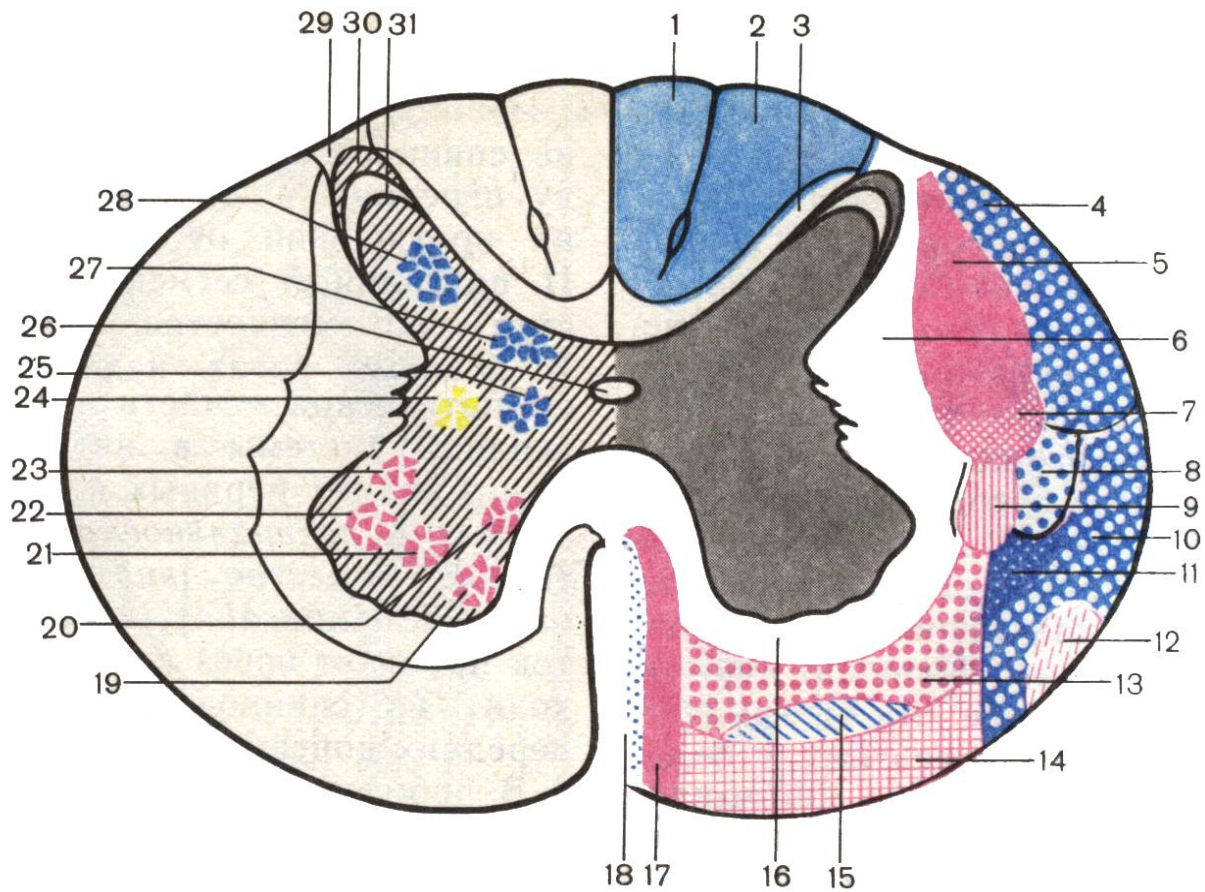


Рис. 38. Схема ядер сірої речовини (19–28) і провідних шляхів білої речовини спинного мозку на поперечному розрізі (1–18)

- | | |
|--|--|
| 1 – ніжний пучок | 16 – передній власний пучок |
| 2 – клиноподібний пучок | 17 – передній кірково-спинномозковий шлях (пірамідний) |
| 3 – власний задній пучок | 18 – покришково-спинномозковий шлях |
| 4 – задній спинно-мозочковий шлях | 19 – передньомедіальне ядро |
| 5 – кірково-спинномозковий (пірамідний) шлях латеральний | 20 – задньомедіальне ядро |
| 6 – латеральний власний пучок | 22 – передньолатеральне ядро |
| 7 – червоноядерно-спинномозковий шлях | 23 – задньолатеральне ядро |
| 8 – латеральний спинно-таламічний шлях | 24 – проміжномедіальна колона |
| 9 – задній присінково-спинномозковий шлях | 25 – проміжномедіальне ядро |
| 10 – передній спинно-мозочковий шлях | 26 – центральний канал |
| 11 – спинно-покришковий шлях | 27 – грудне ядро |
| 12 – оливо-спинномозковий шлях | 28 – власне ядро заднього рогу |
| 13 – ретикуло-спинномозковий шлях | 29 – крайова зона |
| 14 – присінкові-спинномозковий шлях | 30 – губчаста зона |
| 15 – передній спинно-таламічний шлях | 31 – желатиноподібна субстанція |

Біла речовина спинного мозку знаходиться назовні від сірої. **Борозни** поділяють білу речовину на **канатики**. Між *передньою серединною щілиною* й *передньою боковою борозною* розміщений **передній канатик**; між *передньою* й *задньою латеральними борознами* знаходиться **боковий канатик**; між *задньою*

латеральною й задньою серединною борознами лежить **задній канатик**. Канатики утворені **відростками нервових клітин**, сукупність яких у канатиках складає **три групи провідних шляхів**:

1) **короткі, власні пучки** (*fasciculi proprii*) формують **асоціаційні шляхи**, що з'єднують **сегменти спинного мозку** в межах однієї половини;

2) **короткі комісуральні шляхи** – з'єднують **дві половини спинного мозку** між собою; їх волокна утворюють **передню й задню білу злуку**;

3) **довгі проєкційні шляхи**, які поділяються на **висхідні**, що з'єднують **спинний мозок із головним**, і **низхідні** – зв'язують **головний мозок із спинним**. Проєкційні шляхи формують канатики. У **передньому канатику** проходять переважно **низхідні проєкційні шляхи**; у **задньому канатику** – **висхідні шляхи**; у **латеральному канатику** знаходяться і **висхідні**, і **низхідні шляхи**.

Спинний мозок, як і головний, огорнений **трьома спинномозковими оболонками**: **твердою, павутинною й м'якою**.

Тверда оболонка спинного мозку опускається з порожнини черепа в **хребтову порожнину**, утворюючи в ній **замкнений мішок**. Між цією оболонкою й окістям хребців знаходиться **надтвердооболонковий простір** (*cavum epidurale*), заповнений **жировою клітковиною**; у цьому просторі знаходиться **внутрішнє хребтве венозне сплетення**. Досередини від твердої оболонки лежить **павутинна оболонка** спинного мозку. Між твердою та павутинною оболонками розміщений **вузький підтвердооболонковий простір** (*cavum subdurale*), пронизаний **сполучнотканинними волоконцями й корінцями нервів**. Під павутинною оболонкою спинного мозку й м'якою оболонкою, яка залягає на речовині спинного мозку, знаходиться досить великий **підпавутинний простір** (*cavum subarachnoideum*), який уміщує біля 130 мл спинномозкової рідини. **М'яка оболонка** спинного мозку, що раніше називалась **судинною**, дуже щільно прилягає до **мозкової речовини**, заходячи в його **щілини й борозни**; вона має **густу сітку судин**, за рахунок яких кровопостачається **спинний мозок**. Справа і зліва від бокових поверхонь спинного мозку **м'яка спинномозкова оболонка** утворює **суцільну складку** у вигляді **відростка**, який прямує через **павутинну до твердої спинномозкової оболонки** окремими **зубцями**, тому й називається **зубчастою зв'язкою** (*ligamentum denticulatum*). Ця зв'язка разом із спинномозковою рідиною бере участь у фіксації й захисті спинного мозку від струсів і пошкоджень.

6. Кровопостачання головного і спинного мозку

Кровопостачання головного мозку здійснюють його **кровоносні судини**, якими є **внутрішні сонні та хребтові артерії**, що приносять кров до мозку, а також **поверхневі та глибокі вени**, які відводять кров від головного мозку, головним чином, у **пазухи твердої мозкової оболонки**. Кожна **внутрішня сонна артерія**, увійшовши через **сонний канал**, що знаходиться у **скроневої кістці**, у порожнину черепа, проходить через **кавернозну пазуху** й віддає, крім гілок взагалі, **гілки**, що мають безпосереднє відношення до мозку (рис. 39). **Передня мозкова артерія** (*a. cerebri anterior*) прямує вгору в **поздовжню щілину мозку**, де **права і ліва артерії** на початку з'єднуються **передньою сполучною артерією** (*a. communicans anterior*). Далі **стовбур передньої мозкової артерії** залягає на **медіальній поверхні півкулі**, огинаючи **мозолисте тіло** спереду та ззаду, проходить у **борозні мозолистого тіла**. Вона кровопостачає **нюховий мозок, мозолисте тіло, кору лобової й тім'яної часток півкулі мозку**.

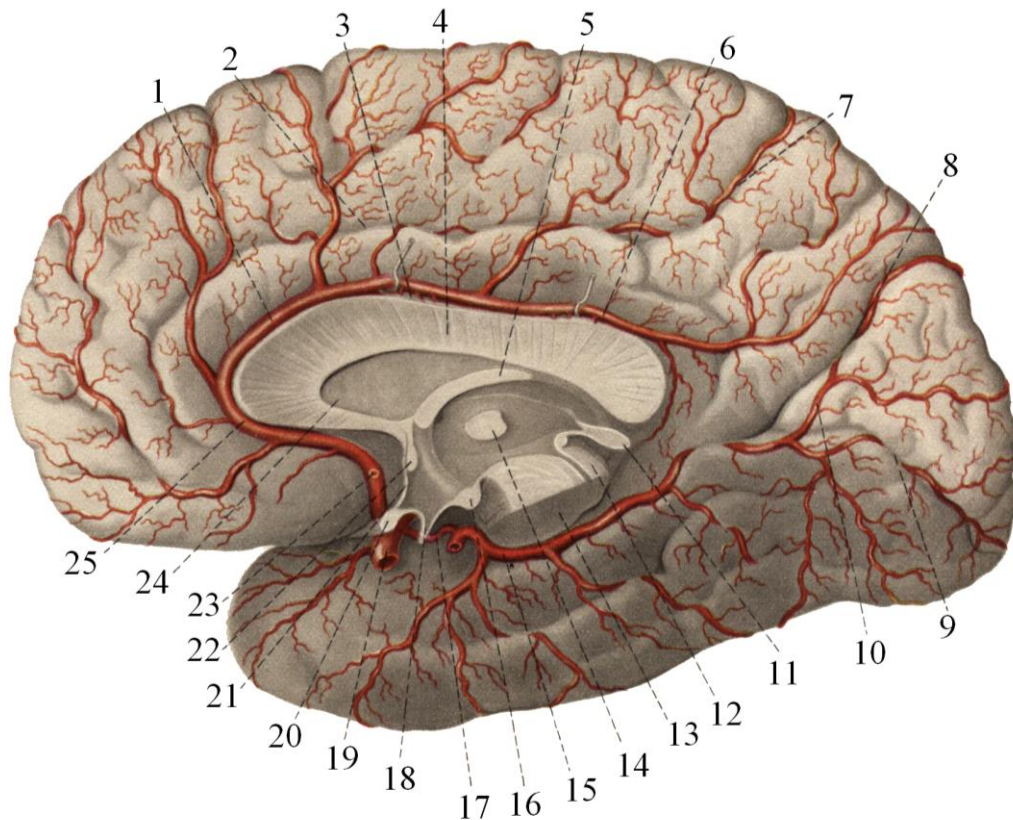


Рис. 39. Артерії медіальної поверхні правої півкулі головного мозку

- | | |
|---------------------------------------|-------------------------------|
| 1 – передня артерія мозку | 14 – міжталамічне зрощення |
| 2 – поясна борозна | 15 – задня артерія мозку |
| 3 – борозна мозолистого тіла | 16 – соскове тіло |
| 4 – мозолисте тіло | 17 – задня сполучна артерія |
| 5 – склепіння | 18 – заглиблення лійки |
| 6 – передня артерія мозку | 19 – внутрішня сонна артерія |
| 7 – крайова частина поясної борозни | 20 – зорове перехрестя |
| 8 – тім'яно-потилична щілина | 21 – погранична пластинка |
| 9 – острогова борозна | 22 – передня мозкова злука |
| 10 – задня артерія мозку | 23 – передня сполучна артерія |
| 11 – епіфіз | 24 – прозора пластинка |
| 12 – пластинка чотиригорбикового тіла | 25 – передня артерія мозку |
| 13 – ніжка мозку | |

Задня сполучна артерія (*a. communicans*) відходить від внутрішньої сонної артерії дозаду й з'єднується із задньою мозковою артерією. Вона кровопостачає перехрестя зорових нервів, окоруховий нерв, сірий горб, ніжки мозку, гіпоталамус, зоровий горб і хвостате ядро.

Середня мозкова артерія (*a. cerebri media*) заходить у латеральну борозну мозку, де розгалужується на гілки, якими кровопостачає нижню, середню лобові закрутки, передцентральну і післяцентральну закрутки, більшу частину тім'яної частки, верхню й середню скроневі закрутки, острівець.

Передня артерія судинного сплетення (*a. chorioidea anterior*) прямує позаду та між зоровим трактом і парагіпокамповою закруткою проникає в нижній ріг бокового шлуночка, де бере участь у формуванні судинного сплетення.

Дві хребтові артерії, пронизуючи *атланта-потиличну мембрану*, заходять через великий отвір у *порожнину черепа* й біля заднього краю моста з'єднуються в одну **базиллярну артерію** (*a. basilaris*), яка лягає в однойменну борозну моста. На рівні *переднього краю моста* базиллярна артерія розподіляється на дві **задні мозкові артерії** (*a. cerebri posterior*). Вони виходять на *дорзальну поверхню півкуль великого мозку* та кровопостачають *потиличну та скроневі частки* ядра півкуль і ніжки мозку, беруть участь у формуванні *судинного сплетення* й утворюють багато анастомозів із *гілками внутрішньої сонної артерії*.

Згадані артерії розгалужуються в *судинній оболонці мозку*, утворюючи **артеріальну сітку**. Вертикально до кори мозку від сітки відходять *три групи артерій*: 1) **кортикальні артерії** – це маленькі гілочки, що розгалужуються тільки в *корі мозку*; 2) **медулярні артерії** – проходять *кору* та кровопостачають *білу речовину*; 3) **центральні артерії** несуть кров до *кори мозку* й до *білої речовини* від артеріальної сітки *основи мозку*.

На основі мозку знаходиться **артеріальне коло великого мозку** (*circulus arteriosus cerebri Vilisii*). У його утворенні беруть участь *передні й задні мозкові артерії*, а також *передні й задні сполучні артерії*.

Три парні й одна непарна артерії кровопостачають мозочок і відходять від **базиллярної і хребтових артерій**: *верхня передня, нижня передня і нижня задня мозочкові артерії*.

Вени головного мозку поділяються на **поверхневі та внутрішньомозкові**. До **венозної системи мозку** відносяться також **пазухи твердої мозкової оболонки**. З поверхневих відділів півкуль мозку кров відтікає по **поверхневих венах**, які поділяються на **верхні, нижні й поверхневу середню вени**. До **верхніх поверхневих (висхідних) вен** відносяться вени, що розміщені в *прецентральных і постцентральных закрутках*, а також *лобові, тім'яні й потиличні вени*. Ці вени підіймаються вгору по *верхньолатеральній поверхні півкулі великого мозку* до верхнього краю та впадають у *верхню сагітальну пазуху*. **Поверхнева середня мозкова вена** залягає в *латеральній борозні*. Вона збирає кров із прилеглих ділянок *лобової, тім'яної, скроневої часток та острівця* і впадає у *верхню кам'янисту пазуху*. До **поверхневих нижніх (низхідних) вен** відносяться *передня й задня скроневі та нижня потилична вени*. Усі вони впадають у *поперечну, або верхню кам'янисту пазуху*. **Вени з медіальної поверхні півкуль** впадають у *верхню сагітальну пазуху* або в *базиллярну вену*. **Вени глибоких відділів мозку** збираються та впадають у *базиллярну вену*, яка впадає у *велику вену мозку Галена*, куди вливають кров і вени від передніх відділів *поясної закрутки й клина*.

Кров протікає по *капілярах*, що утворюють *неперервну сітку*, яка більш густа там, де обмін речовин більш інтенсивний. Тому, в *сірій речовині мозку* **капілярна сітка** набагато густіша, ніж у *білій речовині*. У кожній частині мозку капілярна сітка характеризується специфічною архітектоною.

Кровообіг у головному мозку значно інтенсивніший, ніж в інших органах і тканинах людського організму. Надзвичайно високий мозковий кровообіг забезпечує найбільшу інтенсивність обміну речовин у тканинах мозку. При ударному викиді крові у велике коло кровообігу, тобто об'ємі крові, яка викидається шлуночком в аорту за одне його скорочення (70 мл), 15% її протікає по судинах мозку. Зі всієї кількості кисню, що поступає із зовнішнього середовища й засвоюється організмом, 20% використовується на окисні процеси в мозку.

Спинний мозок кровопостачається *гілками хребтових, задніх міжребрових, поперекових та інших артерій*. **Хребтові артерії** віддають на ший *спинномозкові гілки*, що йдуть у *міжхребцеві отвори* до спинного мозку. Увійшовши в *порожнину черепа*,

хребтові артерії віддають **дві задні спинномозкові артерії** (*aa. spinalis posterior*), які спрямовуються вниз, проходячи через *великий отвір потиличної кістки*, лягають біля *задніх латеральних борозен* спинного мозку біля входження в ці борозни *задніх корінців спинного мозку*, продовжуються до *медулярного конуса*, віддаючи по ходу *артеріальні гілки до м'якої оболонки*. Від **хребтових артерій** у порожнині черепа також відходять, перед їх з'єднанням у базилярну, *дві передні спинномозкові артерії*, прямують униз, з'єднуються в одну **передньоспинномозкову артерію** (*a. spinalis anterior*), яка лягає в *передню поздовжню щілину* спинного мозку й заходить до *медулярного конуса*, де загинається позаду, з'єднуючись із **задніми спинномозковими артеріями**. Уздовж спинного мозку всі три спинномозкові артерії не зменшують свій діаметр, а в деяких ділянках збільшують, бо одержують підкріплення від *задніх міжхребрових і поперекових артерій*, спинномозкові гілки яких входять через *міжхребцеві отвори* й анастомозують із ними.

Пройшовши через капіляри, кров із центральних відділів спинного мозку відтікає в *радіальні венозні судини*, прямуючи на периферію, де збирається у *два венозні колектори* – **передню й задню спинномозкові вени** (*vena spinalis anterior et vena spinalis posterior*). Із цих вен венозна кров відтікає у *внутрішнє венозне сплетення*, що в *надтвердооболонковому просторі* спинномозкового каналу, а звідти – у *зовнішнє хребтве сплетення* по венах *міжхребцевих отворів*.

Нервова система являє собою *комплекс нейронів*, які з'єднуються один з одним, ніде не зростаючись. В основі діяльності нервової системи лежить **рефлекс** (І.М.Сеченов). Нині під рефлексом розуміють здійснену за участю нервової системи *реакцію організму* у відповідь на подразнення, що надходить із *зовнішнього або внутрішнього середовища*. *Нервове збудження*, що виникає в будь-якому місці, передається по *відростках нервових клітин* від одного до другого, від другого до третього і т. д. Шлях проходження збудження від одного нейрона до інших називається **рефлекторною дугою**, яка лежить в основі рефлексу. Залежно від того, скільки нейронів бере участь у проведенні збудження і через які рівні нервової системи проходить цей шлях, розрізняють **просту і складну рефлекторні дуги**. **Проста рефлекторна дуга** побудована за *тринейронним типом*. У здійсненні проведення збудження беруть участь **три нейрони**. *Перший – чутливий нейрон*, розміщений у *спинномозковому вузлі*. **Периферичний відросток (дендрит)** цього несправжньо уніполярного нейрона прямує на периферію до тканин (м'язів, кісток та ін.), де закінчується **чутливими закінченнями**; **центральний відросток (аксон)** прямує в *спинний мозок* й утворює **синаптичне з'єднання** з **другим, вставним нейроном**, що знаходиться в **задніх рогах** спинного мозку. **Аксон вставного нейрона** направляється із *заднього рога* через передню білу злуку до *передніх рогів*, де входить до *синаптичного контакту* з **третьім нейроном – руховим**. Від *великих рухових клітин передніх рогів* відростки відходять через **передню бокову борозну** спинного мозку й у складі **спинномозкового нерва** прямують до тканин (м'язів, залоз), де завершуються *ефекторними закінченнями*, які викликають ефект у вигляді **скорочення м'яза** чи **зміни секреції залози**.

Крім *тринейронної*, у людини є приклад *двонейронної рефлекторної дуги* (*колінний рефлекс*). При подразненні зв'язки наколінника збудження від її рецепторів передається в нервову клітину, що в *міжхребцевому вузлі*, від чутливої клітини по її аксону, який проходить через *задні роги* спинного мозку й по *передній білій злуці* прямує до *передніх рогів*, де контактує з *руховими клітинами*. Від *рухових клітин передніх рогів* другий нейрон іде до робочого органа. **Скорочення чотириголового м'яза стегна** викликає **розгинання гомілки**.

До складу **складної рефлекторної дуги** входить більше *нейронів*, і збудження відбувається через різні рівні *нервової системи* (*довгастий, середній, проміжний мозок* і через *кору*).

Рефлекторна дуга формується в межах *рухового пула*, а не сегмента спинного мозку. Це зв'язано з тим, що в іннервації одного поперечносмугастого м'яза бере участь багато *нейронів*, які знаходяться в *декількох сегментах спинного мозку*. **Вставний нейрон**, що проводить збудження від *клітин задніх рогів* до *рухових клітин передніх рогів*, іде до *рухових клітин передніх рогів* декількох *сегментів*. **Руховим пулом** вважають *групу нейронів*, що об'єднані у функціональну одиницю.

ЛЕКЦІЯ 6

ПРОВІДНІ ШЛЯХИ ГОЛОВНОГО І СПИННОГО МОЗКУ, ЇХ КЛАСИФІКАЦІЯ. ГОЛОВНІ ЧУТЛИВІ І РУХОВІ ПРОВІДНІ ШЛЯХИ. ВЕГЕТАТИВНА СИСТЕМА

План:

1. Провідні шляхи головного і спинного мозку.
2. Головні чутливі провідні шляхи.
3. Провідні шляхи спеціального чуття.
4. Головні рухові шляхи.
5. Вегетативна нервова система.

1. Провідні шляхи головного і спинного мозку

Під час розгляду питання *простой рефлекторної дуги* відзначено частину нервової системи на першому етапі розвитку тваринних організмів, коли ще не було головного мозку. Від цього етапу в людини зберігся *власний апарат спинного мозку*, що побудований у вигляді *тринейронної рефлекторної дуги*. У зв'язку з розвитком головного мозку розвиваються нові *двобічні зв'язки* спинного мозку з головним. З розвитком нового поверху головного мозку ускладнюється й *рефлекторна дуга*; у кожній її частині розвиваються цілі *ланцюги нейронів*, що створюють **аферентні й еферентні провідні шляхи**.

Провідний шлях (*via, tractus*) – це форма зв'язку *периферії (рецептора)* із *центром, центру* з *периферією (виконуючим органом)* і *центрів між собою*. **Провідними шляхами** в нервовій системі називаються тісно розміщені одне біля одного **нервові волокна**, що з'єднують її різні відділи й об'єднані в *систему пучків* і характеризуються *спільністю будови й функції* (Є.П. Кононова).

Провідні шляхи поділяються на **три групи**:

- 1 – **асоціаційні провідні шляхи**;
- 2 – **комісуральні провідні шляхи**;
- 3 – **проекційні провідні шляхи**.

Увесь *простір* між *сірою речовиною кори головного мозку* й *сірою речовиною базальних ядер* займає **біла речовина**. Вона складається з великої кількості *нервових волокон*, які йдуть у різних напрямках і утворюють **провідні шляхи кінцевого мозку**.

Асоціаційні провідні шляхи кінцевого мозку (*fibrae associationes telencephali*) складають основу *білої речовини*, з'єднують різні ділянки кори мозку в межах однієї півкулі, забезпечують зв'язок між окремими *клітинними шарами* й можливість для кори виконувати **асоціаційні й інтегративні функції**.

Розрізняють **короткі та довгі асоціаційні волокна**. До **коротких асоціаційних волокон** належать:

- **дугоподібні волокна** (*fibrae arcuatae cerebri*), які забезпечують *функціональний зв'язок* між різними клітинними шарами поряд розміщених *закруток кори півкуль*;
- **внутрішньоядерні короткі волокна**, що зв'язують *групи клітин ядер* і *ретиккулярної формації*.

Довгі асоціаційні волокна (*fibrae associationes longae*) з'єднують між собою *кору різних часток однієї півкулі*. Розрізняють такі **довгі асоціаційні волокна**:

- 1) **верхній поздовжній пучок** (*fasciculus longitudinalis superior*), розташований у *верхній частині півкулі*. Він з'єднує **кору лобової, тім'яної, потиличної часток** між собою;

2) **нижній поздовжній пучок** (*fasciculus longitudinalis inferior*) зв'язує **кору потиличної і скроневої часток**;

3) **гачкуватий пучок** (*fasciculus uncinatus*) з'єднує **кору лобової частки (полюса і нижніх відділів) із корою скроневої частки**;

4) **пояс** (*cingulum*) являє собою один з **асоціаційних пучків лімбічної системи**, повністю огинає **мозолисте тіло** й з'єднує **підмозолисте поле** (*area subcallosa*) з корою всіх структур **лімбічної частки й гачок**;

5) **прямовисні потиличні пучки** (*fasciculi occipitales verticales*);

6) **верхній потилично-лобовий пучок** (*fasciculus occipitofrontalis superior*).

У спинному мозку асоціаційні шляхи представлені власними пучками, які з'єднують сегменти спинного мозку в межах однієї половини.

Комісуральні нервові волокна кінцевого мозку (*fibrae commissurales telencephali*) з'єднують симетричні ділянки **кори обох півкуль головного мозку**. Ось основні **комісуральні шляхи**:

1 – **мозолисте тіло** (*corpus callosum*) з'єднує всі симетричні ділянки **півкуль великого мозку** за винятком ділянок, що відносяться до **нюхового мозку**;

2 – **передня злука мозку** (*commissura anterior*) з'єднує **праву й ліву нюхові частки та гіпокампи**;

3 – **злука склепіння** (*commissura fornicis*) з'єднує ділянки **кори правої й лівої скроневих часток, правий і лівий гіпокампи**;

4 – **злука повідців** і 5 – **задня епіталамічна злука** відносяться до **проміжного мозку**.

У спинному мозку комісуральні шляхи представлені **передньою й задньою білими злуками**.

Проекційні провідні шляхи (*neurofibrae projectiones*) зв'язують **відділи центральної нервової системи**, що знаходяться **нижче (спинний мозок) із вищележачими відділами головного мозку (довгастим, середнім, проміжним мозком, корою мозку)** й навпаки, **кору мозку з нижчележачими відділами**. За допомогою **проекційних шляхів**, що досягають **кори мозку**, картини зовнішнього світу ніби проектується на неї, як на екран, і в ній відбувається **вищий аналіз імпульсів**, що поступають сюди, їх **свідома оцінка**. **Проекційні шляхи – це складні рефлекторні дуги з різною кількістю нейронів**. **Проекційні шляхи є аналізаторними шляхами**. Це складні **нейродинамічні функціональні системи**, що складаються із **трьох ланок**:

- **периферичної частини** (*рецептор, орган чуття, або ефектор*);
- **провідний шлях, або кондуктор**;
- **центральна частина** (*кірковий кінець аналізатора*).

За напрямом проведення імпульсу **провідні шляхи** поділяються на **висхідні й низхідні**. **Висхідні проекційні шляхи аферентні, чутливі**, несуть імпульси, які виникли від дії на організм факторів зовнішнього середовища до **вищих центрів центральної нервової системи, до кори**.

Залежно від місця розміщення рецепторів, які сприймають подразнення, **висхідні проекційні шляхи** поділяються на **екстероцептивні, пропріоцептивні й інтероцептивні**. **Екстероцептивні шляхи** (*externus – зовнішній*) проводять імпульси **болу, температури, дотику, тиску**, які виникли від дії факторів **зовнішнього середовища** на шкірні покриви й на органи чуття (органи зору, слуху, смаку, нюху).

Пропріоцептивні провідні шляхи (*proprius – власний*) проводять імпульси від **органів руху (м'язів, сухожилків, зв'язок і суглобових капсул)**, несуть інформацію про **положення частин тіла**.

Інтероцептивні провідні шляхи (*internus – внутрішній*) проводять імпульси від **внутрішніх органів, судин, хемо-, баро-, механорецепторів**, які сприймають стан *внутрішнього середовища організму*.

Наразі описано **вісім аналізаторів першої сигнальної системи** (*шість зовнішніх і два внутрішні*). До зовнішніх відносяться:

- **шкірний;**
- **зоровий;**
- **нюховий;**
- **смаковий;**
- **слуховий;**
- **вестибулярний.**

До **внутрішніх аналізаторів** належать:

- **пропріоцептивний;**
- **інтероцептивний.**

До аналізаторів другої сигнальної системи відносяться **мовні аналізатори усної і письмової мови**. Ці аналізатори не мають ні *власних рецепторів*, ні *висхідних провідних шляхів*, а лише **кіркові кінці**. Аналізатори другої сигнальної системи послуговуються утворами деяких аналізаторів першої сигнальної системи (наприклад, *зорового, слухового*).

2. Головні чутливі провідні шляхи

Пропріоцептивні провідні шляхи (*proprius – власний*) проводять імпульси від **органів руху** (*м'язів, сухожилків, зв'язок і суглобових капсул*), несуть інформацію про **положення частин тіла**.

Інтероцептивні провідні шляхи (*internus – внутрішній*) проводять імпульси від **внутрішніх органів, судин, хемо-, баро-, механорецепторів**, які сприймають стан **внутрішнього середовища організму**.

У контексті програми з розділу центральної нервової системи в даному розділі розглянемо **висхідні проєкційні екстероцептивні і пропріоцептивні шляхи**.

До екстероцептивних належить **шлях Едінгера – гангліо-спинно-таламо-кірковий шлях** (*tractus ganglio-spino-thalamo-corticalis*), по якому передається й усвідомлюється **екстероцептивна інформація** (*відчуття болю, дотику й температури*), що надходить від *шкіри тулуба, шиї і кінцівок*. До назви цього тракту належать два **анатомічно і функціонально різні шляхи**: 1) **шлях**, що відповідає за *відчуття грубого дотику і тиску* й бере участь в утворенні **медіальної петлі** (*lemniscus medialis*), має назву **передній спинно-таламічний шлях**; 2) **шлях**, що передає *больову й температурну чутливість*, також бере участь в утворенні **медіальної петлі**, це **боковий спинно-таламічний шлях**.

Тіло першого нейрона гангліо-спинно-таламо-кіркового шляху, що відповідає за проведення *відчуття грубого дотику і тиску*, представлено *псевдоуніполярними клітинами*, що розміщені в *спинномозкових вузлах*. **Дендрити** цих клітин у складі *спинномозкових нервів* ідуть до *шкіри* й закінчуються **рецепторами**. **Аксони** згаданих клітин формують *задні корінці* й через *задню бокову борозну* потрапляють у *задній канатик*, підіймаються вгору на 2–15 сегментів й утворюють **синаптичні контакти** з **тілом другого нейрона**, що лежить у *задніх рогах спинного мозку* у *власному ядрі*. **Аксони другого нейрона** перехрещуються в *передній білій злуці*, тобто із **задніх рогів справа** переходять на *лівий бік*, а з **власного ядра лівого заднього рога** – на *правий бік*. Підіймаючись угору, **аксони другого нейрона** заходять у *стовбур головного мозку*, де

беруть участь в утворенні *медіальної петлі* й закінчуються в *зоровому горбі*, де утворюють *синаптичні контакти* з тілом *третього нейрона*, що залягає в його *вентральному ядрі*. **Аксони третього нейрона** проходять через задню ніжку внутрішньої капсули до *зацентральної закрутки тім'яної частки*, де контактують із тілом **четвертого нейрона**, тобто з тілами *чутливих клітин кори головного мозку*.

У **гангліо-спинно-таламо-кірковому шляху больової і температурної чутливості** тіла *перших нейронів* представлені найменшими *псевдоуніполярними клітинами спинномозкових вузлів*, дендрити яких ідуть на периферію й закінчуються *чутливими до температури і болю закінченнями* (тільця Кравзе, тільця Руфіні). **Аксони** згаданих клітин у складі *заднього корінця спинного мозку* входять у *задню латеральну борозну* й підіймаються на 1–2 сегменти, закінчуючись у *драглистій речовині заднього рога*, де розміщене **тіло другого нейрона**. **Аксони другого нейрона** перехрещуються в *передній білій злуці спинного мозку* й утворюють **бічний спинно-таламічний шлях** (*tractus spinothalamicus lateralis*), що проходить у *бокових канатиках спинного мозку*. Цей шлях у *стовбурі головного мозку* входить до складу *медіальної петлі* й закінчується на *клітинах третього нейрона вентрального ядра зорового горба*. **Аксони клітин третього нейрона** проходять через задню ніжку внутрішньої капсули до *чутливих клітин четвертого нейрона* в *зацентральної закрутці кори мозку*.

До *чутливих шляхів*, що беруть участь у формуванні *медіальної петлі* (*лемніскових шляхів*), належить також шлях, що проводить *свідому больову, тактильну і температурну чутливість* від голови і шиї, – **гангліо-ядерно-таламо-кірковий шлях** (*tractus ganglionucleothalamocorticalis*). **Тіло першого нейрона** цього шляху розміщене в *чутливому вузлі трійчастого нерва* (*ganglion trigeminale*), який складається із *псевдоуніполярних клітин*. **Аксон першого нейрона** у складі *чутливого корінця трійчастого нерва* (*radix sensoria*) йде в міст до клітин *чутливих ядер трійчастого нерва*, що представляють *тіла других нейронів*, – **nucleus principalis** (для *тактильної чутливості*) і **nucleus spinalis** (для *больової і температурної чутливості*). **Аксони другого нейрона** в *стовбурі мозку* перехрещуються, після чого приєднуються до *медіальної петлі* й закінчуються **синаптичними контактами** на **тілах третього нейрона**, який знаходиться у *вентральній групі ядер таламуса*. Від клітин цих ядер, що є **третім нейроном**, аксони йдуть через *задню ніжку внутрішньої капсули* до *чутливих клітин – четвертого нейрона* в *нижню частину зацентральної закрутки кори головного мозку*.

Провідні шляхи пропріоцептивної (глибокої) чутливості кіркового напрямку (*tractus ganglio-bulbo-thalamo-corticalis*) несуть імпульси *м'язово-суглобового відчуття* в *кору головного мозку*. За допомогою цих шляхів здійснюються рухи, що оцінюються свідомістю. Керованість рухів здійснюється за рахунок *аферентних імпульсів* із м'язів, сухожилків і суглобових капсул усіх частин тіла, що рухаються. Імпульси спрямовуються в **зацентрально закрутку кори мозку**, а зворотний зв'язок забезпечує поступовість, точність, спритність і координацію рухів. Ці шляхи належать до *лемніскових* і складаються із **чотирьох нейронів**.

Перший нейрон представлений *псевдоуніполярними клітинами міжхребцевих гангліїв*. **Периферичний відросток** (*дендрит*) цих клітин прямує до *м'язів, сухожилків і суглобових сумок*, де закінчується **рецепторами** – *веретеноподібними тільцями Кюне*. **Центральні відростки** (*аксони*) формують *задні корінці спинного мозку*, які по сегментно заходять у *задні канатики білої речовини*, об'єднуючись у *два пучки*: 1 – *нижній пучок Голя* складається із *куприкових, крижових, поперекових і XII–VII грудних корінців сегментів*; він лежить біля *задньої*

серединної борозни; 2 – **клиноподібний пучок Бурдаха** сформований аксонами VIII – I грудних і VIII – I шийних корінців сегментів і розміщений латеральніше від нижнього. **Аксо́ни**, що утворюють ці шляхи, заходять у *задні роги спинного мозку*, але в них не перериваються, а переходять у *задні канатики*, підіймаються вгору, заходять у *довгастий мозок* й утворюють **синаптичний контакт** із клітинами **нижнього і клиноподібного ядер**, тобто з клітинами **другого нейрона**. Аксо́ни клітин **другого нейрона** переходять з одного боку на другий, утворюючи **чутливе перехрестя** (*decussatio lemniscorum*), після чого приєднуються до **медіальної петлі** й закінчуються у **вентральному ядрі зорового горба**, синаптуючи з його клітинами, які є **третьім нейроном**. Аксо́ни клітин **третього нейрона** прямують через *задню ніжку внутрішньої капсули* до *внутрішньої зернистої пластинки передцентральної закрутки та верхньої тім'яної часточки*, де залягають клітини **четвертого нейрона**.

Висхідні пропріоцептивні шляхи мозочкового напрямку – *сомато-сенсорні шляхи несвідомої чутливості*. По цих провідних шляхах мозочок одержує інформацію від розміщених нижче *центрів спинного мозку* про стан *опорно-рухового апарату*, бере участь у *рефлекторній координації рухів*, забезпечує *рівновагу тіла без участі кори великого мозку*.

1. **Задній спинно-мозочковий шлях Флексіга** (*tractus ganglio-spino-cerebellaris dorsalis sen posterior*). **Перший його нейрон** знаходиться в *спинномозкових гангліях*, а **периферичний відросток (дендрит)** закінчується **чутливими закінченнями** в м'язах, сухожилках і суглобових сумках. **Центральний відросток (аксон)** формує *задні корінці спинного мозку*, які входять у *задню латеральну борозну*, у *задній ріг* і синаптують із клітинами *заднього грудного ядра*, що є **другим нейроном**. Аксо́ни **другого нейрона** йдуть у *боковий канатик білої речовини* свого боку і в його складі підіймаються вгору, через *нижню ніжку мозочка* доходять до **кори черв'яка**. **Кора черв'яка** з'єднана *асоціаційними волокнами* з *корою півкуль мозочка* та із *зубчастим ядром*. Із *кори черв'яка*, із *зубчастого ядра* імпульс прямує через *верхню ніжку мозочка* до *червоного ядра* протилежного боку (**мозочково-покришковий шлях**).

2. **Передній спинно-мозочковий шлях Говерса** (*tractus-spino-cerebellaris anterior*) виконує ту саму функцію, що й *задній шлях*, але має деякі відмінності. **Перший нейрон** згаданого шляху також лежить у *спинно-мозковому вузлі*, **периферичні відростки** цих клітин прямують до *м'язів, сухожилків і суглобових капсул*. **Центральний відросток** у складі *задніх корінців* направляється в *спинний мозок* і закінчується, синаптуючи з *тілами клітин проміжної центральної субстанції*, що лежить поруч із *грудним ядром*. Аксо́ни клітин згаданої субстанції (**другий нейрон**) переходять через *передню білу злуку спинного мозку* на протилежний бік і в складі *бокового канатика* підіймаються вгору, доходючи до *перешийка ромбоподібного мозку*, де вони вертаються на свій бік у *верхньому мозковому парусі*, у складі *верхньої ніжки мозочка* йдуть до *кори черв'яка мозочка*. Таким чином, обидва **спинно-мозочкові шляхи** з'єднують однойменні половини *спинного мозку і мозочка*.

Периферичними відділами аналізаторів є **органи відчуття**. Згідно з особливостями розвитку й будови, **органи відчуття** поділяються на: 1) **органи**, в яких сприймаючими подразнення елементами є **спеціалізовані клітини** (*органи смаку, слуху, рівноваги*); 2) **органи відчуття**, в яких первинними, сприймаючими подразнення, елементами є **нервові клітини** (*орган зору, нюху*).

Периферичною частиною зорового аналізатора є **орган зору** (*organum visus*), або **око** (*bulbus oculi*). **Око** складається з *очного яблука* й *допоміжних органів*. **Очне яблуко** розміщене в *порожнині очної ямки*. У ньому розрізняють **передній полюс**

(найбільш виступаюча точка рогівки) і задній полюс, що проектується латеральніше від виходу з очного яблука зорового нерва. Око має три вісі. **Лінія**, що з'єднує два полюси, називається **зовнішньою віссю**. **Вісь**, проведена від задньої поверхні рогівки до сітківки, – **внутрішня**; **зорова вісь** – **лінія**, що з'єднує передній полюс із центральною ямкою.

Стінку очного яблука утворюють **три оболонки**. **Зовнішня оболонка** – **сполучнотканинна** (рис. 40). У ній розрізняють меншу прозору передню частину – **рогівку** (*cornea*). **Передня поверхня рогівки випукла, задня – вгнута**; **задня непрозора частина сполучнотканинної оболонки більша, міцна – склера** (*sclera*), **білкова оболонка**.

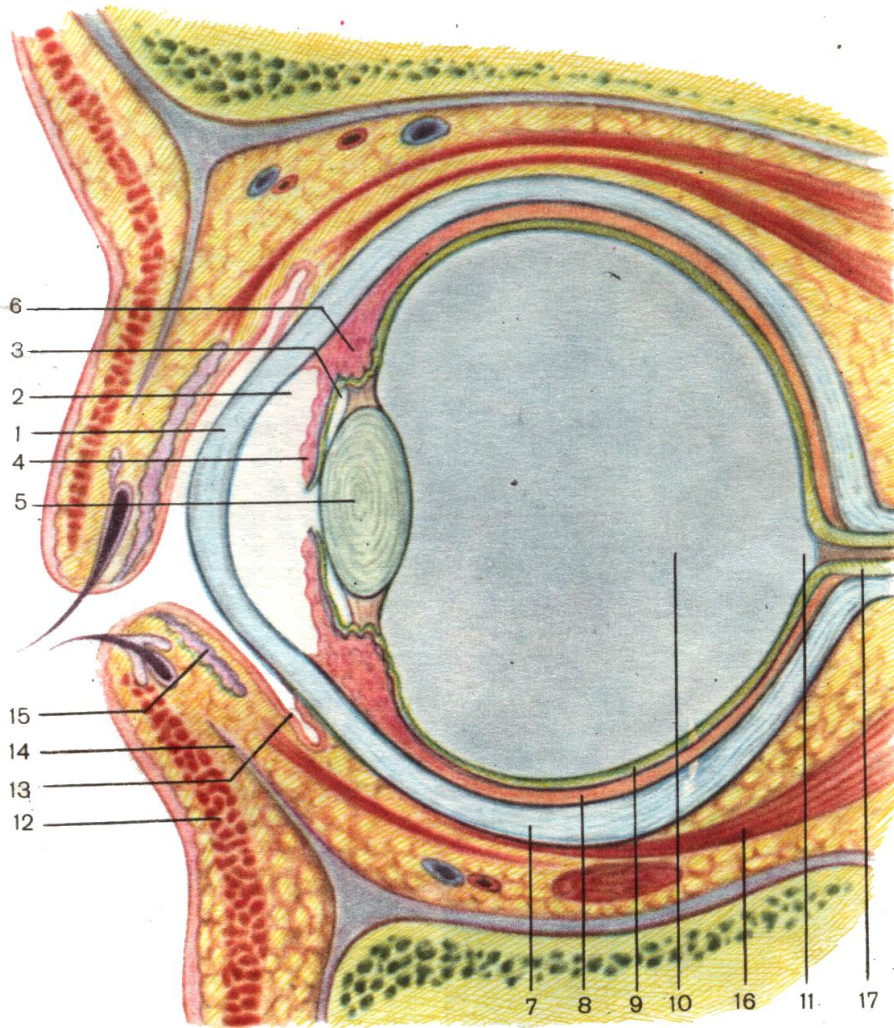


Рис. 40. Очне яблуко (сагітальний розтин)

- | | |
|-----------------------------|--------------------------|
| 1 – рогівка | 10 – склоподібне тіло |
| 2 – передня камера | 11 – диск зорового нерва |
| 3 – задня камера | 12 – м'яз повіки |
| 4 – райдужка | 13 – кон'юктива |
| 5 – кришталик | 14 – нижній хрящ повіки |
| 6 – війчасте тіло | 15 – залоза хряща повіки |
| 7 – склера | 16 – м'яз очного яблука |
| 8 – власне судинна оболонка | 17 – зоровий нерв |
| 9 – сітківка | |

Середня оболонка очного яблука – судинна – складається із трьох відділів: *райдужки, війчастого тіла і власне судинної оболонки.*

Райдужка (iris) – це вертикально розміщена **пластинка**, що просвічується через *рогівку*. У центрі райдужки знаходиться *отвір*, що називається **зіницею**. У своєму складі райдужка має *пігмент*, який визначає колір очей, а також *два гладкі м'язи*; один із них розміщений *радіально*, а другий – *циркулярно*. Ці м'язи при скороченні змінюють величину зіниці й виконують роль *діафрагми* для променів світла, що проникають в око.

Війчасте тіло (corpus ciliare) лежить за райдужкою. Більшу його частину складає **війчастий м'яз**, що бере участь в *акомодації ока*. Позаду розміщена **власне судинна оболонка**, за рахунок якої відбувається *кровообіг* очного яблука.

Внутрішня оболонка очного яблука – сітківка (retina tunica sensoria) є *мозковою тканиною*, що виконує *чутливу (зорову) функцію* й складається із 10 шарів. Є три основні види нейронів сітківки: 1) **фотосенсорні нейрони**, *дендрити* яких утворюють *палички і колбочки*. **Палички** в кількості 110 млн є *рецепторами сутінкового вечірнього бачення*. Вони розкидані по всій *сітківці* й дають інформацію про *контури предмета та його переміщення*. **Колбочки** – це *рецептори денного бачення, кольороочуття*, що дають інформацію про *колір предмета, його чітку форму*; у кількості приблизно 7 млн вони розміщені в *ділянці жовтої плями центральної ямки сітківки*; 2) **біполярні клітини (провідникові нейрони)** – *передають інформацію*; 3) **вузлові (оптично-гангліозні) нейрони**, *аксони* яких формують **зоровий нерв (n. opticus)**.

Ядро очного яблука складають *прозорі середовища*: **кришталік, склоподібне тіло, передня і задня камери ока**, які виконують *функцію оптичного апарата*.

До додаткових органів ока належать: **брови, вії, повіки, кон'юнктива, м'язи ока, слізний апарат ока**.

3. Провідні шляхи спеціального чуття

ПРОВІДНИЙ ШЛЯХ ЗОРОВОГО АНАЛІЗАТОРА (рис. 41)

Перші три нейрони зорового шляху розміщені в *сітківці ока*: **1-й нейрон** – *фотосенсорні нейрони*; **2-й нейрон** – *біполярні клітини*; **3-й нейрон** – *мультиполярні, або гангліозні клітини*. *Аксони гангліозних клітин* формують **зоровий нерв (n. opticus)**, який виходить з *очної ямки* через *канал очного нерва* і входить у *порожнину черепа*, проходить по *основі мозку* й над *турецьким сідлом* частково перехрещується, утворюючи **перехрестя зорових нервів (chiasma opticum)**. Перехрещуються лише *медіальні частини нерва*, що йдуть від *носових (внутрішніх) половин сітківки*. Після перехресту утворюються **зорові тракти (tractus opticus)**, які мають волокна від *однойменних (правих або лівих) половин сітківки*. **Зоровий тракт** прямує позаду, огинає ззовні *ніжку великого мозку* й закінчується в **підкірковому зоровому центрі**, яким є: *бокове колінчасте тіло, подушка зорового горба і сірий шар верхнього горбика чотиригорбикового тіла середнього мозку*. **Волокна 3-го нейрона**, що закінчуються в *боковому колінчастому тілі* і в *подушці зорового горба*, синаптують із **клітинами 4-го нейрона** названих утворень. **Волокна 4-го нейрона** від *зовнішнього колінчастого тіла* і *подушки* проходять через *задню ніжку внутрішньої капсули*, утворюючи **зорову променистість (пучок Граціоле)**, і закінчуються в **кірковому зоровому центрі**, що розміщений у *потилічній частці великого мозку* на дні та по краях *острогової борозни (5-й нейрон)*, де відбувається *аналіз і синтез інформації*, що поступила.

Якубовича). Аксони клітин цього вузла (**6-й нейрон**) направляються *до м'яза, що звужує зіницю*.

АНАЛІЗАТОР НЮХУ

Носова порожнина людини є дихальним *шляхом*, а також містить **орган нюху**. Пахучі речовини поступають у *порожнину носа* разом із повітрям, подразнюють *специфічні чутливі елементи* нюхового органа. Такими чутливими елементами є **біполярні нервові клітини**, розміщені в *підслизовій оболонці верхньої носової раковини і носової перегородки (1-й нейрон)*. Дендрити цих нейронів закінчуються в *слизовій оболонці раковини і перегородки специфічними закінченнями*. Нейрити біполярних клітин з'єднуються в *пучки*, утворюючи **16–20 тонких ниток** (*fila olfactoria*). **Нюхові нитки** проникають у порожнину черепа через отвори в горизонтальній пластинці *решітчастої кістки* й закінчуються синаптичними контактами в *нюховій цибуліні*, де знаходиться **2-й нейрон**. Аксони 2-го нейрона об'єднуються, утворюючи **нюховий тракт**, який прямує до *нюхового трикутника*. Більша частина волокон розділяється на **три нюхові смужки**: *бокову, проміжну і медіальну*. **Бокова смужка** направляється назовні й позаду, закінчуючись у *корі пригіпокампової закрутки і частково в мигдалеподібному тілі*. **Проміжна нюхова смужка** закінчується в *корі передньої пронизаної пластинки* свого й протилежного боків. **Медіальна нюхова смужка** поділяється на *дві частини*. Одна з них прямує до клітин *прозорої перегородки*, звідки по склепінню досягає *гачка закрутки біля морського коника*. Друга частина волокон *огинає мозолисте тіло*, переходить у *зубчасту закрутку* й закінчується в *гачку морського коника*.

АНАЛІЗАТОР СМАКУ

У ссавців, у тому числі і в людини, **орган смаку** розміщений у *ротовій порожнині* й представлений **смаковими закінченнями**, які знаходяться, головним чином, у складі *сосочків язика*, але зустрічаються *на піднебінні, на піднебінних дужках і на надгортаннику*.

Провідний шлях смакового аналізатора пов'язаний із **трьома черепномозковими нервами**: *проміжним, язикоглотковим і блукаючим*. Кожний нерв має відповідний *нервовий вузол*, в якому розміщені **перші нейрони**. Отже, **проміжний нерв** разом із **лицевим нервом** проходить у *каналі скроневої кістки*; по ходу він згинається під прямим кутом, утворюючи *колінце*, в ділянці якого утворює *вузол колінця*. Дендрити клітин вузла колінця прямують на периферію в складі **барабанної струни** й закінчуються **смаковими рецепторами** на *сосочках слизової оболонки передніх 2/3 язика*.

На зовнішній основі черепа біля *ярмного отвору*, через який із черепа виходить *язикоглотковий нерв*, знаходиться **нижній вузол язикоглоткового нерва**. **Периферичні волокна (дендрити)** клітин цього вузла йдуть у складі **язикоглоткового нерва** й закінчуються **смаковими рецепторами** в *слизовій оболонці задньої третини язика*.

Через *ярмний отвір* в основі черепа з порожнини черепа виходить **блукаючий нерв**, який має на зовнішній основі черепа біля отвору свій *нижній вузол*. Дендрити клітин цього вузла у складі **верхнього гортанного нерва** йдуть до *слизової оболонки надгортанника* і там закінчуються **смаковими рецепторами**.

Аксони клітин згаданих **вузлів проміжного, язикоглоткового і блукаючого нервів** направляються в **довгастий мозок і міст**, де синаптують із клітинами **другого нейрона в ядрі одинокого шляху (nucleus tractus solitarii)**. Аксони клітин **2-го нейрона** підіймаються до **зорового горба**, де залягають **тіла 3-го нейрона** і

контактують із ними. **Ядра зорового горба** є підкірковими центрами смаку. **Аксони 3-го нейрона** проходять через **задню ніжку внутрішньої капсули** до нижньої частини **зацентральної закрутки**, де залягає **4-й нейрон** і відбувається **аналіз і синтез смакових подразнень**.

4. Головні рухові шляхи.

Основними шляхами від рухових зон кори великого мозку є **кірково-спинномозкові шляхи**, які складають єдину **пірамідну систему**, що служить для свідомого управління всією **скелетною мускулатурою**.

Кірково-спинномозковий шлях (*tractus corticospinalis*) – це прямий зв'язок **кори головного мозку** з руховими ядрами **спинного мозку**. Цей шлях **двонейронний** (рис. 42). **Тіла перших нейронів** – це **великі пірамідні клітини Беца**, що лежать у **5-му шарі кори мозку** в **передцентральної закрутки**. **Аксони** клітин відходять від усієї площі **закрутки** й створюють **променистість**, конвертуючись, збираються в один пучок, який проходить через **передній відділ задньої ніжки внутрішньої капсули**, **середину ніжки великого мозку**, **основу моста**, переходить у **довгастий мозок** на його поверхню, утворюючи **піраміди**. На межі **довгастого і спинного мозку** відбувається частковий **перехрест пірамід** (*decussatio pyramidum*), більша частина їх (5/6) переходять на протилежний бік, вступаючи в **боковий канатик спинного мозку**, утворюють **боковий кірково-спинномозковий шлях** (*tractus corticospinalis lateralis*). Частина волокон поsegmentно відокремлюється від нього й закінчується, синаптуючи з клітинами **передніх рогів**. У результаті цього пучок поступово витончується й закінчується на останніх **крижових сегментах**.

Одна шоста частина **неперехрещених волокон** цього шляху утворює **передній кірково-спинномозковий шлях** (*tractus corticospinalis anterior*). Ці волокна продовжуються в **передньому канатику спинного мозку**, **перехрещуючись** поsegmentно, закінчуються, як і попередні, на **рухових клітинах передніх рогів**. **Аксони** рухових клітин **передніх рогів** виходять із **спинного мозку**, утворюючи **передній руховий корінець** спинного мозку, який з'єднується із **чутливим корінцем**, формуючи **змішаний спинномозковий нерв**, підходять до **м'язів тулуба та кінцівок** і закінчуються в них **ефектором**.

Проекція рухових клітин у **передньоцентральної закрутки** зворотна до розміщення частин тіла. Так, **центр руху** для **нижньої кінцівки** розміщений у **верхніх відділах закрутки**, для **верхніх кінцівок** – у **середніх відділах**, для **голови, глотки і гортані** – у **нижніх відділах**.

Кірково-ядерний шлях (*tractus corticonuclearis*) – це прямий зв'язок **рухової ділянки кори великого мозку** з руховими ядрами **черепномозкових нервів** (рис. 43).

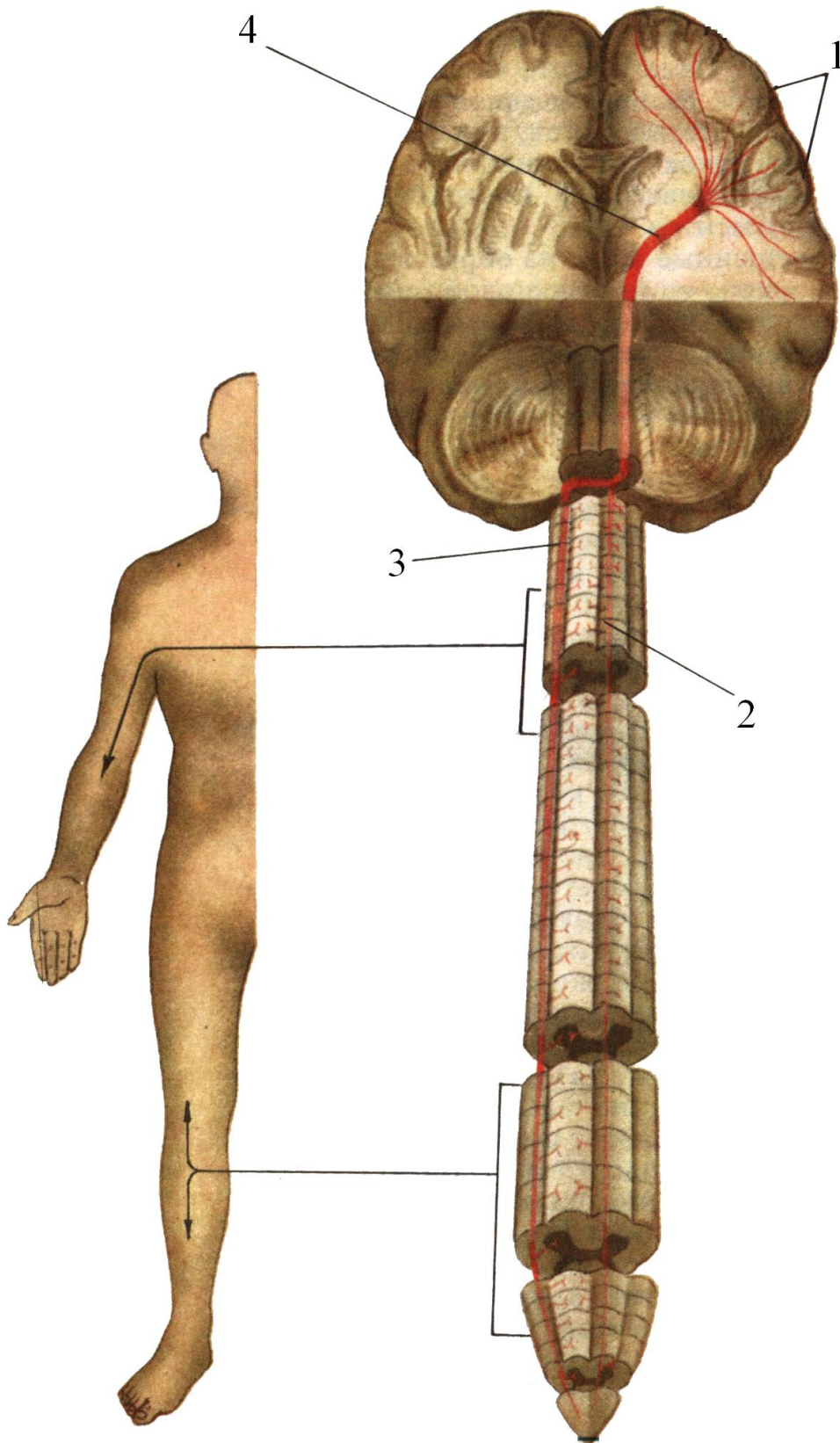


Рис. 42. Схема пірамідних шляхів

1 – прецентральна закрутка
2 – передній пірамідний шлях

3 – боковий пірамідний шлях
4 – внутрішня капсула

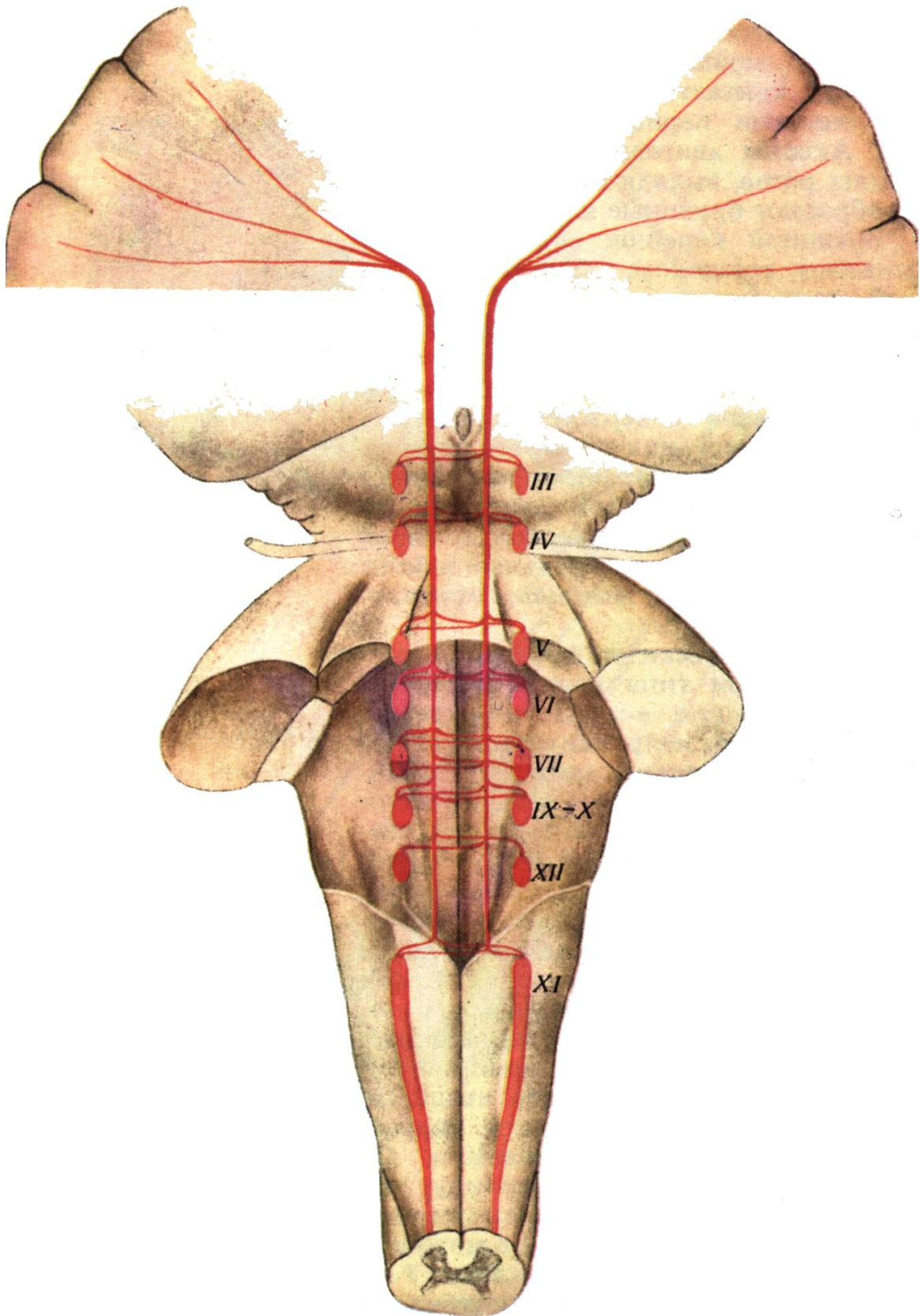


Рис. 43. Хід кiрково-ядерних волокон

Перший нейрон представлений великими пірамідними клітинами Беца, що розміщені у внутрішньому пірамідному шарі нижньої частини передцентральної закрутки. Аксони цих клітин беруть участь у створенні променистості, збираються в пучок, проходять через коліно внутрішньої капсули й направляються в стовбур головного мозку. Частина волокон згаданого пучка прямує до ядер сітчастої формації, а друга частина – до рухових ядер III, IV, V, VI, IX, X і XI пар черепномозкових нервів протилежного боку, тобто перехрещуючись, і частково – свого боку. До ядер лицевого (VI пара) і під'язикового (XII пара) нервів волокна проходять тільки з протилежного боку. **Другий нейрон** є клітинами перерахованих ядер черепномозкових нервів, аксони яких прямують до м'язів голови і шиї, закінчуючись у них руховими закінченнями.

ЕКСТРАПІРАМІДНА ПРОВІДНА СИСТЕМА

У розвитку хребетних екстрапірамідна нервова система виникає рано. У нижчих хордових вона є основним еферентним шляхом для здійснення автоматичних рухів скелетними м'язами.

З розвитком кори головного мозку екстрапірамідна нервова система стає в субординоване положення до кори з її руховим аналізатором.

У ссавців і людини підкірковий рівень екстрапірамідної частини нервової системи представлений базальними ядрами мозку, червоними ядрами, чорною речовиною, сітчастим утворенням, а також мозочком із його багаточисленними зв'язками.

Головним колектором екстрапірамідної системи є базальні ядра великого мозку – хвостате ядро (*nucl. caudatus*) і сочевицеподібне ядро (*nucl. lentiformis*). Останнє складається із: 1) лущини (*putamen*); 2) медіальної і латеральної блідих куль (*globus pallidum medialis et lateralis*) (рис. 44).

Крім названих утворень до екстрапірамідної нервової системи відносять: мигдалеподібне ядро, медіальне ядро зорового горба, ядра гіпоталамічної ділянки, пристінкові ядра (медіальне, латеральне, верхнє і нижнє) та ядро оливи.

Між перерахованими утвореннями, що входять до складу екстрапірамідної системи, існують багаточисленні зв'язки та множинні провідні шляхи. Як приклад, приводимо один із провідних шляхів: кірково-таламо-стріо-палідо-червоноядерно-спинномозковий шлях.

Перший нейрон залягає в 5-му шарі передцентральної закрутки кори великого мозку й представлений великими пірамідними клітинами Беца; аксони його проходять через внутрішню капсулу до проміжного мозку до клітин медіального ядра зорового горба. Аксони клітин медіального ядра (2-й нейрон) прямують до малих клітин смугастого тіла (3-й нейрон), з якими синаптують. Аксони малих клітин направляються до великих клітин смугастого тіла (4-й нейрон), з якими створюють синапси; аксони 4-го нейрона йдуть до клітин ядер блідої кулі (5-й нейрон) і з'єднуються з ними. Аксони клітин 5-го нейрона від клітин блідої кулі прямують у середній мозок до клітин червоного ядра, які є 6-м нейроном для цього шляху. Аксони клітин червоного ядра, перехрестившись, йдуть до одного з 5-ти рухових ядер переднього рога спинного мозку, клітини якого є 7-м нейроном.

Фрагменти пірамідних шляхів існують також самостійно й можуть здійснюватись без участі кори великого мозку.

Функція екстрапірамідної нервової системи полягає в пристосуванні до виконання рухових актів, перегрупованні тонусу м'язів, що беруть участь у рухах, подачі імпульсів до дії й готовності до рухів, виконанні допоміжних рухів, швидкості,

ритму, плавності та гнучкості. Вона бере участь у виконанні *мімічних і співдружніх рухів, жестикуляції та автоматизованих моторних актів* (гримаси, свист та ін.), сповіщає про закінчення рухів.

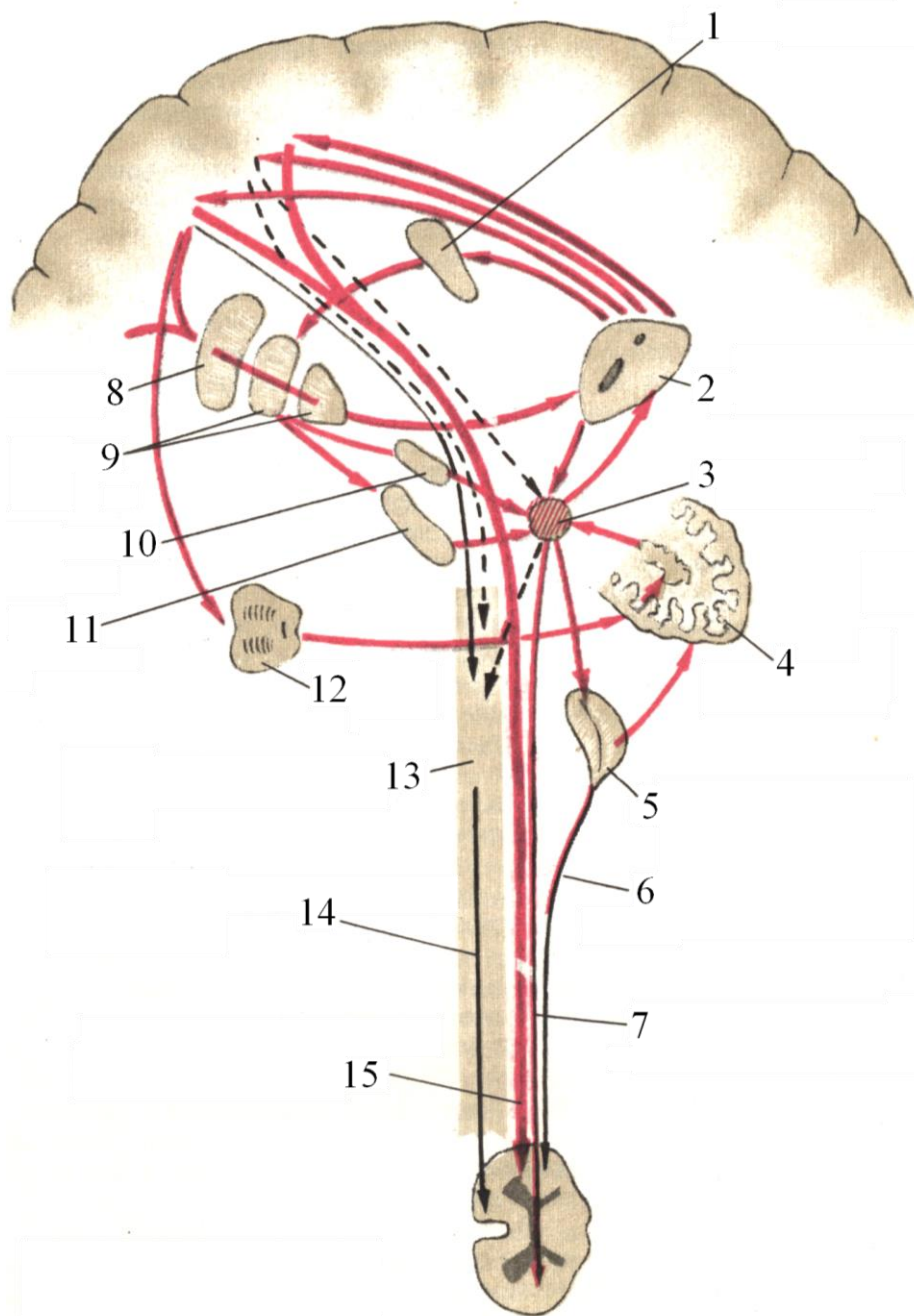


Рис. 44. Зв'язки екстрапірамідної нервової системи (сагітальний розріз)

- | | |
|---------------------------------------|---|
| 1 – хвостате ядро | 9 – бліда куля |
| 2 – зоровий горб | 10 – підгорбове ядро |
| 3 – червоне ядро | 11 – чорна речовина |
| 4 – мозочок | 12 – міст |
| 5 – олива | 13 – сітчаста субстанція |
| 6 – оливо-спинномозковий шлях | 14 – сітчасто-спинномозковий шлях |
| 7 – червоноядерно-спинномозковий шлях | 15 – кірково-спинномозковий (пірамідний) шлях |
| 8 – шкаралупа | |

5. Вегетативна нервова система

Згідно з анатомо-гістологічною будовою та функціональними особливостями, **нервова система** поділяється на **соматичну**, або **анімальну**, і **вегетативну**, або **автономну**.

Соматична нервова система іннервує *поперечносмугасті м'язи, шкіру, зв'язки і кісткову систему*.

Вегетативна, або автономна, нервова система (рис. 45) здійснює *іннервацію та регуляцію* функцій внутрішніх органів, підтримує *трофіку тканин і гомеостаз*, забезпечує *енергетичні потреби* різних форм *психічної і фізичної діяльності* (зміни процесу *обміну речовин, діяльності серцево-судинної, дихальної, травної, сечостатевої та інших систем організму*).

Автономна нервова система за функціональними ознаками поділяється на **симпатичну і парасимпатичну частини**. У свою чергу, симпатична і парасимпатична частини поділяються на **центральні і периферичні відділи**. Серед **центрального відділів** розрізняють **надсегментарні центри**: 1) **кіркові центри**, що знаходяться в *корі головного мозку* (лобова і лімбічна частки) і є спільними для симпатичної і парасимпатичної частин; 2) **підкіркові центри** – розміщені в *проміжному мозку* (гіпоталамусі) і також спільні для симпатичної і парасимпатичної частин; 3) **сегментарні центри**, локалізація яких різна в симпатичній і парасимпатичній частинах; 4) **периферичні відділи** обох частин автономної системи відрізняються будовою, тому розглянемо кожен частину зокрема.

I. **Симпатична частина** (*pars sympathica*) іннервує всі *органи і тканини* людського організму. Вона прискорює *роботу серця*, звужує *судини* (крім в'язцевих), зменшує *секрецію залоз* (слинних, шлункових та ін., крім потових), підвищує *тонус поспругованої мускулатури*, підвищує *трофіку тканин*, розширює *зіниці*.

Сегментарні центри симпатичної частини автономної системи розміщені в *бокових рогах спинного мозку* в сегментах від VIII шийного до II поперекового й представлені **боковим проміжним ядром** (*nucleus intermediolateralis*). Від клітин названого ядра відходять *відростки*, які приєднуються до *переднього корінця* спинного мозку. Після виходу зі спинномозкового каналу ці волокна від'єднуються від спинномозкового нерва під назвою **білих** (бо вкриті мієліновою оболонкою) **сполучних волокон** (*rami communicantes albi*) і прямують до *прихребтових* (паравертебральних) *симпатичних вузлів*, в яких більша частина з них переривається. Волокна, що зв'язують симпатичні центри з вузлами, називаються *передвузловими* (прегангліонарними). Від симпатичних вузлів відходять волокна, що називаються **післявузловими** (постгангліонарними). Вони формують окремі (**спеціальні**) **симпатичні нерви до органів** (серцеві нерви), *до судин*, у стінках яких утворюють **симпатичні сплетення**, які іннервують *гладкі м'язи* цих судин і йдуть із судинами до органів, які вони кровопостачають та іннервують (наприклад, *внутрішній сонний нерв* утворює сплетення, яке розповсюджується по *внутрішній сонній артерії* та її гілках до відповідних органів, що кровопостачаються ними). Частина волокон від *симпатичних вузлів* під назвою **сірих сполучних волокон** (*rami communicantes grisei*), безмієлінових, ідуть до *спинномозкових нервів* та іннервують *поперечносмугасті м'язи*.

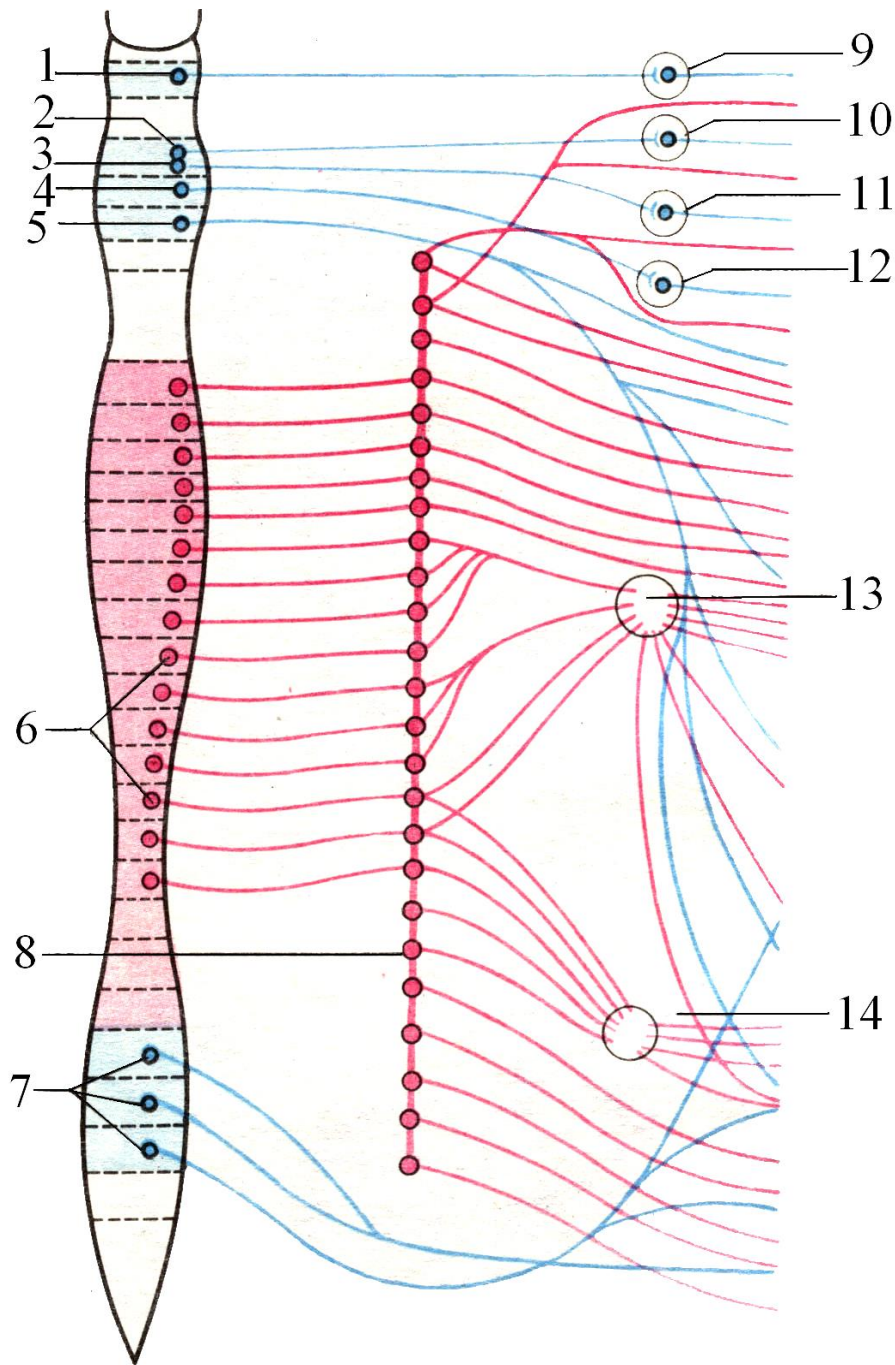


Рис. 45. Вегетативна нервова система (схема). Червоним кольором зображена симпатична частина, а синім – парасимпатична

- | | |
|---|--|
| 1 – додаткове ядро окорухового нерва (ядро Якубовича) | 7 – крижові парасимпатичні сегментарні центри в спинному мозку |
| 2 – слізне ядро | 8 – симпатичний стовбур (ланцюг) |
| 3 – верхнє слиновидільне ядро | 9 – війчастий вузол |
| 4 – нижнє слиновидільне ядро | 10 – крилопіднебінний вузол |
| 5 – дорзальне ядро блукаючого нерва | 11 – піднижньощелепний вузол |
| 6 – грудні і поперекові сегментарні центри симпатичного відділу нервової системи в спинному мозку | 12 – вушний вузол |
| | 13 – черевні вузли |
| | 14 – брижеві вузли |

Прихребтові симпатичні вузли утворюють парний **симпатичний стовбур** (*truncus sympathicus*), що знаходиться по обидва боки від *хребта* й протягнений від *основи черепа* до *куприка*, де обидва стовбури сходяться в одному *непарному вузлі*. **Симпатичний стовбур** складається з *ланцюжка вузлів*, з'єднаних між собою *міжвузловими волокнами*. Розрізняють:

- **3 шийні вузли;**
- **12 грудних вузлів;**
- **4 поперекові вузли;**
- **4 крижові вузли;**
- **1 непарний вузол.**

Післявузлові волокна в грудній порожнині формують **органні симпатичні нерви**, що іннервують всі *органи грудної порожнини*, а також *великий і малий нутряні нерви*, які проходять через отвори в діафрагмі в *черевну порожнину*, де беруть участь в утворенні **черевного (сонячного) сплетення**.

Вузли поперекового (черевного) відділу розміщені на *передньобоковій поверхні поперекових хребців*. Від цих вузлів відходить велика кількість волокон, які разом із *малим і великим нутряними нервами*, а також *гілками від блукаючого нерва*, утворюють найбільше в черевній порожнині **черевне (сонячне) сплетення**, яке лежить на передній поверхні *черевної аорти*. До його складу входить **парний вузол черевної артерії й непарний вузол верхньої брижової артерії**. Ці вузли, як і подібні до них у тазовому відділі, називаються **передхребтовими (превертебральними)**. Частина *прегангліонарних волокон*, які не перервалися в *паравертебральних вузлах* симпатичного стовбура, перериваються в *превертебральних вузлах*, синаптуючи з їх клітинами. **Черевне сплетення** утворює **аортальне сплетення** та цілий ряд менших сплетень, які розповсюджуються по ходу кровоносних гілок *черевної аорти* й направляються до органів, які ці гілки кровопостачають. Від **крижових прихребтових симпатичних вузлів** відходять волокна до **передхребтових вузлів тазової порожнини**, які знаходяться безпосередньо в *тазовому сплетенні*. Від *тазового сплетення* до всіх органів *таза* по кровоносних судинах відходять **післявузлові волокна** у вигляді *вторинних сплетень*.

II. **Парасимпатична частина** (*pars parasymphatica*) **автономної нервової системи** сповільнює й послаблює *роботу серця*, розширює *судини* (крім *вінцевих*), звужує *зіниці*, посилює *слиновиділення*, збільшує *секрецію залоз*, посилює *перистальтику органів травного тракту*, розслаблює *затискачі кишок*, сприяє *випорожненню органів порожнини таза*. Вона поділяється на **центральный і периферичний відділи**.

Надсегментарні парасимпатичні центри вже описані при розгляді **симпатичної частини**.

Сегментарні парасимпатичні ядра розміщені в *стовбурі головного мозку* і в *крижових сегментах спинного мозку*. **Стовбурове представництво** містить такі **парасимпатичні ядра**:

- 1) **ядро Якубовича** – додаткове ядро *окорухового нерва*, що знаходиться в *покришці середнього мозку* й звужує *зіницю*;
- 2) **ядро Перлія**, непарне, розміщене в *покришці ніжок середнього мозку* і є *центром акомодатції*;
- 3) **верхнє слиновидільне ядро** – ядро *проміжного нерва*, що знаходиться в *покришці моста*;

4) **нижнє слиновидільне ядро** – ядро язикоглоткового нерва, розміщене в довгастому мозку.

Спинномозкові парасимпатичні ядра знаходяться в бокових рогах крижових сегментів від II до IV.

Периферичний відділ парасимпатичної частини нервової системи складається з: 1 – **прегангліонарних (передвузлових) волокон**, що йдуть у складі *окорухового, лицевого, язикоглоткового і блукаючого нервів*; 2 – **вузлів (війчастого, крилопіднебінного, вушного, під'язикового, піднижньощелепного)**; 3 – **передвузлових волокон** від клітин латерального присереднього ядра бокових рогів II–IV крижових сегментів, які формують *тазові нутряні нерви*, що йдуть до *нутрянних вузлів*; останні знаходяться біля стінки органа або в товщі його стінки; 4 – **післявузлові (постгангліонарні) волокна** від вузлів прямують до *тканин органа* та іннервують їх.

Аксони клітин ядра Якубовича у складі *окорухового нерва* йдуть до *війчастого вузла*, в якому знаходяться *мультиполярні нейрони*, і синаптують з ними. **Нейрити мультиполярних клітин** у вигляді коротких *війчастих нервів* прямують до *війчастого м'яза-звужувача зіниці* та іннервують його. Від клітин **верхнього слиновидільного ядра** відходять *парасимпатичні волокна* і входять до складу *проміжного нерва*; від останнього відгалужується великий *кам'янистий нерв* і направляєється до *крилопіднебінного вузла*; від *мультиполярних клітин* вузла відходять *секреторні волокна* до залоз слизової оболонки *носової порожнини* й через анастомоз зі *сльозовим нервом* – до *сльозової залози*.

Язикоглотковий нерв несе в собі *парасимпатичні волокна*, які відгалужуються від його стовбура у вигляді **малого кам'янистого нерва (прегангліонарні волокна)** і йдуть до *вушного вузла*, де утворюють *синапси* з його клітинами; від вузла **післявузлові секреторні волокна** приєднуються до **вушно-скроневого нерва** й закінчуються у *привушній слинній залозі*.

Периферичні відростки від клітин *верхнього слиновидільного вузла* у вигляді *барабанної струни* прямують до *піднижньощелепного вузла*. Від вузла **післявузлові секреторні волокна** йдуть до *під'язикової і підщелепної слинних залоз*.

У **задньому ядрі блукаючого нерва** починаються **передвузлові волокна**, частина яких переривається у вузлах, розміщених у стовбурі нерва (на рівні яремного отвору й під яремним отвором), а інша частина доходить до **біляорганних або внутрішньоорганних вузлів**, де утворює *синапси* з клітинами цих вузлів. Блукаючим нерв назвали у зв'язку із широкою площею іннервації. Він іннервує *залози слизової оболонки горла, щитовидну залозу, трахею, бронхи, легені, серце, стравохід, печінку, нирки, підшлункову залозу, шлунок, тонку, товсту кишки* (включно до сигмоподібної). Біля названих органів або в їх стінках знаходяться **біляорганні або внутрішньоорганні вузли**, в яких **передвузлові волокна** перериваються. **Післявузлові волокна** від цих вузлів закінчуються в тканинах названих органів.

Від **ядер бокових рогів крижового відділу спинного мозку** відходять *прегангліонарні волокна*, які приєднуються до *передніх корінців крижового відділу спинного мозку* і, вийшовши через *передні крижові отвори*, від'єднуються від *спинномозкових нервів*, формуючи **нутряні тазові парасимпатичні нерви**. Останні йдуть до *підчеревного сплетення* і до *біляорганних або внутрішньоорганних вузлів*, з клітинами яких синаптують. Від *вузлів до тканин органів таза* (сечовий міхур, простата, матка, маткові труби, яєчники, пряма кишка) йдуть **післявузлові волокна**.

Відмінності симпатичної і парасимпатичної частин нервової системи:

- 1) **симпатичні сегментарні центри** розміщені тільки в *спинному мозку*, **парасимпатичні** – у *головному і спинному мозку*;
- 2) **симпатичні вузли** лежать далеко від *органів*, організовані в *стобури*, **парасимпатичні вузли** лежать поблизу *органів* або в *стінках органів*;
- 3) **передвузлові волокна** симпатичної частини *короткі*, **парасимпатичні** – *довгі*;
- 4) **післявузлові волокна** симпатичної частини *довгі*, **парасимпатичні** – *короткі*.

Автономна нервова система має тільки **еферентну ланку рефлексорної дуги**, **аферентна її ланка** є *загальною* з іншими відділами нервової системи.

**ТЕСТОВІ ЕКЗАМЕНАЦІЙНІ ЗАВДАННЯ
з анатомії та еволюції ЦНС**

1. Що входить у поняття «кінцевий мозок»:
 - 1) довгастий мозок
 - 2) мозочок
 - 3) середній мозок
 - 4) півкулі великого мозку
 - 5) проміжний мозок.

2. В якому відділі ЦНС знаходяться бокові шлуночки:
 - 1) у спинному мозку
 - 2) у мозочку
 - 3) у довгастому мозочку
 - 4) у середньому мозочку
 - 5) у півкулях головного мозку.

3. Яка зі злук головного мозку носить назву «мозолисте тіло»:
 - 1) передня мозкова злука
 - 2) задня мозкова злука
 - 3) злука повідців
 - 4) велика мозкова злука
 - 5) злука склепіння.

4. В якій частці (долі) головного мозку знаходиться нижній ріг правого шлуночка:
 - 1) у лобовій
 - 2) у тім'яній
 - 3) у скроневій
 - 4) у потиличній
 - 5) у мозочку.

5. В якій частці (долі) головного мозку знаходиться передній ріг бокового шлуночка:
 - 1) у скроневій
 - 2) у потиличній
 - 3) у тім'яній
 - 4) у лобовій
 - 5) у довгастому мозку.

6. В якій частці (долі) головного мозку знаходиться задній ріг бокового шлуночка:
 - 1) у лобовій
 - 2) у тім'яній
 - 3) у потиличній
 - 4) у скроневій
 - 5) в острівці.

7. В якій частці (долі) головного мозку знаходиться середня частина бокового шлуночка:
 - 1) у лобовій
 - 2) у тім'яній
 - 3) у потиличній
 - 4) у скроневій
 - 5) у мозочку.

8. Через який отвір сполучаються бокові шлуночки з третім шлуночком:

- 1) через (отвір Моженді) серединний отвір даху 4-го шлуночка
- 2) через (отвір Люшка) бокові отвори даху 4-го шлуночка
- 3) через міжшлуночковий отвір
- 4) центральний канал спинного мозку
- 5) через сілвіїв водопровід.

9. Яку частину (долю) головного мозку покриває кора мозку:

- 1) лобову
- 2) тім'яну
- 3) потиличну
- 4) скроневу
- 5) усі долі.

10. Яка борозна відмежовує лобову частку від тім'яної:

- 1) післяцентральна
- 2) центральна
- 3) передцентральна
- 4) верхня лобова
- 5) нижня лобова.

11. Яка борозна відмежовує скроневу частку від лобової і тім'яної:

- 1) верхня скронева
- 2) нижня скронева
- 3) латеральна борозна мозку
- 4) післяцентральна
- 5) міжпарієтальна.

12. Яка борозна відмежовує прецентральну закрутку від постцентральної:

- 1) міжпарієтальна
- 2) післяцентральна
- 3) центральна
- 4) прецентральна
- 5) латеральна борозна мозку.

13. Яка борозна відмежовує верхню лобову закрутку від середньої:

- 1) прецентральна
- 2) верхня лобова
- 3) нижня лобова
- 4) латеральна борозна мозку
- 5) центральна.

14. Яка борозна відмежовує середню і нижню лобові закрутки:

- 1) верхня лобова
- 2) нижня лобова
- 3) прецентральна
- 4) постцентрально
- 5) центральна.

15. Яка борозна відмежовує післяцентральну закрутку від парієтальної частки:
- 1) прецентральна
 - 2) центральна
 - 3) післяцентральна
 - 4) латеральна борозна мозку
 - 5) міжпарієтальна.
16. Яка борозна мозку розмежовує середню і нижню скроневої закрутки:
- 1) латеральна борозна мозку
 - 2) верхня скронева борозна
 - 3) нижня скронева борозна
 - 4) поперечна щілина мозку
 - 5) післяцентральна борозна.
17. Яка борозна мозку відмежовує мозолисте тіло від поясної закрутки:
- 1) поясна борозна
 - 2) борозна мозолистого тіла
 - 3) борозна морського коня
 - 4) потилично-скронева
 - 5) острогова борозна.
18. На якій частині мозку знаходиться острогова борозна:
- 1) на лобовій
 - 2) на тім'яній
 - 3) на потиличній
 - 4) на скроневій
 - 5) на острівці.

**Локалізація функцій у корі мозку:
а) аналізатори 1-ї сигнальної системи**

19. В якій закрутці кори мозку знаходиться ядро рухового аналізатора:
- 1) у верхній лобовій
 - 2) у середній лобовій
 - 3) у нижній лобовій
 - 4) у передцентральній
 - 5) у післяцентральній.
20. В якій закрутці кори головного мозку знаходиться ядро аналізатора загальної чутливості (температурної, больової, дотикової):
- 1) у передцентральній
 - 2) у післяцентральній
 - 3) у верхній парієтальній
 - 4) у нижній парієтальній
 - 5) у верхній скроневій.
21. В якій закрутці кори головного мозку знаходиться ядро рухового аналізатора, що має відношення до співдружнього повороту голови й очей у протилежний бік:
- 1) у верхній лобовій закрутці
 - 2) у середній лобовій закрутці

- 3) у нижній лобовій закрутці
- 4) у верхній парієтальній закрутці
- 5) у верхній скроневій закрутці.

22. В якій закрутці кори головного мозку знаходиться ядро аналізатора цілеспрямованих комбінованих рухів (праксії):

- 1) у верхній тім'яній
- 2) у верхній скроневій
- 3) у середній скроневій
- 4) у надкрайовій
- 5) у нижній скроневій.

23. В якій закрутці кори головного мозку знаходиться ядро аналізатора положення й руху голови – статичного аналізатора (вестибулярного, рівноваги):

- 1) у зацентральній
- 2) у надкрайовій
- 3) у верхній скроневій
- 4) у середній скроневій
- 5) у нижній скроневій.

24. Де знаходиться ядро аналізатора імпульсів, що йдуть від внутрішніх органів і судин (вегетативні функції):

- 1) у нижній лобовій закрутці
- 2) у нижніх відділах передцентральної і післяцентральної закруток
- 3) у нижній скроневій закрутці
- 4) у нижніх відділах потиличної частини
- 5) у верхній тім'яній закрутці.

25. В якій закрутці кори головного мозку знаходиться ядро слухового аналізатора:

- 1) у післяцентральної закрутці
- 2) у надкрайовій закрутці
- 3) у верхній скроневій закрутці
- 4) у середній скроневій закрутці
- 5) у нижній скроневій закрутці.

26. В якій закрутці кори головного мозку знаходиться ядро зорового аналізатора:

- 1) на краях борозни мозолистого тіла
- 2) по краях поясної борозни
- 3) по краях острогової борозни
- 4) по краях центральної борозни
- 5) по краях латеральної борозни мозку.

27. В якій закрутці кори мозку розміщене ядро нюхового аналізатора:

- 1) у поясній
- 2) у мозолистому тілі
- 3) у верхній тім'яній
- 4) у потилично-скроневій
- 5) у закрутці морського коника.

28. В якій закрутці кори головного мозку знаходиться ядро смакового аналізатора:
- 1) у нижній частині передцентральної закрутки
 - 2) у нижній частині післяцентральної закрутки
 - 3) у задній частині верхньої скроневої закрутки
 - 4) у задній частині середньої лобової закрутки
 - 5) у задній частині нижньої лобової закрутки.
29. В якій закрутці кори головного мозку знаходиться ядро шкірного аналізатора розпізнавання предметів на дотик (стереогнозу):
- 1) у верхній тім'яній
 - 2) у нижній тім'яній
 - 3) у верхній скроневої
 - 4) у середній скроневої
 - 5) у нижній скроневої.

б) аналізатори 2-ї сигнальної системи

30. В якій закрутці кори головного мозку знаходиться ядро рухового аналізатора артикуляції мови:
- 1) у задній частині верхньої лобової закрутки
 - 2) у задній частині середньої лобової закрутки
 - 3) у задній частині нижньої лобової закрутки
 - 4) у задній частині верхньої скроневої закрутки
 - 5) у задній частині середньої скроневої закрутки.
31. В якій закрутці кори головного мозку знаходиться слуховий аналізатор усної мови:
- 1) у задній частині верхньої тім'яної закрутки
 - 2) у задній частині верхньої скроневої закрутки
 - 3) у задній частині середньої скроневої закрутки
 - 4) у задній частині нижньої скроневої закрутки
 - 5) у задній частині верхньої лобової закрутки.
32. В якій закрутці кори головного мозку знаходиться руховий аналізатор письмової мови:
- 1) у зацентральної закрутці
 - 2) у прецентральної закрутці
 - 3) у верхній лобовій закрутці
 - 4) у середній лобовій закрутці
 - 5) у нижній лобовій закрутці.
33. В якій закрутці кори головного мозку знаходиться зоровий аналізатор письмової мови:
- 1) у кутовій закрутці
 - 2) у надкрайовій закрутці
 - 3) у верхній скроневої закрутці
 - 4) у верхній лобовій закрутці
 - 5) у нижній лобовій закрутці.

34. З кількох шарів складається кора головного мозку:

- 1) з одного
- 2) із двох шарів
- 3) із трьох шарів
- 4) із чотирьох шарів
- 5) з п'яти шарів
- 6) із шести шарів.

35. В яких полях кори головного мозку знаходяться ядерні кінці аналізаторів, на які потрапляє первинна інформація:

- 1) у первинних полях
- 2) у вторинних полях
- 3) у третинних полях
- 4) у четвертинних полях
- 5) у полях п'ятого порядку.

36. В яких полях кори головного мозку знаходяться периферичні зони аналізаторів, де відбувається обробка (усвідомлення) інформації:

- 1) у первинних полях
- 2) у вторинних полях
- 3) у третинних полях
- 4) у четвертинних полях
- 5) у полях 5-го порядку.

37. В яких полях кори головного мозку знаходяться зони перекриття, де виробляється рухова програма (мета і завдання поведінки):

- 1) у первинних полях
- 2) у вторинних полях
- 3) у третинних полях
- 4) у четвертинних полях
- 5) у полях 5-го порядку.

38. На якій частині (долі) головного мозку знаходиться передцентральна закрутка:

- 1) на лобовій
- 2) на тім'яній
- 3) на потиличній
- 4) на скроневій
- 5) на острівці.

39. На якій частині (долі) головного мозку знаходиться післяцентральна закрутка:

- 1) на лобовій
- 2) на тім'яній
- 3) на потиличній
- 4) на скроневій
- 5) на острівці.

40. На якій поверхні головного мозку знаходиться поясна закрутка:

- 1) на передній
- 2) на верхньобоківій

- 3) на нижній
 - 4) на медіальній
 - 5) на задній.
41. На якій поверхні головного мозку знаходиться закрутка мозолистого тіла:
- 1) на передній
 - 2) на верхньобоковій
 - 3) на нижній
 - 4) на задній
 - 5) на медіальній.
42. В якій частині головного мозку знаходиться мигдалеподібне тіло:
- 1) у лобовій
 - 2) у тім'яній
 - 3) у потиличній
 - 4) у скроневій
 - 5) у острівці.
43. Чим розмежовані хвостате й сочевицеподібне ядра:
- 1) найзовнішнішою капсулою
 - 2) зовнішньою капсулою
 - 3) внутрішньою капсулою
 - 4) пограничною пластинкою
 - 5) передньою пронизаною пластинкою.
44. З яким утворенням проміжного мозку межує з медіального боку хвостате ядро:
- 1) з надгорбовою ділянкою
 - 2) із загорбовою ділянкою
 - 3) з підгорбовою ділянкою
 - 4) із зоровим горбом
 - 5) із жодним із перерахованих утворень.
45. В якому квадратику задньої ніжки внутрішньої капсули проходять нейрони головного рухового шляху, починаючи рахунок від коліна капсули:
- 1) у першому
 - 2) у другому
 - 3) у третьому
 - 4) у четвертому
 - 5) у п'ятому.
46. В якому квадратику задньої ніжки внутрішньої капсули проходять нейрони центрального слухового тракту, починаючи рахунок від коліна:
- 1) у першому
 - 2) у другому
 - 3) у третьому
 - 4) у четвертому
 - 5) у п'ятому.

47. В якому квадратику задньої ніжки внутрішньої капсули проходять нейрони центрального зорового шляху, починаючи рахунок від коліна капсули:

- 1) у першому
- 2) у другому
- 3) у третьому
- 4) у четвертому
- 5) у п'ятому.

48. До якого відділу таламічної ділянки входить епіфіз:

- 1) до зорового горба
- 2) до надталамічної ділянки
- 3) до підталамічної ділянки
- 4) до заталамічної ділянки
- 5) не належить до жодного з перерахованих відділів.

49. До якого відділу таламічної ділянки належить гіпофіз:

- 1) до зорового горба
- 2) до надталамічної ділянки
- 3) до підталамічної ділянки
- 4) до заталамічної ділянки
- 5) не належить до жодного з перерахованих відділів.

50. До яких за функцією ядер належать ядра подушки й латерального колінчастого тіла:

- 1) це підкіркові центри слуху
- 2) це підкіркові центри зору
- 3) це підкіркові центри смаку
- 4) це підкіркові центри нюху
- 5) це підкіркові центри дотику.

51. До яких за функцією ядер належать ядра медіального колінчастого тіла:

- 1) це підкіркові центри слуху
- 2) це підкіркові центри зору
- 3) це підкіркові центри смаку
- 4) це підкіркові центри нюху
- 5) це підкіркові центри дотику.

52. До яких за функцією ядер належать ядра сосочкових тіл:

- 1) це підкіркові центри слуху
- 2) це підкіркові центри зору
- 3) це підкіркові центри смаку
- 4) це підкіркові центри нюху
- 5) це підкіркові центри дотику.

53. До якої ділянки проміжного мозку належить зорове перехрестя:

- 1) до надталамічної
- 2) до заталамічної
- 3) до підталамічної
- 4) до зорового горба
- 5) не належить до жодної з перерахованих ділянок.

54. Яке із перерахованих утворень належить до нюхового нерва:
- 1) нюхова цибулина
 - 2) нюховий тракт
 - 3) нюховий трикутник
 - 4) нюхові смужки
 - 5) належать усі
 - 6) не належить жодне утворення.
55. Якою оболонкою головного мозку утворений серп мозку:
- 1) твердою оболонкою головного мозку
 - 2) павутинною оболонкою головного мозку
 - 3) м'якою оболонкою головного мозку.
56. Яка оболонка головного мозку занурюється в борозни між закрутками кори головного мозку:
- 1) тверда оболонка
 - 2) павутинна оболонка
 - 3) м'яка оболонка
 - 4) жодна з перерахованих оболонок.
57. Між якими оболонками головного мозку знаходиться цистерна латеральної борозни головного мозку:
- 1) між кістками черепа й твердою мозковою оболонкою
 - 2) між твердою мозковою оболонкою й павутинною оболонкою
 - 3) між павутинною й м'якою мозковими оболонками
 - 4) між м'якою оболонкою й корою головного мозку.
58. Яке з перерахованих утворень є порожниною проміжного мозку:
- 1) перший шлуночок мозку
 - 2) другий шлуночок мозку
 - 3) третій шлуночок мозку
 - 4) четвертий шлуночок мозку
 - 5) міжніжкова цистерна.
59. В якій порожнині головного мозку утворюється спинномозкова рідина:
- 1) у першому шлуночку
 - 2) у другому шлуночку
 - 3) у третьому шлуночку
 - 4) у четвертому шлуночку
 - 5) у всіх шлуночках.
60. Куди відтікає спинномозкова рідина із третього шлуночка:
- 1) у перший шлуночок
 - 2) у другий шлуночок
 - 3) у четвертий шлуночок
 - 4) у сільвіїв водопровід
 - 5) у центральний канал спинного мозку.

61. Чим утворені латеральні стінки третього шлуночка:
- 1) судинним сплетенням, склепінням, мозолистим тілом
 - 2) медіальними поверхнями обох зорових горбів
 - 3) гіпоталамічною ділянкою
 - 4) прозорою перегородкою
 - 5) ніжками мозку.
62. Яка частка головного мозку розміщена на дні латеральної борозни мозку:
- 1) лобова
 - 2) тім'яна
 - 3) потилична
 - 4) скронева
 - 5) острівцеві.
63. Де знаходиться шоста частка головного мозку – лімбічна частка:
- 1) на верхньобоковій поверхні
 - 2) на нижній поверхні
 - 3) на медіальній поверхні
 - 4) на передньому полюсі мозку
 - 5) на задньому полюсі мозку.
64. Які порожнини головного мозку сполучає між собою сільвіїв водопровід:
- 1) перший шлунок із другим
 - 2) другий шлунок із третім
 - 3) перший шлунок із третім
 - 4) третій шлунок із четвертим
 - 5) четвертий шлунок із центральним каналом спинного мозку.
65. Скільки горбків знаходиться на даху середнього мозку:
- 1) один горбок
 - 2) два горбки
 - 3) три горбки
 - 4) чотири горбки
 - 5) п'ять горбків.
66. В яких горбках даху середнього мозку знаходиться підкірковий центр зору:
- 1) у верхньому лівому горбку
 - 2) у верхньому правому горбку
 - 3) у нижньому правому горбку
 - 4) у нижньому лівому горбку
 - 5) в обох верхніх горбках
 - 6) в обох нижніх горбках.
67. В яких горбках даху середнього мозку знаходиться підкірковий центр слуху:
- 1) у лівому верхньому горбку
 - 2) у правому верхньому горбку
 - 3) у лівому нижньому горбку
 - 4) у правому нижньому горбку
 - 5) в обох верхніх горбках
 - 6) в обох нижніх горбках.

68. Яка речовина знаходиться між покришкою та основою ніжок мозку:

- 1) біла речовина
- 2) сіра речовина
- 3) чорна речовина
- 4) червона речовина
- 5) драглиста речовина.

69. Через яке ядро покришки ніжок мозку відбувається зв'язок мозочка зі спинним мозком:

- 1) через ядра сітчастої формації
- 2) через ядро III пари черепно-мозкових нервів (окорухового нерва)
- 3) через ядро блокового нерва
- 4) через червоне ядро.

70. Який із перерахованих провідних шляхів, що проходять в основі ніжок мозку, є основним руховим шляхом:

- 1) кірково-ядерний
- 2) кірково-спинномозковий
- 3) кірково-мостовий
- 4) лобово-мостовий
- 5) потилично-мостовий.

71. При ушкодженні якого ядра мозочка порушується робота м'язів кінцівок:

- 1) ядра шатра
- 2) кулястого ядра
- 3) коркоподібного ядра
- 4) зубчастого ядра.

72. При ушкодженні якого ядра мозочка порушується робота м'язів тулуба:

- 1) ядра шатра
- 2) кулястого ядра
- 3) коркоподібного ядра
- 4) зубчастого ядра.

73. При ушкодженні якого ядра мозочка порушується рівновага:

- 1) ядра шатра
- 2) кулястого ядра
- 3) коркоподібного ядра
- 4) зубчастого ядра.

74. Скільки пар ніжок має мозочок:

- 1) одну
- 2) дві
- 3) три
- 4) чотири
- 5) п'ять.

75. До якого відділу стовбура головного мозку належать верхні ніжки мозочка, верхній мозковий парус і трикутник петлі:

- 1) до середнього мозку
- 2) до мозочка
- 3) до довгастого мозку
- 4) до перешийка ромбоподібного мозку.

76. До якого відділу проміжного мозку належить сірий горб:

- 1) до надгорбової ділянки
- 2) до загорбової ділянки
- 3) до власне зорового горба
- 4) до підгорбової ділянки
- 5) не належить до проміжного мозку.

77. До якого відділу належить нижній придаток мозку (гіпофіз):

- 1) до кінцевого мозку
- 2) до проміжного мозку
- 3) до середнього мозку
- 4) до перешийка ромбовидного мозку
- 5) до довгастого мозку.

78. До якого мозку належить перехрест зорових нервів:

- 1) до кінцевого мозку
- 2) до проміжного мозку
- 3) до середнього мозку
- 4) до перешийка ромбовидного мозку
- 5) до довгастого мозку.

79. Які ядра підгорбової ділянки належать до «ядер спокою», що відповідають за трофотропні функції (накопичення енергії, парасимпатичні):

- 1) ядра передньої групи
- 2) ядра середньої групи
- 3) ядра задньої групи
- 4) ядра сосочкових тіл
- 5) підгорбове ядро.

80. Які ядра підгорбової ділянки належать до «ядер дії», що забезпечують ерготропні дії (витрачання енергії, симпатичні ядра):

- 1) ядра передньої групи
- 2) ядра середньої групи
- 3) ядра задньої групи
- 4) ядра сосочкових тіл
- 5) підгорбове ядро.

81. Яка поверхня зорового горба зрощена із внутрішньою капсулою мозку:

- 1) верхня
- 2) латеральна
- 3) нижня
- 4) медіальна.

82. До якого мозку належать ніжки мозку:

- 1) до кінцевого мозку
- 2) до проміжного мозку
- 3) до середнього мозку
- 4) до перешийка ромбовидного мозку
- 5) до довгастого мозку.

83. В яких утвореннях довгастого мозку проходять нейрони кірково-спинномозкового шляху:

- 1) олива
- 2) ніжний горбок
- 3) клиноподібний горбок
- 4) піраміди довгастого мозку
- 5) медіальні петлі.

84. Яка речовина довгастого мозку об'єднує різні ядра у функціональні центри (кашлю, чхання), активізує кору головного мозку:

- 1) біла речовина
- 2) сіра речовина
- 3) сітчаста речовина
- 4) чорна речовина.

85. Який зовнішній вигляд має довгастий мозок:

- 1) форму каштана
- 2) форму круглої кулі
- 3) форму тяжа
- 4) форму цибулини
- 5) форму закрутки.

86. З якої борозни довгастого мозку виходять на його поверхню корінці під'язикового нерва:

- 1) передня серединна щілина
- 2) передня латеральна борозна
- 3) задня латеральна борозна
- 4) задня проміжна борозна
- 5) задня серединна борозна.

87. З якої борозни довгастого мозку виходять корінці язиковоткового, блукаючого та додаткового нервів:

- 1) передня серединна щілина
- 2) передня латеральна борозна
- 3) задня центральна борозна
- 4) задня проміжна борозна
- 5) задня латеральна щілина.

88. Де знаходиться сіра речовина спинного мозку стосовно білої:

- 1) іззовні білої речовини
- 2) усередині білої речовини
- 3) окремо від білої речовини

- 4) спереду від білої речовини
- 5) іззаду від білої речовини.

89. В яких утвореннях спинного мозку знаходяться тіла рухових клітин:

- 1) у спинномозкових вузлах
- 2) у задніх стовпах
- 3) у бокових стовпах
- 4) у передніх стовпах.

90. В яких утвореннях спинного мозку знаходяться чутливі клітини:

- 1) у передніх стовпах
- 2) у бокових стовпах
- 3) у задніх стовпах
- 4) у спинномозкових вузлах.

91. В яких утвореннях спинного мозку знаходяться вегетативні (симпатичні) центри:

- 1) у передніх стовпах
- 2) у бокових стовпах
- 3) у задніх стовпах
- 4) у спинномозкових вузлах.

92. Скільки є відділів спинного мозку:

- 1) один
- 2) два
- 3) три
- 4) чотири
- 5) п'ять
- 6) шість.

93. На рівні яких хребців закінчується спинний мозок:

- 1) на рівні II шийного
- 2) на рівні II грудного
- 3) на рівні II поперекового
- 4) на рівні II крижового
- 5) на рівні II куприкового.

94. Якою речовиною утворені передні бокові і задні канатики спинного мозку:

- 1) білою речовиною
- 2) сірою речовиною
- 3) чорною речовиною
- 4) сітчастою речовиною.

95. В якому канатику проходять переважно висхідні шляхи:

- 1) у передньому
- 2) у боковому
- 3) у задньому
- 4) у передніх стовпах
- 5) у задніх стовпах.

96. У сегментах якого відділу спинного мозку знаходяться парасимпатичні ядра:
- 1) шийного відділу
 - 2) грудного відділу
 - 3) поперекового відділу
 - 4) крижового відділу
 - 5) куприкового відділу.
97. Де і якими клітинами починається головний руховий шлях – 1-й його нейрон:
- 1) у спинномозкових вузлах несправжньо уніполярними клітинами
 - 2) у передніх рогах руховими клітинами
 - 3) у задніх рогах павучковими клітинами
 - 4) у бульбарних ядрах гангліозними клітинами.
98. Де і якими клітинами починається головний руховий шлях – 2-й його нейрон:
- 1) у корі мозку
 - 2) у підкіркових ядрах
 - 3) у стовбурі мозку в ядрах черепа мозкових нервів
 - 4) у передніх рогах спинного мозку
 - 5) в ядрах мозочка.
99. Де залягає 1-й нейрон провідного шляху загальної чутливості (температури, болю й дотику):
- 1) у корі головного мозку
 - 2) в ядрах підкори
 - 3) в ядрах довгастого мозку
 - 4) у задніх стовпах спинного мозку
 - 5) у міжхребцевих вузлах.
100. По яких канатиках спинного мозку проходить 2-й нейрон провідного шляху загальної чутливості, що проводить температуру і біль:
- 1) по передніх канатиках
 - 2) по бокових канатиках
 - 3) по задніх канатиках
 - 4) по передніх стовпах
 - 5) по задніх стовпах.
101. По яких канатиках спинного мозку проходить 2-й нейрон провідного шляху загальної чутливості, тієї його частини, що проводить відчуття дотику:
- 1) по передньому
 - 2) по боковому
 - 3) по задньому
 - 4) по передніх стовпах
 - 5) по задніх стовпах.
102. Зі скількох нейронів складається головний руховий шлях:
- 1) із двох
 - 2) із трьох
 - 3) із чотирьох
 - 4) із п'яти
 - 5) із шести.

103. Зі скількох нейронів складається провідний шлях загальної чутливості (температурної, больової і дотикової):

- 1) із 2-х нейронів
- 2) із 3-х нейронів
- 3) із 4-х нейронів
- 4) з 5-и нейронів
- 5) із 6-и нейронів.

104. По гілках якого нерва передається загальна чутливість (біль, дотик) від голови в кору головного мозку:

- 1) по гілках нюхового нерва
- 2) по гілках зорового нерва
- 3) по гілках окорухового нерва
- 4) по гілках трійчастого нерва
- 5) по гілках лицевого нерва.

105. По якому нерву передаються рухові імпульси від кори головного мозку до м'язової мускулатури лиця:

- 1) по нюховому нерву
- 2) по зоровому нерву
- 3) по окоруховому нерву
- 4) по трійчастому нерву
- 5) по лицевому нерву.

106. Між якими утвореннями головного мозку знаходиться серп мозку:

- 1) між півкулями головного мозку
- 2) між півкулями мозочка
- 3) між головним мозком і мозочком
- 4) над гіпофізарною ямкою основи черепа.

107. Куди відтікає венозна кров із верхнього сагітального синуса:

- 1) у нижній сагітальний синус
- 2) у потиличний синус
- 3) у прямий синус
- 4) у злиття синусів
- 5) у кавернозний синус.

108. Куди відтікає венозна кров із нижнього сагітального синуса:

- 1) у верхній сагітальний синус
- 2) у злиття синусів
- 3) у прямий синус
- 4) у кавернозний синус
- 5) у потиличний синус.

109. Куди відтікає венозна кров із сигмоподібного синуса:

- 1) у злиття синусів
- 2) у поперечний синус
- 3) у потиличний синус
- 4) у нижній сагітальний синус
- 5) у внутрішню яремну вену.

110. З якого зародкового листка розвивається нервова система людини:

- 1) з ентодерми
- 2) з мезодерми
- 3) з ектодерми.

111. Який тип нервової системи розвивається в людини:

- 1) дифузний
- 2) вузловий
- 3) трубчастий.

Відповіді

-
- | | | | |
|-----|-----------|-----|-----------|
| 1. | <u>4.</u> | 41. | <u>5.</u> |
| 2. | <u>5.</u> | 42. | <u>4.</u> |
| 3. | <u>4.</u> | 43. | <u>3.</u> |
| 4. | <u>3.</u> | 44. | <u>4.</u> |
| 5. | <u>4.</u> | 45. | <u>1.</u> |
| 6. | <u>3.</u> | 46. | <u>4.</u> |
| 7. | <u>2.</u> | 47. | <u>5.</u> |
| 8. | <u>3.</u> | 48. | <u>2.</u> |
| 9. | <u>5.</u> | 49. | <u>3.</u> |
| 10. | <u>2.</u> | 50. | <u>2.</u> |
| 11. | <u>3.</u> | 51. | <u>1.</u> |
| 12. | <u>3.</u> | 52. | <u>4.</u> |
| 13. | <u>2.</u> | 53. | <u>3.</u> |
| 14. | <u>2.</u> | 54. | <u>5.</u> |
| 15. | <u>3.</u> | 55. | <u>1.</u> |
| 16. | <u>3.</u> | 56. | <u>3.</u> |
| 17. | <u>2.</u> | 57. | <u>3.</u> |
| 18. | <u>3.</u> | 58. | <u>3.</u> |
| 19. | <u>4.</u> | 59. | <u>5.</u> |
| 20. | <u>2.</u> | 60. | <u>4.</u> |
| 21. | <u>2.</u> | 61. | <u>2.</u> |
| 22. | <u>4.</u> | 62. | <u>5.</u> |
| 23. | <u>5.</u> | 63. | <u>3.</u> |
| 24. | <u>2.</u> | 64. | <u>4.</u> |
| 25. | <u>3.</u> | 65. | <u>4.</u> |
| 26. | <u>3.</u> | 66. | <u>5.</u> |
| 27. | <u>5.</u> | 67. | <u>6.</u> |
| 28. | <u>2.</u> | 68. | <u>3.</u> |
| 29. | <u>1.</u> | 69. | <u>4.</u> |
| 30. | <u>3.</u> | 70. | <u>2.</u> |
| 31. | <u>2.</u> | 71. | <u>4.</u> |
| 32. | <u>4.</u> | 72. | <u>3.</u> |
| 33. | <u>1.</u> | 73. | <u>1.</u> |
| 34. | <u>6.</u> | 74. | <u>3.</u> |
| 35. | <u>1.</u> | 75. | <u>4.</u> |
| 36. | <u>2.</u> | 76. | <u>4.</u> |
| 37. | <u>3.</u> | 77. | <u>2.</u> |
| 38. | <u>1.</u> | 78. | <u>2.</u> |
| 39. | <u>2.</u> | 79. | <u>1.</u> |
| 40. | <u>4.</u> | 80. | <u>3.</u> |

- | | | | |
|-----|-----------|------|-----------|
| 81. | <u>4.</u> | 97. | <u>5.</u> |
| 82. | <u>3.</u> | 98. | <u>3.</u> |
| 83. | <u>4.</u> | 99. | <u>5.</u> |
| 84. | <u>3.</u> | 100. | <u>2.</u> |
| 85. | <u>4.</u> | 101. | <u>1.</u> |
| 86. | <u>2.</u> | 102. | <u>1.</u> |
| 87. | <u>5.</u> | 103. | <u>3.</u> |
| 88. | <u>2.</u> | 104. | <u>4.</u> |
| 89. | <u>4.</u> | 105. | <u>5.</u> |
| 90. | <u>4.</u> | 106. | <u>1.</u> |
| 91. | <u>2.</u> | 107. | <u>4.</u> |
| 92. | <u>5.</u> | 108. | <u>3.</u> |
| 93. | <u>3.</u> | 109. | <u>5.</u> |
| 94. | <u>1.</u> | 110. | <u>3.</u> |
| 95. | <u>3.</u> | 111. | <u>3.</u> |
| 96. | <u>4.</u> | | |

ВИКОРИСТАНА ЛІТЕРАТУРА

1. Гайда С. П. Анатомія і фізіологія людини / С. П. Гайда. – К. : Вища школа, 1980.
2. Анатомія людини / А. С. Головацький, В. Г. Черкасов, М. Р. Сапін, Я. І. Федонюк. – Вінниця : Нова книга, 2007. – Т. 2.
3. Кравчук С. Ю. Анатомія людини / С. Ю. Кравчук. – Чернівці, 2007. – 599 с.
4. Купчак С. В. Анатомія та еволюція центральної нервової системи / С. В. Купчак. – Івано-Франківськ, 2009.
5. Гістологія людини / О. Д. Луцик, А. Й. Іванова, А. С. Кабак, Ю. Б. Чайковський. – К. : [б. в.], 2013.
6. Матешук-Вацеба Л. Р. Нормальна анатомія / Л. Р. Матешук-Вацеба. – Львів : Поклик сумління, 1997.
7. Новак В. П. Цитологія, гістологія, ембріологія / В. П. Новак, Н. Ю. Пилипенко, Ю. П. Бичков. – К. : Віра-Р, 2001.
8. Свиридов О. І. Анатомія людини / О. І. Свиридов. – К. : Вища школа, 2001.
9. Анатомія та фізіологія з патологією / [Я. І. Федонюк, К. С. Волков, Н. Х. Микула та ін.] – Тернопіль : Укрмедкнига, 2001.
10. Анатомія людини в запитаннях та відповідях / [Я. І. Федонюк, В. З. Сікора, В. О. Козлов та ін.]. – Тернопіль : Укрмедкнига, 2002.
11. Черкасов В. Г., Кравчук С. Ю. Анатомія людини / В. Г. Черкасов, С. Ю. Кравчук. – Вінниця: Нова Книга, 2011. – 539 с.

З М І С Т

| | Стор. |
|---|-------|
| ВСТУП | 3 |
| МЕТОДИ АНАТОМІЧНИХ ДОСЛІДЖЕНЬ | 4 |
| АНАТОМІЧНА ТЕРМІНОЛОГІЯ | 5 |
| ЛЕКЦІЯ 1 ЗАГАЛЬНІ ДАНІ ПРО РОЗВИТОК, НЕЙРОННУ БУДОВУ І КЛАСИФІКАЦІЮ НЕРВОВОЇ СИСТЕМИ. ПОДІЛ ГОЛОВНОГО МОЗКУ НА ВІДДІЛИ. КІНЦЕВИЙ МОЗОК. БОРОЗНИ І ЗАКРУТКИ ВЕРХНЬОБІЧНОЇ ПОВЕРХНІ ПІВКУЛЬ ГОЛОВНОГО МОЗКУ. ЛОКАЛІЗАЦІЯ ФУНКЦІЙ В КОРІ | 7 |
| ЛЕКЦІЯ 2 БОРОЗНИ І ЗАКРУТКИ МЕДІАЛЬНОЇ ПОВЕРХНІ ПІВКУЛЬ ГОЛОВНОГО МОЗКУ. ЛІМБІЧНА СИСТЕМА. БІЛА РЕЧОВИНА. БАЗАЛЬНІ ЯДРА. ВНУТРІШНЯ КАПСУЛА. БІЧНІ ШЛУНОЧКИ | 43 |
| ЛЕКЦІЯ 3 АНАТОМІЯ ПРОМІЖНОГО МОЗКУ, ЙОГО ВІДДІЛИ. ТРЕТІЙ ШЛУНОЧОК. ТОПОГРАФІЯ ЯДЕР | 54 |
| ЛЕКЦІЯ 4 СТОВБУРОВА ЧАСТИНА ГОЛОВНОГО МОЗКУ. АНАТОМІЯ СЕРЕДНЬОГО МОЗКУ. МІСТ ТА ДОВГАСТИЙ МОЗОК. РОМБОВИДНА ЯМКА. СІТЧАСТА ФОРМАЦІЯ. МОЗОЧОК. ЧЕТВЕРТИЙ ШЛУНОЧОК | 61 |
| ЛЕКЦІЯ 5 БУДОВА НИЖНЬОЇ ПОВЕРХНІ ПІВКУЛЬ ГОЛОВНОГО МОЗКУ, ЙОГО ОБОЛОНКИ. ШЛЯХИ ЦИРКУЛЯЦІЇ СПИННОМОЗКОВОЇ РІДИНИ. СПИННИЙ МОЗОК, ЙОГО ОБОЛОНКИ. КРОВОПОСТАЧАННЯ МОЗКУ | 75 |
| ЛЕКЦІЯ 6 ПРОВІДНІ ШЛЯХИ ГОЛОВНОГО І СПИННОГО МОЗКУ, ЇХ КЛАСИФІКАЦІЯ. ГОЛОВНІ ЧУТЛИВІ І РУХОВІ ПРОВІДНІ ШЛЯХИ. ВЕГЕТАТИВНА СИСТЕМА | 97 |
| ТЕСТОВІ ЕКЗАМЕНАЦІЙНІ ЗАВДАННЯ З АНАТОМІЇ ТА ЕВОЛЮЦІЇ ЦНС | 116 |
| ВИКОРИСТАНА ЛІТЕРАТУРА | 137 |

Навчальне видання

КУПЧАК Степан Васильович
ГРИЦУЛЯК Володимир Богданович
ДОЛИНКО Неля Петрівна
ХАЛЛО Олександра Євгенівна

**Анатомія та еволюція центральної
нервової системи**

Курс лекцій

Навчальне видання

КУПЧАК Степан Васильович
ГРИЦУЛЯК Володимир Богданович
ДОЛИНКО Неля Петрівна
ХАЛЛО Олександра Євгенівна

**Анатомія та еволюція центральної
нервової системи**

Курс лекцій

Підписано до друку 04.02.2019. Формат 64x80/8.
Папір офсетний. Друк цифровий.
Гарнітура "Times New Roman". Ум. друк арк. 16, 5
Наклад 100 пр. Зам. № 59 від 04.02.2019.

Друк: підприємець Голіней О. М.
76000, Україна, м. Івано-Франківськ, вул. Галицька, 128,
тел.: (0342) 580 432, +38 066 481 66 01, +38 050 540 30 64,
e-mail: gsm1502@ukr.net